

ность” супраспонгиозного слоя, недифференцированные костные включения, перестройка, компенсаторные изменения (рабочая гипертрофия, лоозеровская зона, ложный сустав)), что позволяет улучшить диагностику фиброзной дисплазии. Наличие рентгенологических признаков и степень их выраженности зависят от формы, стадии фиброзной дисплазии и возраста больных.

Ключевые слова: фиброзная дисплазия, патологические переломы костей, деформация костей, диагностика, рентгенологические симптомы.

Для листування: Зима Андрій Миколайович, д.м.н., старший науковий співробітник відділу травматології та ортопедії дитячого віку, ДУ “Інститут травматології та ортопедії НАМН України”, Бульварно-Кудрявська вул., 27, Київ, 01601, Україна. Тел. +38(050)6424672. E-mail: zimaandrjj@rambler.ru.

For correspondence: Zyma Andrii M., D.Med.Sc., senior researcher, the Department of Pediatric Traumatology and Orthopedics, SI “Institute of Traumatology and Orthopedics of NAMS of Ukraine”, 27 Bulvarno-Kudriavska St., Kyiv, 01601, Ukraine. Tel. +38(050)6424672. E-mail: zimaandrjj@rambler.ru.

УДК: 616.718.72-001.513-089.84

DOI: 10.37647/0132-2486-2019-103-4-88-96

Лікування хворих із переломами п'яткової кістки методом комбінованого остеосинтезу

Бодня О.І., Сухін Ю.В.

Одеський національний медичний університет, м. Одеса

Резюме. Питання вибору оптимального методу лікування переломів п'яткової кістки остаточно не вирішено. Особливості анатомічної будови останньої і високий ризик інфекційних ускладнень після відкритої репозиції схиляють лікарів до використання закритої перкутанної техніки репозиції і фіксації уламків. **Мета дослідження.** Покращити результати лікування хворих із переломами п'яткової кістки за рахунок удосконалення способу закритої одномоментної інструментальної репозиції шляхом застосування комбінованого остеосинтезу. **Матеріали і методи.** У статті наведено аналіз результатів лікування 46 хворих за розробленою нами комбінованою методикою репозиції та фіксації переломів п'яткової кістки, яка полягає в попередній інструментальній репозиції за Westhues (1934) із використанням шила як важеля, подальшою фіксацією уламків тупком стиць і проведенням черезкісткового остеосинтезу апаратом зовнішньої фіксації. Результативність виконаного дослідження оцінювали за шкалою клініко-функціональних показників AOFAS та FFI. **Результати.** Проведено оцінку результатів застосування даного способу у 35 пацієнтів. Середній термін спостереження склав $18,2 \pm 5,7$ місяців. Виявлено переваги і недоліки використання методики комбінованого остеосинтезу п'яткової кістки. У ранній післяопераційний період ускладнень не було. Відновлений кут Böhler's на 39 оперованих стопах склав у середньому $26,3 \pm 7,2^\circ$. Показники AOFAS та FFI у групі дослідження склали $88,9 \pm 4,3$ та $7,9 \pm 0,8$ балів, відповідно, що підтверджує ефективність малоінвазивної техніки оперативного лікування, а також реабілітаційних заходів. При аналізі віддалених наслідків лікування у 85,71% обстежених хворих відзначено позитивний результат. **Висновки.** Запропонована тактика лікування хворих із переломами п'яткової кістки й удосконалена техні-

ка комбінованого остеосинтезу. При цьому забезпечується стабільність фіксації уламків п'яткової кістки і збереження функції суглобів стопи, що дозволяє виконувати операції без суттєвого ризику розвитку хірургічних ускладнень, особливо у пацієнтів із скомпрометованим місцевим і загальним статусом.

Ключові слова: перелом, п'яткова кістка, комбінований остеосинтез.

Вступ

Труднощі діагностики та вибору оптимальної лікувальної тактики переломів п'яткової кістки обумовлені її складною анатомічною будовою та багатогранністю типів переломів. За даними вітчизняної та зарубіжної літератури, на сучасному етапі розвитку травматології загальноприйнятою тактикою при лікуванні внутрішньосуглобових переломів п'яткової кістки вважається відкрита репозиція і внутрішня фіксація [1, 2].

Актуальність проблеми лікування внутрішньосуглобових переломів п'яткової кістки переважно зі зміщенням фрагментів пояснюється складністю зіставлення уламків і поширеною думкою про велику кількість (понад 30%) і тяжкість ускладнень при оперативному лікуванні переломів даної локалізації [3]. Серед багатьох факторів, що впливають на частоту розвитку післяопераційних ускладнень, є літній вік пацієнтів і захворювання периферичних судин нижніх кінцівок. Дані публікацій останніх років свідчать про те, що результат лікування переломів п'яткової кістки залежить від типу перелому і сумарного ефекту факторів ризику, які впливають на вибір між відкритою репозицією, малоінвазивними закритими способами втручання і консервативним лікуванням [4, 5]. Питання вибору оптимального методу лікування таких переломів остаточно не вирішені [6]. Численні особливості і складність співвідношення ризиків (проблеми із загоєнням післяопераційної рани) схиляють багатьох лікарів до пасивно-консервативної тактики лікування, яка не може забезпечити сприятливі анатомічні і функціональні результати. Однак навіть при використанні сучасних методів репозиції та фіксації відсоток несприятливих результатів, обумовлений наслідками переломів п'яткової кістки, залишається високим [7].

У науковій літературі відображені практичні розробки прихильників перкутанної техніки репозиції і фіксації уламків п'яткової кістки, які переконливо доводять переваги своїх методик. Однією з таких методик є закрыта одномоментна інструментальна репозиція (ЗОІР), техніка проведення якої була розроблена і вперше впроваджена Н. Westhues (1934). Надалі його методика, що ґрунтується на ефекті лігаментотаксису, модифікувалася іншими авторами та мало чим відрізнялась від представленої. Найбільш привабливою і кращою з них визнається до теперішнього часу концепція механогенезу переломів п'яткової кістки і методика черезшкірної закритої репозиції тільки язикоподібних переломів, яка була запропонована Р. Essex-Lopresti

(1952). Деякі дослідження констатують переваги закритої малоінвазивної фіксації як в аспекті можливих інфекційних ускладнень, так і функціональних результатів, техніка якої без безпосереднього візуального контролю не поступається відкритій репозиції за можливостями досягнення якісного положення уламків [6, 8, 9]. На сьогодні відсутня єдина думка щодо показань до закритої репозиції переломів п'яткової кістки, де не приділяється належна увага самій техніці репозиції, а принципи мінімально інвазивного остеосинтезу не досить обґрунтовані з точки зору біомеханіки.

Мета дослідження – покращити результати лікування хворих із переломами п'яткової кістки за рахунок удосконалення способу закритої одномоментної інструментальної репозиції шляхом застосування комбінованого остеосинтезу.

Матеріали і методи

Основною проблемою хірургічного лікування переломів п'яткової кістки є відновлення її анатомічної форми, конгруентності суглобових поверхонь, що утворюють підтаранний суглоб, а також куткових співвідношень (Böhler, Gissane), які були в нормі до травми і забезпечували функцію стопи в цілому. Відомі спроби різних дослідників, що намагалися вдосконалити методику ЗОІР, мають суттєві недоліки, незважаючи на те, що техніка репозиції дозволяє виконувати операції без істотного ризику навіть у пацієнтів із порушеним місцевим і загальним статусом. Для усунення недоліків уже наявних способів закритої репозиції, отримання можливості забезпечити позитивний клінічний результат із високим ступенем ефективності нам вдалося вдосконалити техніку виконання малоінвазивного остеосинтезу переломів п'яткової кістки шляхом ЗОІР і трансартикулярної фіксації спицями (патент України № 125128 від 25.04.2018 р.).

Таким чином, ми розширили показання до застосування ЗОІР, що стосуються всіх типів внутрішньосуглобових переломів даної локалізації, взявши за основу дослідження Essex-Lopresti, де він запропонував визначити на боковій рентгенограмі стопи типи переломів за напрямом вторинної лінії зламу. По суті впровадження репозиційного комбінованого остеосинтезу складалося з двох етапів.

Перший етап полягав у дистракційній хірургії, де основним механізмом непрямої репозиції є вплив розтягуючих зусиль у певній послідовності на неушко-

джені зв'язки, що оточують місце перелому. Натяг цих зв'язок під час репозиції призводить до відновлення первісної анатомічної форми п'яткової кістки, а особливості проведення спиць забезпечують стабільність фіксації уламків шляхом нейтралізації дії сили тяги ахіллової сухожилка.

На другому етапі використовували апарат зовнішньої фіксації (АЗФ) після ЗОІР із метою додаткової стабілізації уламків п'яткової кістки та збереження рухів у гомілковостопному суглобі ушкодженої стопи. Техніка комбінованого остеосинтезу полягала у перехресному проведенні спиць у фронтальній площині через п'ятковий горб та плеснові кістки, які фіксували у натягнутому стані у півкільцях апарату. Позитивний клінічний результат комбінованого остеосинтезу можливо отримати в перші години після ушкодження, але не більше двох тижнів від моменту травми.

Техніка репозиції. На операційному столі в положенні хворого на здоровому боці кульшовий та колінний суглоби ураженої кінцівки перебувають у напівзігнутому положенні, а передній відділ стопи – в еквінусі. Після знеболювання й обробки операційного поля спочатку усували брутальне зміщення уламків п'яткової кістки у фронтальній площині по ширині і під кутом (вальгусне, варусне). Вправлення відбувалось за рахунок мануального охоплення долонями заднього відділу стопи, зчепивши пальці рук на підшовній її поверхні, та послідовного двобічного стискання і відхилення п'яти тенарами. Подальші дії, що пов'язані з технікою виконання репозиції, залежали від внутрішньосуглобових переломів та виду зміщення суглобових поверхонь п'яткової кістки.

Так, при язикоподібному типі переломів п'яткової кістки (рис. 1) незалежно від наявності ран, фліктен та набряку пальпаторно визначали вершину горба п'яти і, змістившись до 1 см у бік підошви, здійснюва-

ли шилом прокол шкіри по задній її поверхні у сагітальній площині.

Далі шило проводили через язикоподібний уламок над його вторинною лінією зламу і паралельно їй на глибину орієнтовно до *sinus tarsi*. Потім виконували мануальне низведення вільного кінця шила в напрямку згори донизу, що дозволяло зводити п'ятковий горб донизу і таким чином відновлювати кут Böhler's до норми. Враховуючи те, що при даному типі перелому зміщується вся задня суглобова фасетка п'яткової кістки або її латеральна частина, низведення доповнювали дев'яцією шила назовні, після чого зазвичай виникало відчуття вправлення. Результат закритої репозиції клінічно проявляється в тому, що форма заднього відділу стопи змінюється: формується подовжене склепіння стопи, поперечний розмір п'яти значно зменшується та візуально визначається западання м'яких тканин під зовнішньою кісточкою, яка стає добре контурованою, як у нормі. Утримуючи шило і стопу в положенні еквінуса, репонувані уламки п'яткової кістки фіксували черезшкірно двома паралельно проведеними спицями Ілізарова із задньопідшовної поверхні п'яти трансартикулярно через таранно-п'ятковий суглоб. Анатомічним орієнтиром напрямку проведення спиць є передній край зовнішньої кісточки. Наступні дві спиці Ілізарова проводили паралельно із задньої поверхні п'яти трансартикулярно через п'ятково-кубоподібний суглоб. Анатомічним орієнтиром напрямку проведення цих спиць є проміжок між IV та V пальцями стопи (рис. 2а). Згідно з отриманими на операційному столі контрольних даними електронно-оптичного перетворювача (ЕОП), у боковій проекції стопи визначали якість відновлення підтаранного суглоба та величину кута Böhler's.

Власний практичний досвід на підставі спостережень дозволив нам залежно від характеру руйнування

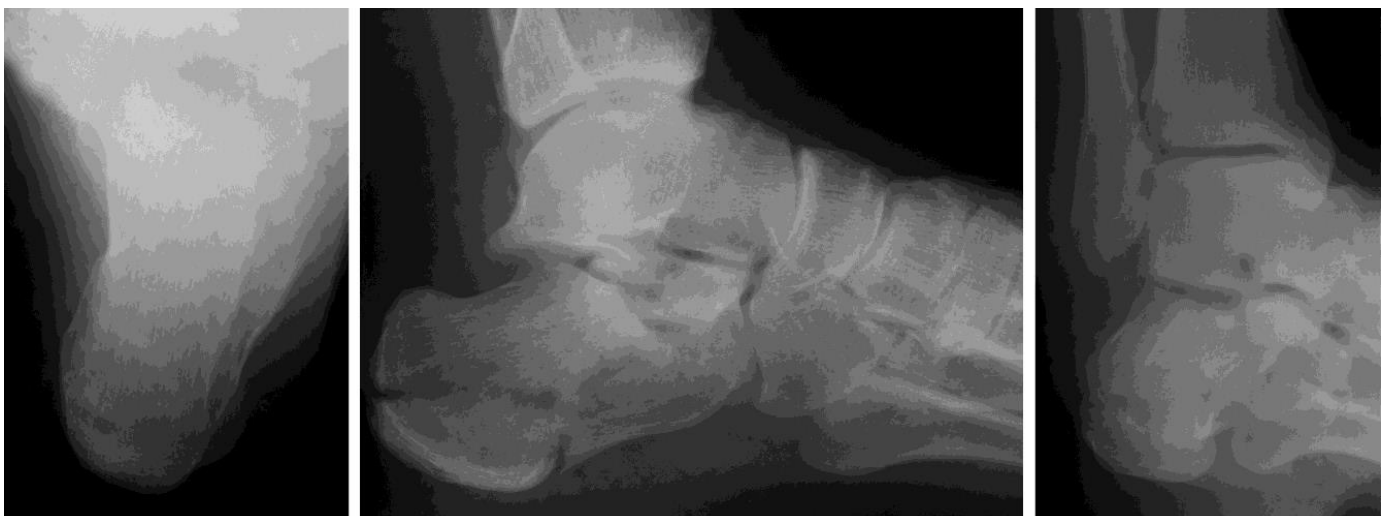

Рис. 1. Фотовідбитки рентгенограм язикоподібного перелому п'яткової кістки в аксіальній (а), боковій (б) та проекції Broden's (в)

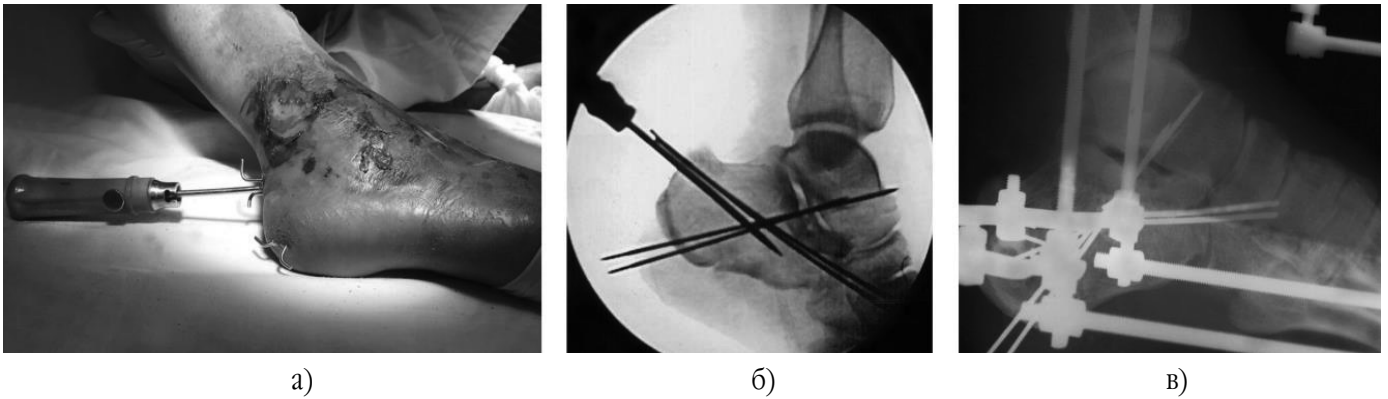


Рис. 2. Зовнішній вигляд стопи після ЗОІР (а), контрольні результати репозиції ЕОП (б) та на рентгенограмі в боковій проекції (в) після комбінованого остеосинтезу язикоподібного перелому п'яткової кістки

задньої суглобової фасетки і двох видів її зміщення визначати можливість застосування ЗОІР при імпресійних (вдавлених) переломах п'яткової кістки. Так, при першому виді зміщення визначали наявність на боковій рентгенограмі стопи подвійного контуру задньої суглобової фасетки, що свідчить про імпресію її зовнішньої 1/2-2/3 частини в тіло п'яткової кістки. При цьому виді зміщення відбувається ротація з імпакцією зовнішньої частини суглобової поверхні вниз і вперед в тіло п'яткової кістки. Більш вертикальне розташування зовнішнього уламка на рентгенограмі має вигляд кутоподібно розширеної щілини таранно-п'яткового суглоба в передній його частині. На противагу, можливе горизонтальне розташування зовнішнього уламка, де зберігається паралельність обох фрагментів задньої суглобової фасетки, яка визначається на рентгенограмі рівномірним подвійним контуром та розширенням щілини таранно-п'яткового суглоба. У свою чергу, всі ці рентгенологічні ознаки вказують також на ушкодження капсульно-зв'язкового апарату. Саме при даних обставинах застосування ЗОІР

неможливе, оскільки необхідно використовувати маніпуляції зворотні зміщенню суглобової поверхні, тобто виконувати дезімпакцію знизу догори. При цьому репонуючі зусилля на вдавлену зовнішню частину задньої фасетки повинні бути направлені у фронтальній площині, а не в сагітальній. Тому в даних випадках імпресійних переломів, коли закрита репозиція неможлива, показана відкрита репозиція з внутрішньою накістковою фіксацією пластиною.

Однак наш клінічний досвід дозволяє стверджувати можливість застосування ЗОІР імпресійних (вдавлених) переломів при другому виді зміщення задньої суглобової фасетки. У випадках, коли на боковій рентгенограмі стопи щілина таранно-п'яткового суглоба рівномірна та відсутній подвійний контур задньої суглобової фасетки, це вказує на її повну імпресію в центральну частину губчастої основи п'яткової кістки та зміну кута Gissane. Усі ці рентгенологічні ознаки свідчать про збереження цілісності капсульно-зв'язкового апарату (рис. 3).

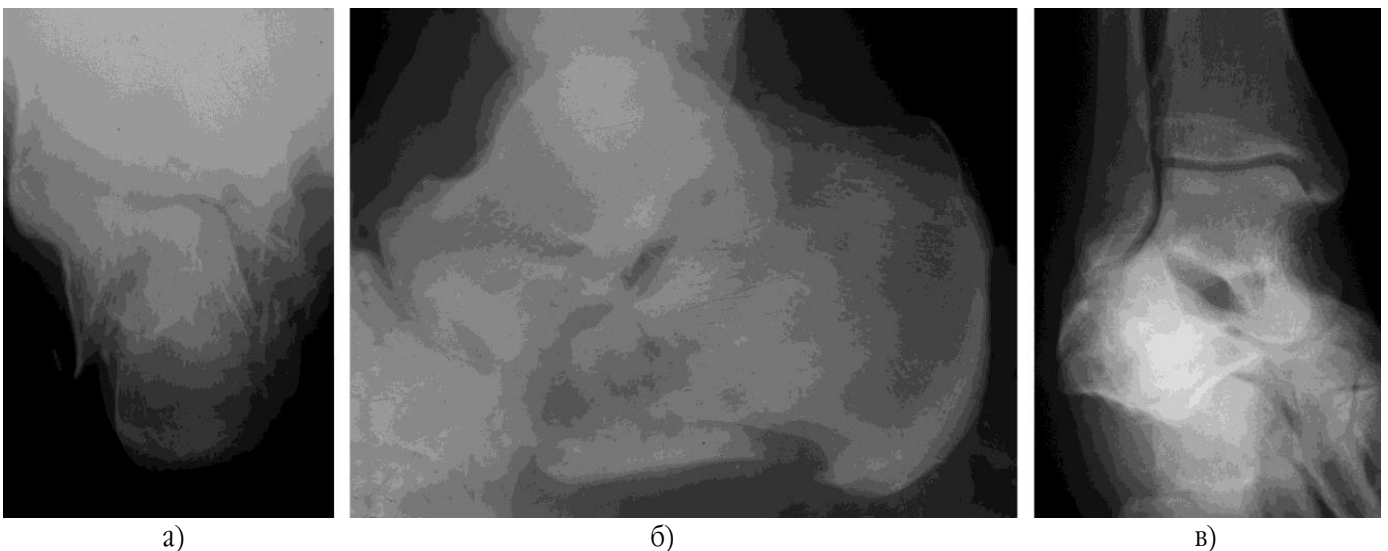


Рис. 3. Фотовідбитки рентгенограм імпресійного перелому п'яткової кістки в аксіальній (а), боковій (б) та проекції Broden's (в)

За таких умов пальпаторно визначали вершину горба п'яти і здійснювали шилом прокол шкіри по задній її поверхні в сагітальній площині та проводили його таким чином, щоб воно проходило під вторинною лінією зламу, орієнтовно до середини втиснутого уламка. Далі репозицію виконували за допомогою мануального низведення вільного кінця шила в напрямку згори донизу на необхідний кут без девіації з подальшою трансартикулярною фіксацією уламків п'яткової кістки за такими самими анатомічними орієнтирами напрямку проведення спиць, як описано вище. Положення уламків контролювали за допомогою рентгенографії на операційному столі, після чого шило видаляли. Закінчували оперативне втручання згинанням під кутом вільних кінців проведених транскутанно спиць після репозиції та накладанням АЗФ (рис. 4).

Для роздробленого типу переломів п'яткової кістки характерна відсутність вторинної лінії зламу (рис. 5), тому шило проводили в якомога крупніший уламок горба п'яткової кістки шляхом проколу шкіри по задній поверхні п'яти в сагітальній площині на глибину орієнтовно під ушкоджену задню суглобову поверхню. Далі, використовуючи шило як важіль, здійснювали тиск на ручку шила у напрямку згори вниз. Легкими коливальними рухами у фронтальній площині кінець шила впливає на суглобові поверхні знизу вверх, репонуєчи перелом за рахунок контакту з конгруентною суглобовою поверхнею таранної кістки. При цьому п'ятковий бугор зміщується вниз та сприяє відновленню нормального кута Böhler's. Уламки п'яткової кістки фіксували черезшкірно спицями Ілізарова, проведеними так само та в такому ж напрямі за анатомічними орієнтирами, як описано вище. На операційному столі за допомогою ЕОП визначали якість відновлення підтаранного суглоба та величину кута Böhler's (рис. 6а), після чого шило видаляли. Закінчували оперативне втручання так само, як описано вище та накладали АЗФ (рис. 6б, в).

На початку описаного способу репозиційного остеосинтезу ми використовували ЗОІР п'яткової кістки у хворих літнього та похилого віку з важкими супутніми захворюваннями та у випадках порушень периферичних судин нижніх кінцівок, де в якості зовнішньої іммобілізації використовували гіпсову пов'язку (чобіток). Подальше впровадження комбінованого остеосинтезу призвело до його застосування у хворих даної вікової категорії, а також у пацієнтів молодого та середнього віку.

У випадках невдалого первинного виконання ЗОІР останню повторювали з урахуванням попередніх недоліків, що призвело до значного покращення результатів. Пацієнту дозволяли рухи в гомілковостопному суглобі та ходу з перших днів після операції за допомогою милиць без вагового навантаження на уражену стопу. Перкутанно проведені спиці видаляли через 6 тижнів із моменту травми, а іммобілізацію АЗФ продовжували до 10-12 тижнів. Реабілітацію хворих після демонтажу апарату спрямовували на повне відновлення активних рухів у гомілковостопному та підтаранному суглобах, а також на дозоване осьове навантаження з подальшим використанням при ході супінатора протягом року.

За розробленою нами малотравматичною методикою було прооперовано 46 пацієнтів із 54 переломами п'яткової кістки в період з 2009 до 2018 р., що перебували на лікуванні у травматологічному відділенні № 1 МКЛ № 11, яка є базою кафедри травматології та ортопедії Одеського НМУ. Особи працездатного віку (до 60 років) склали 42 (91,3%) постраждалих, похилого і старечого віку – 4 (8,7%), з них 34 (73,91%) становили чоловіки та 12 (26,09%) жінки, середній вік хворих – $39,8 \pm 15,1$ років. За механогенезом усі переломи у пацієнтів були обумовлені падінням з висоти. У 36 (78,26%) випадках спостерігали ізольовану травму п'яткової кістки, у складі політравми – в 10 (21,74%). Так, у 15 (32,61%) спостереженнях була травмована ліва п'ята, в

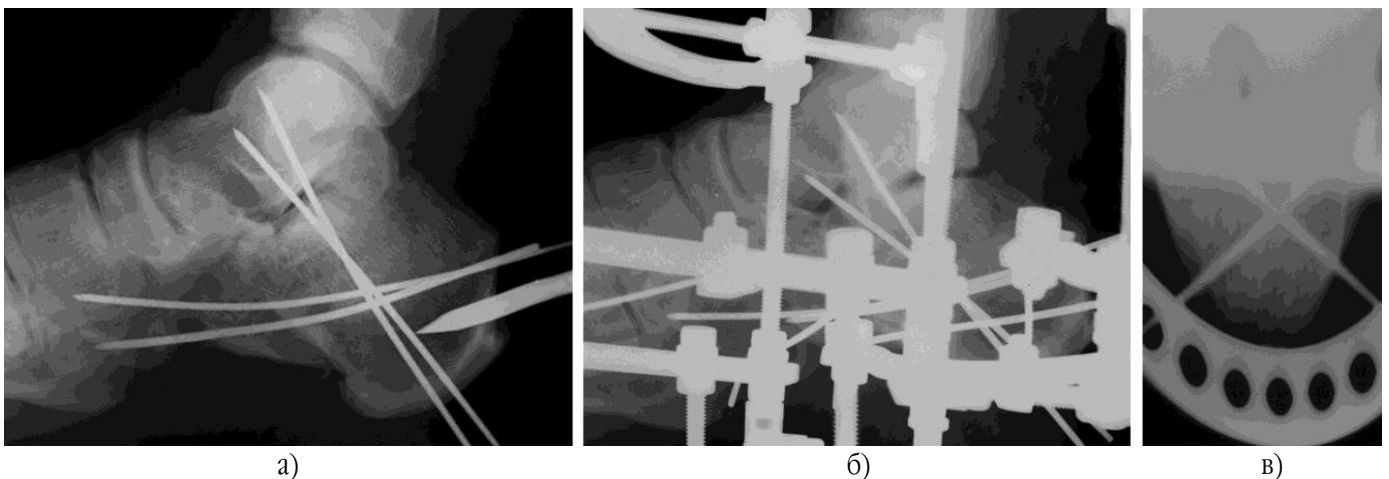


Рис. 4. Контрольні результати комбінованого остеосинтезу імпресійного перелому п'яткової кістки: після ЗОІР (а) та АЗФ на боковій (б) та аксіальній (в) рентгенограмі

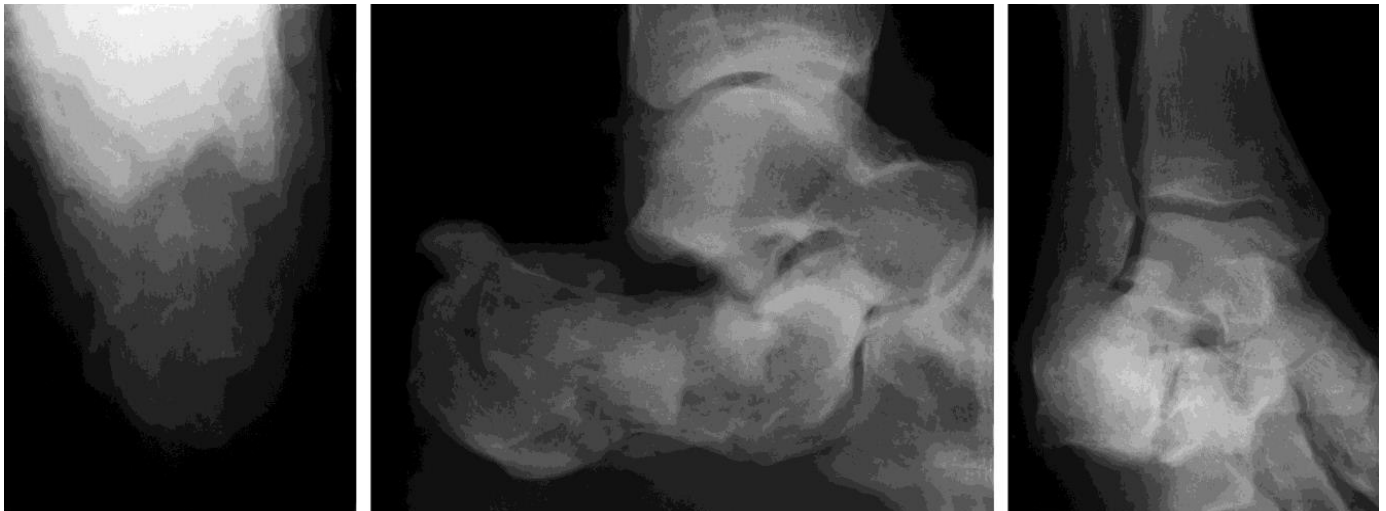

Рис. 5. Фотовідбитки рентгенограм роздробленого перелому п'яткової кістки в аксіальній (а), боковій (б) та проекції Broden's (в)

23 (50,0%) – права. Білатеральні переломи діагностовано у 8 (17,39%) пацієнтів, відкритий характер ушкоджень I-II ст. (за Gustilo-Anderson, 1976) – у 3 (6,52%).

Діагностику переломів п'яткової кістки в передопераційний період проводили на підставі даних клініко-рентгенологічних та комп'ютерно-томографічних (КТ) досліджень. Для стандартизації спостережень та оцінки морфології ушкоджень використали дві найбільш популярні класифікації за P. Essex-Lopresti (1952) та R. Sanders (1992), які, в свою чергу, обумовлювали хірургічну тактику.

За даними рентгенологічного обстеження стопи в стандартних проекціях та в окремих випадках проекції V. Broden's (1949) переломи зі зміщенням II ст. (зниження кута Böhler's до 0°) визначені у 39 спостереженнях (72,22%) та в середньому склали $4,3 \pm 15,8^\circ$, у інших (27,78%) був від'ємний кут Böhler's (зміщення

III ст.) в межах 8-15°. У більшості випадків за класифікацією Essex-Lopresti (1952) діагностували язикоподібні переломи, що склали 28 (51,85%) спостережень, імпресійні (вдавлені) – 17 (31,48%), роздроблені – 9 (16,67%). При оцінці рентгенограм також звертали увагу на зменшення висоти п'яткової кістки, зміну кута Gissane, конгруентність суглобових поверхонь таранно-п'яткового суглоба, наявність ушкодження п'ятково-кубоподібного суглоба, варусної чи вальгусної девіації п'яти.

Для деталізації та верифікації морфології перелому п'яткової кістки у 14 (30,4%) хворих (17 стоп) застосували КТ. Згідно з класифікацією переломів п'яткової кістки за R. Sanders (1992), визначались ушкодження II типу в 10 випадках (58,83%), III типу – в 5 (29,41%), IV типу – в 2 (11,76%). Наявність коронарних (поперечних) зрізів дозволила виділити




Рис. 6. Контрольні результати репозиції ЕОП (а) та комбінованого остеосинтезу роздробленого перелому п'яткової кістки на боковій (б) та аксіальній (в) рентгенограми

варіанти ушкоджень та достовірно визначити ступінь тяжкості руйнування, перш за все, задньої суглобової поверхні, а також залучення до ушкодження п'ятково-кубоподібного суглоба.

Показанням до застосування комбінованого остеосинтезу були відкриті переломи п'яткової кістки, закриті переломи з наявністю фліктен, тяжкі супутні захворювання, периферичні порушення судин нижніх кінцівок та всі типи внутрішньосуглобових переломів при значенні кута Böhler's менше 20°. Операції проведені в строк від 2 до 5 діб після травми у 37 (80,43%) хворих, до 10 діб – у 9 (19,57%). Середній термін перебування у стаціонарі склав $8,3 \pm 1,5$ діб (від 6 до 14 діб). Віддалені результати вивчали через 6, 12 та 24 місяці після травми, де оцінювали такі критерії відновлення анатомії п'яткової кістки, як нормалізація кутів Böhler's та Gissane, деформація п'яти за S. Coleman (1977), функція стопи за шкалою AOFAS (American Orthopaedic Foot and Ankle Society) та FFI (Foot Function Index).

Результати та їх обговорення

Нами були досліджені анатомо-функціональні наслідки лікування у 35 пацієнтів (39 переломів), середній строк спостереження становив $18,2 \pm 5,7$ місяців. В інших випадках дослідити результати лікування не вдалося через втрату зв'язку з іногородніми пацієнтами або ігнорування співпраці з нами (заповнення анкет, проведення контрольних клінічних та промислових методів обстеження).

Під час контрольних оглядів проводилась оцінка клініко-рентгенологічних результатів та даних КТ. Клінічне обстеження показало відсутність значного обмеження обсягу пасивних та активних рухів у суглобах стопи та збереження висоти медіального склепіння. Варусну деформацію п'яти до 10° виявили у 2 пацієнтів, вальгусне положення до 15° – у 3. Скарги на помірний біль у задньому відділі стопи в 6 випадках були пов'язані з перевантаженням під час тривалої ходьби та при перевірці рухів у підтаранному суглобі. Усім цим пацієнтам було призначено комплекс консервативного лікування та носіння устілок до взуття, наслідком чого стало значне зменшення больового синдрому в 4 спостереженнях та його ліквідація – в 2.

Рентгенологічно всі переломи в своїй більшості зрослися в правильному положенні в строк 10-12 тижнів. В усіх випадках застосування нашого способу репозиція суглобової поверхні визнана задовільною навіть при значних її руйнуваннях, після яких у 8 (22,86%) хворих спостерігали ознаки підтаранного артрозу. Домогтися значного покращення чи повного відновлення анатомічної форми (висоти, довжини і широти) п'яткової кістки та кута Böhler's після комбінованого остеосинтезу вдалося в усіх пацієнтів. Ми

не знайшли публікацій, в яких порівнюються характеристики стабільності фіксації уламків п'яткової кістки спицями. Проте, виходячи з власних спостережень на практиці, можемо констатувати, що певні особливості проведення спиць забезпечують стабільну фіксацію уламків. Рентгенологічні ознаки вторинного зміщення під час імобілізації в жодному випадку не були визначені. Відновлений кут Böhler's на 39 оперованих стопах склав у середньому $26,3 \pm 7,2^\circ$. Тільки раннє осьове навантаження на ушкоджену кінцівку призвело після видалення спиць та припинення імобілізації до колапсу задньої суглобової фасетки п'яткової кістки та втрати корекції кута Böhler's в середньому на $6,9 \pm 0,4^\circ$ у 5 постраждалих (14,29%) з імпресійними переломами та у 2 (5,71%) – з роздробленими.

У ранній післяопераційний період ускладнень не було. Пізні ускладнення у вигляді поверхневого запалення м'яких тканин навколо спиць відзначені у 3 (8,57%) пацієнтів, однак вони після проведеного курсу лікування на результат не вплинули.

Середній показник результатів лікування у групі спостережень за шкалою AOFAS склав $88,9 \pm 4,3$ бали, за FFI – $7,9 \pm 0,8$ балів ($p < 0,05$). Ґрунтуючись на оцінці наслідків лікування за даними показниками, у 85,71% обстежених хворих отримано позитивний результат. Відносно кращий функціональний результат був у пацієнтів з язикоподібними та імпресійними переломами п'яткової кістки при значенні кута Böhler's більше 15°, дещо гірший – при роздроблених переломах та значенні кута Böhler's менше 10°, де частково вдалося відновити співвідношення суглобових поверхонь таранно-п'яткового суглоба. Анатомо-функціональний результат також залежав від часу, що минув із моменту травми до застосування ЗОІР. При оперативному лікуванні методом комбінованого остеосинтезу хороший функціональний результат, одержаний при контрольному обстеженні до 12 місяців, практично не змінювався в подальшому. Представлені нами анатомо-функціональні показники узгоджуються з даними літератури [6, 8]. Отже, продовження досліджень у даному напрямку є доцільним.

Висновки

1. Запропонована тактика лікування та удосконалена мінімально інвазивна техніка ЗОІР п'яткової кістки дозволяє значно зменшити травматичність хірургічного втручання та знизити ризик розвитку післяопераційних ускладнень.

2. Доцільність застосування зазначеного способу полягає в можливості його використання незалежно від внутрішньосуглобового типу перелому п'яткової кістки, а техніка черезшкірної репозиції досить проста та дозволяє виконувати операції без суттєвого

ризик, особливо у пацієнтів із скомпрометованим місцевим і загальним статусом.

3. Методика комбінованого остеосинтезу, при якому забезпечена стабільність фіксації уламків п'яtkової кістки і зберігається функція суглобів стопи, не потребує додаткових матеріальних витрат і за наявності ЕОП, а також стандартного набору Лізарова технічно можлива як в екстреному, так і плановому порядку в будь-якому медичному закладі травматологічного профілю.

Конфлікт інтересів. автори заявляють про відсутність конфлікту інтересів під час підготовки статті.

Література

1. Клінічні аспекти діагностики та лікування внутрішньосуглобових переломів п'яtkових кісток / В.С. Козонас, В.Г. Лобанов, В.В. Сіклицький [та ін.] // Травма. – 2017. – Т. 18, № 6. – С. 174–179. DOI: 10.22141/1608-1706.6.18.2017.121197.
2. Лікування переломів п'яtkової кістки та їх наслідків (огляд літератури) / А.П. Лябах, О.А. Т.М. Омельченко [та ін.] // Вісник ортопедії, травматології та протезування. – 2012. – № 3 (74). – С. 70–75. URL: http://nbuv.gov.ua/UJRN/Votip_2012_3_17.
3. Wound infections following open reduction and internal fixation of calcaneal fractures with an extended lateral approach / M. Backes, T. Schepers, M.S.H. Beerekamp [et al.] // Int. Orthop. – 2014. – Vol. 38, № 4. – P. 767–773.

4. Определение прогностической эффективности показателей оценки кровообращения в отношении ближайшего исхода оперативного лечения больных с переломами пяточной кости / Н.Г. Кулик, В.В. Хоминец, А.А. Остапенко [и др.] // Здоровье и образование в XXI веке. – 2017. – Т. 19, № 1. – С. 16–25.
5. Савгачев В.В. Обоснование выбора тактики лечения при повреждении пяточной кости на основе аналитических моделей риска развития осложнений : автореф. дис. на соискание уч. степени канд. мед. наук : спец. 14.01.15 “Травматология и ортопедия” / В.В. Савгачев. – М., 2018. – 22 с.
6. Сравнение трех способов лечения переломов пяточной кости / В.О. Каленский, П.А. Иванов, Ф.А. Шарифуллин, О.А. Забавская // Травматология и ортопедия России. – 2018. – № 3 (24). – С. 103–112. DOI: 10.21823/2311-2905-2018-24-3-103-112.
7. Основные источники болевого синдрома у пациентов с последствиями переломов пяточной кости: обзор литературы и клинические наблюдения / Н.С. Коновальчук, Е.П. Сорокин, С.А. Ласунский [и др.] // Современные проблемы науки и образования [электронный ресурс]. – 2018. – № 2. – С. 19. DOI: 10.17513/spno.27465.
8. Анкин Н.Л. Новый вариант методики закрытой репозиции и минимально инвазивного металлоостеосинтеза при лечении закрытых переломов пяточной кости / Н.Л. Анкин, В.А. Левченко, А.В. Левченко // Травма. – 2013. – Т. 14, № 3. – С. 109–114. URL: http://nbuv.gov.ua/UJRN/Travma_2013_14_3_27.
9. Minimally invasive treatment of intraarticular calcaneal fractures with the 2-point distractor / G. Mattiassich, W. Litzlbauer, M. Ponschab [et al.] // Oper. Orthop. Traumatol. – 2017. – 29 (2). – P. 149–162. DOI: 10.1007/s00064-016-0478-0.

Treatment of Patients with Fractures of the Calcaneus Using the Method of Combined Osteosynthesis

Bodnia O.I., Sukhin Yu.V.

Odessa National Medical University, Odessa

Summary. Relevance. The issues of choosing an optimal method for treating calcaneus fractures are not completely solved. The features of its anatomical structure and the high risk of infectious complications after an open reposition incline physicians to use closed percutaneous technique of reposition and fixation of fragments. **Objective:** to improve the results of treatment of patients with fractures of the calcaneus by improving the method of closed single-step instrumental reposition by the use of combined osteosynthesis. **Materials and Methods:** The article presents an analysis of the results of treatment of 46 patients according to the combined technique of reposition and fixation of calcaneus fractures developed by us, which consists of a preliminary instrumental reposition according to Westhues (1934). For this purpose, an awl is used as a lever, followed by fixation of fragments with a bunch of knitting needles and an external fixation device for transosseous osteosynthesis. The effectiveness of the study was evaluated using the scales of clinical and functional parameters (AOFAS and FFI). **Results.** The results of applying this method in 35 patients were evaluated. The average observation period was 18.2 ± 5.7 months. The advantages and disadvantages of using the method of combined heel bone osteosynthesis were revealed. In the early postoperative period, there were no complications. Böbler's recovered angle at 39 operated on feet averaged $26.3 \pm 7.2^\circ$. Indicators of AOFAS and FFI in the study group were 88.9 ± 4.3 and 7.9 ± 0.8 points, respectively, which confirms the effectiveness of a minimally invasive technique of surgical treatment, as well as rehabilitation measures. When analyzing long-term treatment outcomes, its positive result was noted in 85.71% of the examined patients. **Conclusions.** The treatment tactic was proposed and the combined osteosynthesis technique was improved. At the same time, stability of fixation of the calcaneus bone fragments is ensured and the function of the foot

joints is preserved, which makes it possible to perform operations without a significant risk of developing surgical complications, especially in patients with compromised local and general status.

Key words: *fracture, calcaneus, combined osteosynthesis.*

Лечение больных с переломами пяточной кости методом комбинированного остеосинтеза

Бодня А.И., Сухин Ю.В.

Одесский национальный медицинский университет, г. Одесса

Резюме. *Вопросы выбора оптимального метода лечения переломов пяточной кости окончательно не решены. Особенности анатомического строения последней и высокий риск инфекционных осложнений после открытой репозиции склоняют врачей к использованию закрытой перкутанной техники репозиции и фиксации отломков. Цель исследования. Улучшить результаты лечения больных с переломами пяточной кости за счет усовершенствования способа закрытой одномоментной инструментальной репозиции путем применения комбинированного остеосинтеза. Материалы и методы. В статье приведен анализ результатов лечения 46 больных по разработанной нами комбинированной методике репозиции и фиксации переломов пяточной кости, которая заключается в предварительной инструментальной репозиции по Westhues (1934) с использованием шила как рычага, последующей фиксацией отломков пучком спиц и проведением чрескостного остеосинтеза аппаратом внешней фиксации. Результативность выполненного исследования оценивали по шкале клинико-функциональных показателей AOFAS и FFI. Результаты. Проведена оценка результатов применения данного способа у 35 пациентов. Средний срок наблюдений составил $18,2 \pm 5,7$ мес. Выявлены преимущества и недостатки использования методики комбинированного остеосинтеза пяточной кости. В ранний послеоперационный период осложнений не было. Восстановленный угол *Vöbler's* на 39 оперированных стопах составил в среднем $26,3 \pm 7,2^\circ$. Показатели AOFAS и FFI в группе исследования составили $88,9 \pm 4,3$ и $7,9 \pm 0,8$ баллов, соответственно, что подтверждает эффективность малоинвазивной техники оперативного лечения, а также реабилитационных мероприятий. При анализе отдаленных исходов лечения его положительный результат отмечен у 85,71% обследованных больных. Выводы. Предложена тактика лечения и усовершенствована техника комбинированного остеосинтеза. При этом обеспечивается стабильность фиксации отломков пяточной кости и сохраняется функция суставов стопы, что позволяет выполнять операции без существенного риска развития хирургических осложнений, особенно у пациентов со скомпрометированным местным и общим статусом.*

Ключевые слова: *перелом, пяточная кость, комбинированный остеосинтез.*

Для листування: **Бодня Олександр Іванович**, к.м.н., доцент кафедри травматології та ортопедії, Одеський національний медичний університет, Валіховський пров., 2, м. Одеса, 65082, Україна. Тел. +38(050)5306090. E-mail: alex0509@ukr.net.

For correspondence: **Bodnia Olexandr I.**, PhD in Medicine, Associate Professor, the Department of Traumatology and Orthopedics, Odessa National Medical University, 2 Valikhovskiy provulok, Odesa, 65082, Ukraine. Tel. +38(050)5306090. E-mail: alex0509@ukr.net.