



ISSN 0132-2486

ВІСНИК

ортопедії, травматології та протезування

4

103 | 2019

український науково-практичний журнал

ВГО "УКРАЇНЬКА АСОЦІАЦІЯ
ОРТОПЕДІВ-ТРАВМАТОЛОГІВ"

ВГО "УКРАЇНЬКА АСОЦІАЦІЯ
СПОРТИВНОЇ ТРАВМАТОЛОГІЇ,
ХІРУРГІЇ КОЛІНА ТА АРТРОСКОПІЇ"

ДУ "ІНСТИТУТ ТРАВМАТОЛОГІЇ
ТА ОРТОПЕДІЇ НАМН УКРАЇНИ"

ВГО “УКРАЇНСЬКА АСОЦІАЦІЯ ОРТОПЕДІВ-ТРАВМАТОЛОГІВ”
ВГО “УКРАЇНСЬКА АСОЦІАЦІЯ СПОРТИВНОЇ ТРАВМАТОЛОГІЇ,
ХІРУРГІЇ КОЛІННОГО СУГЛОБА ТА АРТРОСКОПІЇ”
ДУ “ІНСТИТУТ ТРАВМАТОЛОГІЇ ТА ОРТОПЕДІЇ НАМН УКРАЇНИ”

ВІСНИК

ОРТОПЕДІЇ, ТРАВМАТОЛОГІЇ ТА ПРОТЕЗУВАННЯ

УКРАЇНСЬКИЙ НАУКОВО–ПРАКТИЧНИЙ ЖУРНАЛ
4 (103) – 2019

РЕДАКЦІЙНА КОЛЕГІЯ

Головний редактор Г. В. Гайко
Відповідальний секретар О. О. Коструб
Науковий редактор А. П. Лябах

М. Л. Анкін (Київ)	М. О. Корж (Харків)
О. А. Бур'янов (Київ)	О. Є. Лоскутов (Дніпро)
С. І. Герасименко (Київ)	С. Магомедов (Київ)
Г. І. Герцен (Київ)	Ю. В. Поляченко (Київ)
М. П. Грицай (Київ)	В. О. Радченко (Харків)
Ю. М. Гук (Київ)	І. В. Рой (Київ)
А. В. Калашніков (Київ)	А. Т. Сташкевич (Київ)
В. Г. Климовицький (Донецьк)	С. С. Страфун (Київ)

РЕДАКЦІЙНА РАДА

Р. І. Блонський (Київ)	В. Й. Марчинський (Варшава, Польща)
О. Г. Гайко (Київ)	В. В. Поворознюк (Київ)
М. О. Герасименко (Мінськ, Білорусь)	М. В. Полулях (Київ)
М. Л. Головаха (Запоріжжя)	А. В. Самохін (Київ)
В. В. Григоровський (Київ)	В. С. Сулима (Івано-Франківськ)
О. В. Долгополов (Київ)	В. П. Торчинський (Київ)
І. М. Зазірний (Київ)	В. А. Філіпенко (Харків)
М. С. Кабацій (Київ)	В. В. Філіпчук (Київ)
О. А. Костоґриз (Київ)	В. О. Фіщенко (Вінниця)
І. М. Курінний (Київ)	Я. В. Фіщенко (Київ)

Журнал внесено до переліку наукових фахових видань України, в яких можуть публікуватися результати дисертаційних робіт на здобуття наукових ступенів доктора і кандидата медичних наук. Наказ Міністерства освіти і науки України від 07.10.2015 р. № 1021. Свідоцтво про державну реєстрацію друкованого засобу масової інформації: серія КВ № 21234-11034 ПР від 04.03.2015 р. ISSN 0132-2486. Рекомендовано до друку вченою радою ДУ “Інститут травматології та ортопедії НАМН України” (протокол № 19 від 17.12.2019 р.)

Редакція залишає за собою право редагувати подані матеріали. Відповідальність за зміст реклами несе рекламодавець. За зміст публікацій, достовірність фактів, цитат, власних назв та інших відомостей відповідають автори. Усі права захищені. Будь-яке відтворення матеріалів або фрагментів із них можливе лише за письмовою згодою авторів і редакції, посилання на видання обов'язкове.

Журнал включений до наукометричної бази РІНЦ

ЗМІСТ

Гайко Г.В., Сулима О.М., Торчинський В.П., Підгаєцький В.М., Осадчук Т.І. Помилки та ускладнення тотального ендопротезування колінного суглоба	Gayko G.V., Sulima O.M., Torchinskiy V.P., Pidhaietskyi V.M., Osadchuk T.I. Errors and Complications of Total Knee Replacement	4	4
Страфун С.С., Лисак А.С., Сухін А.Ю. Невідновні розриви ротаторної манжети плеча. Вибір оптимального хірургічного лікування	Strafun S.S., Lysak A.S., Sukhin A.Iu. Irreparable Tears of the Rotator Cuff of the Shoulder. Choice of Optimal Surgical Treatment	10	10
Герасименко С.І., Рой І.В., Борзих Н.О., Герасименко А.С., Катюкова Л.Д. Реабілітаційні заходи при ушкодженнях та захворюваннях структур колінного суглоба	Herasymenko S.I., Roi I.V., Borzykh N.O., Herasymenko A.S., Katiukova L.D. Rehabilitation Measures for Injuries and Diseases of the Structures of the Knee Joint	17	17
Магомедов С., Грицай Н.П., Цокало В.Н., Полищук Л.В., Колов Г.Б., Кузуб Т.А. Выраженность биохимических изменений сыворотки крови в зависимости от степени трофических нарушений у больных посттравматическим остеомиелитом голени	Mahomedov S., Hrytsai M.P., Tsokalo V.M., Polishchuk L.V., Kolov H.B., Kuzub T.A. The severity of biochemical changes in blood serum depending on the degree of trophic disorders in patients with post-traumatic osteomyelitis of the ankle	24	24
Калашніков А.В., Чіп Є.Е., Калашніков О.В., Чалайдюк Т.П. Визначення ефективності застосування різних способів лікування переломів проксимального відділу великогомілкової кістки	Kalashnikov A.V., Chip Ye.E., Kalashnikov O.V., Chalaydyuk T.P. Determination of the Efficiency of Using Different Methods of Treating Fractures of the Proximal Tibia	31	31
Гайко О.Г., Климчук Л.І., Тимошенко С.В. Проблеми діагностики та лікування карпального тунельного синдрому	Gayko O.G., Klymchuk L.I., Tymoshenko S.V. Problems of Diagnosis and Treatment of Carpal Tunnel Syndrome	38	38
Страфун О.С. Порівняння ряду міжнародних оціночних шкал функції ліктьового суглоба	Strafun O.S. Comparison of Some International Elbow Joint Assessment Scales	44	44
Костогряз Ю.О., Костогряз О.А., Літинська Ю.М. Особенности клинической диагностики та можливості магнітно-резонансної томографії при пігментному віллонодулярному синовіті (теносиновіальній гігантоклітинній пухлині) колінного суглоба	Kostohryz Yu.O., Kostohryz O.A., Litynska Yu.M. Features of Clinical Diagnostics and Possibilities of Magnetic Resonance Imaging in Pigmented Villonodular Synovitis (Tenosynovial Giant Cell Tumor) of the Knee Joint	51	51

Бабко А.М., Герасименко А.С., Мазевич В.Б. Механізм формування контрактур кульшового та колінного суглобів на ранніх стадіях ревматоїдного артриту (натурний експеримент)	57	Babko A.M., Herasymenko A.S., Mazevych V.B. The Mechanism of Contracture Formation in the Hip and Knee Joints in Early Stages of Rheumatoid Arthritis (Natural Experiment)	57
Чеверда А.І., Гук Ю.М., Зима А.М., Кінча-Поліщук Т.М., Сивак М.Ф., Зотія А.В. Діагностика та лікування контрактур кульшових та колінних суглобів у хворих із наслідками відкритих форм спінальних дизрафій	66	Cheverda A.I., Huk Yu.M., Zyma A.M., Kincha-Polishchuk T.M., Syvak M.F., Zotia A.V. Diagnosis and Treatment of Contractures of the Hip and Knee Joints in Patients with the Consequences of Open Forms of Spinal Dysraphism	66
Лазарєв І.А., Турчин О.А., Скибан М.В. Напружено-деформований стан підшовного апоневрозу при плантарному фасциїті	77	Lazariev I.A., Turchyn O.A., Skyban M.V. Stress-Strain State of Plantar Aponeurosis in Plantar Fasciitis	77
Науменко Н.О., Гук Ю.М., Зима А.М., Кінча-Поліщук Т.А., Чеверда А.І., Скуратов О.Ю. Нові аспекти рентгенодіагностики пацієнтів із різними формами фіброзної дисплазії	85	Naumenko N.O., Huk Yu.M., Zyma A.M., Kincha-Polishchuk T.A., Cheverda A.I., Skuratov O.Iu. New Aspects of Radiological Diagnostics of Patients with Different Forms of Fibrous Dysplasia	85
Бодня О.І., Сухін Ю.В. Лікування хворих із переломами п'яткової кістки методом комбінованого остеосинтезу	92	Bodnia O.I., Sukhin Yu.V. Treatment of Patients with Fractures of the Calcaneus Using the Method of Combined Osteosynthesis	92
Долгополов О.В., Полішко В.П., Ярова М.Л. Епідеміологія захворювань кістково-м'язової системи в Україні за період 1993-2017 рр.	101	Dolhopolov O.V., Polishko V.P., Yarova M.L. Epidemiology of Diseases of the Musculoskeletal System in Ukraine for the Period 1993-2017	101
ОГЛЯДИ ТА РЕЦЕНЗІЇ		REVIEWS	
Коструб О.О., Котюк В.В., Мазевич В.Б., Нікіфорова І.М., Смірнов Д.О. МРТ-діагностика ушкоджень передньої хрестоподібної зв'язки. Сучасні підходи (Огляд)	109	Kostrub O.O., Kotiuk V.V., Mazevych V.B., Nikiforova I.M., Smirnov D.O. MRI Diagnosis of the Anterior Cruciate Ligament Damages. Modern Approaches (Overview)	109
Косяков А.Н., Гребенников К.А., Милосердов А.В., Туз Е.В., Федін Е.М., Галузинський А.А., Бурбурская С.В. Применения трабекулярных компонентов в эндопротезировании тазобедренного сустава (Обзор)	116	Kosiakov O.M., Hrebinnikov K.O., Myloserdov A.V., Tuz Ye.V., Fedin E.M., Haluzynskiy O.A., Burburska S.V. Applications of Trabecular Components in the Endoprosthesis of the Hip Joint (Overview)	116

Помилки та ускладнення тотального ендопротезування колінного суглоба

Гайко Г.В., Сулима О.М., Торчинський В.П., Підгаєцький В.М., Осадчук Т.І.
ДУ "Інститут травматології та ортопедії НАМН України", м. Київ

Резюме. Мета. Провести аналіз клінічного матеріалу з визначення помилок та ускладнень після проведеного тотального ендопротезування колінного суглоба (ТЕП КС). **Матеріали і методи.** Проведено аналіз клінічного матеріалу 50 пацієнтів із визначенням факторів, що призводять до розвитку ускладнень після проведеного ТЕП КС, із терміном спостереження після первинної операції до 5 років. Виділяли ускладнення, пов'язані з самим оперативним втручанням, пацієнтом, та їх поєднання. При обстеженні проводили клініко-анамнестичне, рентгенологічне обстеження, магнітно-резонансну томографію (МРТ) та комп'ютерно-томографічне (КТ) дослідження. При виявленні кісткових дефектів під час ревізійного втручання користувалися класифікацією AORI. **Результати.** Серед чинників, які призводять до виникнення ускладнень ТЕП КС, виділяли ускладнення, пов'язані з самим оперативним втручанням (40%). До них зараховували виконання ТЕП КС не за показаннями (особи молодого віку з 3 ст. гонартрозу), невірне розташування компонентів ендопротеза (варусне або вальгусне положення). Ускладнення, пов'язані з самим пацієнтом, склали 20% (травми прооперованого суглоба, індекс маси тіла понад 30). Поєднання цих факторів спостерігали у 30% обстежених хворих, і тільки в 10% випадків причина виникнення ускладнень не була виявлена. **Висновки.** Виконане дослідження переконливо доводить важливість проведення профілактичних дій, спрямованих на поліпшення хірургічної техніки і здорового способу життя прооперованих хворих, а дана проблема вимагає подальших клінічних досліджень.

Ключові слова: ендопротезування колінного суглоба, ускладнення, фактори розвитку.

Вступ

За даними літератури, частка захворювань колінного суглоба серед усіх випадків дегенеративно-дистрофічних захворювань суглобів кінцівок становить від 21,9 до 29%, причому в 86% випадків страждають особи працездатного віку, у яких прогресування захворювання протягом 10-15 років призводить до інвалідності в 6,2-14,6% випадків [8, 22]. В останні роки серед оперативних методів лікування термінальних стадій захворювання колінного суглоба велику поширеність набуло тотальне ендопротезування колінного суглоба (ТЕП КС). З кожним роком вік пацієнтів, яким проводиться ТЕП КС, зменшується: зараз середній вік становить трохи більше 50 років, раніше – в середньому 70 років [12, 20, 24]. Відповідно зростає і частота ускладнень та незадовільних результатів після виконання цього оперативного втручання – у межах 3,3-13,2%, частота розвитку інфекції при первинному ТЕП КС складає 0,5-3,5%, а при повторних операціях досягає 3,2-5,6% [5, 16, 18]. Параартикулярний біль, контрактури, асептична нестабільність компонентів ендопротеза зустрічаються в 3-12% випадків [7]. Розрізняють ранню і пізню асептичну нестабільність. Під

першою розуміють усі випадки асептичної нестабільності, які виявляються в терміни до 5 років після операції ендопротезування, тоді як друга – це всі випадки асептичної нестабільності, які виявляються в терміни понад 5 років після первинної операції ендопротезування [6]. За даними об'єднаних національних реєстрів ТЕП КС, до 18,2% пацієнтів незадоволені результатом операції, як правило, через біль [4]. У 13,1% хворих домінують скарги на біль у колінному суглобі незрозумілого походження протягом першого року після операції [21]. У деяких пацієнтів (1-12%) біль у колінному суглобі після ендопротезування супроводжується порушенням рухомості останнього [19, 25].

У переважній більшості випадків при лікуванні ускладнень ТЕП КС вдаються до ревізійного ендопротезування, яке є більш травматичним, вартісним, має більшу частоту випадків ускладнень, ніж первинне ендопротезування, і не завжди гарантує хороші результати [14, 15]. Середня вартість імплантатів, які використовуються при ревізійному ендопротезуванні, збільшується на 18-24% [10], час виконання ревізійного втручання – в середньому на 41% в порівнянні з первинною операцією [23]. Загальна вартість лікування пацієнта з асептичною нестабільністю імплантата

Таблиця 1

Розподіл хворих з ускладненнями після проведеного ТЕП КС за віком (роки) та статтю

Стать	Вікові групи (роки)								Усього	
	21-44		45-59		60-74		більше 75			
	абс, (n)	%	абс, (n)	%	абс, (n)	%	абс, (n)	%	абс, (n)	%
Чоловіки	2	13,3	5	33,4*	6	40,0*	2	13,3	15	38,0
Жінки	3	8,6	13	37,1*	17	48,6*	2	5,7	35	62,0**
Усього	5	10,0	18	36,0*	23	46,0*	4	8,0	50	100,0

Примітка: * – дані статистично достовірно ($p \leq 0,01$) відмінні від даних групи хворих віком 21-44 р.; ** – дані статистично достовірно ($p \leq 0,01$) відмінні від даних групи хворих чоловічої статі

зростає на 24-100%, а при інфекційних ускладненнях – у 3,1 рази [9, 11].

Враховуючи велику медико-соціальну значимість даної проблеми, було цікавим із наукової та практичної точки зору проаналізувати власний клінічний досвід із метою визначення помилок та ускладнень після виконання ТЕП КС.

Мета дослідження – провести аналіз клінічного матеріалу з визначення помилок та ускладнень після проведеного ендопротезування колінного суглоба.

Матеріали і методи

Під нашим наглядом було 50 пацієнтів з ускладненнями після проведеного ТЕП КС, із терміном спостереження після первинної операції до 5 років.

Розподіл хворих за віком та статтю представлено в табл. 1. Аналізуючи наведені дані, слід відмітити, що переважали особи жіночої статі та хворі похилого і середнього віку за класифікацією ВООЗ [1] (статистична достовірність ($p \leq 0,01$)).

Серед обстежених у 5 хворих була септична (10%) а у 45 (90%) – асептична нестабільність компонентів

ендопротеза. Серед чинників, які призводять до виникнення ускладнень після ТЕП КС, виділяли ускладнення, пов'язані з самим оперативним втручанням, пацієнтом, та їх поєднання. При обстеженні використовували дані клініко-анамнестичні, рентгенологічні, МРТ та КТ дослідження. При виявленні кісткових дефектів під час ревізійного втручання користувалися класифікацією AORI [13].

Розрахунки проводили на основі бази даних обстеження хворих з ускладненнями після проведеного ТЕП КС, що були введені в таблицю Microsoft Excel-2003, статистичним пакетом даної програми та програмою Statistica-6.0 [2, 3].

Результати та їх обговорення

Були визначені основні чинники, які призводять до виникнення ускладнень ТЕП КС. З них виділяються ускладнення, пов'язані з самим оперативним втручанням (40% загальної кількості). Розподіл чинників, які призводять до останніх, представлено на рис. 1.

Аналізуючи наведені на рисунку дані, слід відмітити, що переважну більшість (80%) серед чинників,

Чинники, пов'язані з оперативним втручанням

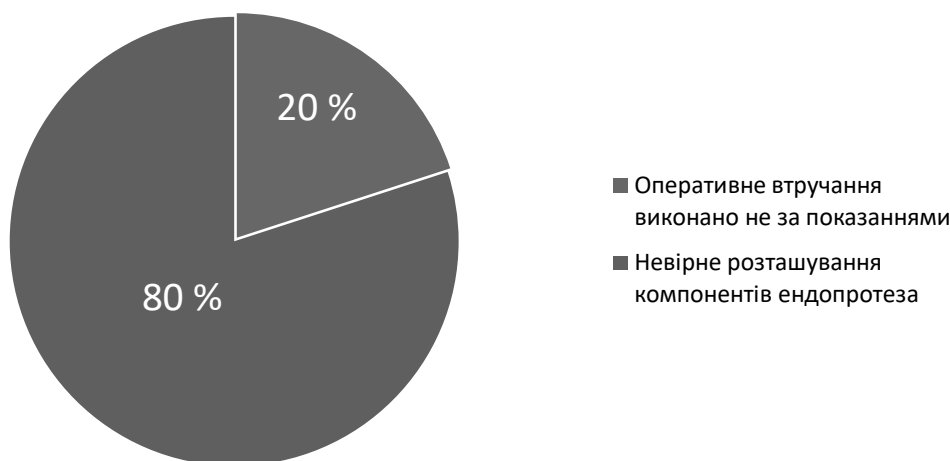


Рис. 1. Чинники, пов'язані з самим оперативним втручанням, що призводять до ускладнень після виконання ТЕП КС

Чинники, пов'язані з пацієнтом

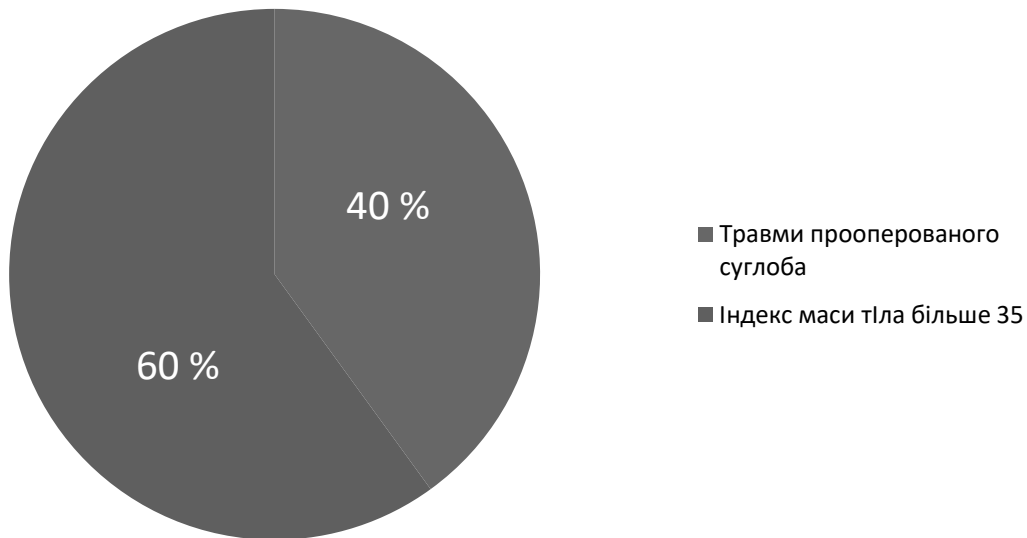


Рис. 2. Чинники, пов'язані з самим пацієнтом, що призводять до ускладнень після виконання ТЕП КС

які пов'язані з самим оперативним втручанням, склали помилки під час постановки компонентів ендпротеза (варусне або вальгусне положення), 20% – (4 випадки) склали особи молодого віку з гонартрозом 3 ст. за класифікацією J. Kellgren, J. Lawrence, коли можливості проведення органозберігаючих оперативних методик лікування цієї категорії пацієнтів ще не були вичерпані [17].

Ускладнення, пов'язані з самим пацієнтом, склали 20% загальної кількості. Розподіл чинників, які призводять до виникнення таких ускладнень, представлено на рис. 2.

Аналізуючи дані рисунка, слід відмітити, що серед чинників ускладнень, які пов'язані з самим пацієнтом, переважала надлишкова маса тіла – 60% пацієнтів з індексом маси тіла більше 35, що відповідає, за рекомендаціями ВОЗ, II та більше стадії ожиріння, 40% (4 випадки) склали особи, у яких відмічалась травма колінного суглоба в післяопераційний період.

Поєднання вище зазначених чинників складало 30% загальної кількості ускладнень після виконання ТЕП КС. Розподіл поєднання чинників представлено на рис. 3.

Поєднання чинників, пов'язаних з оперативним втручанням та пацієнтом

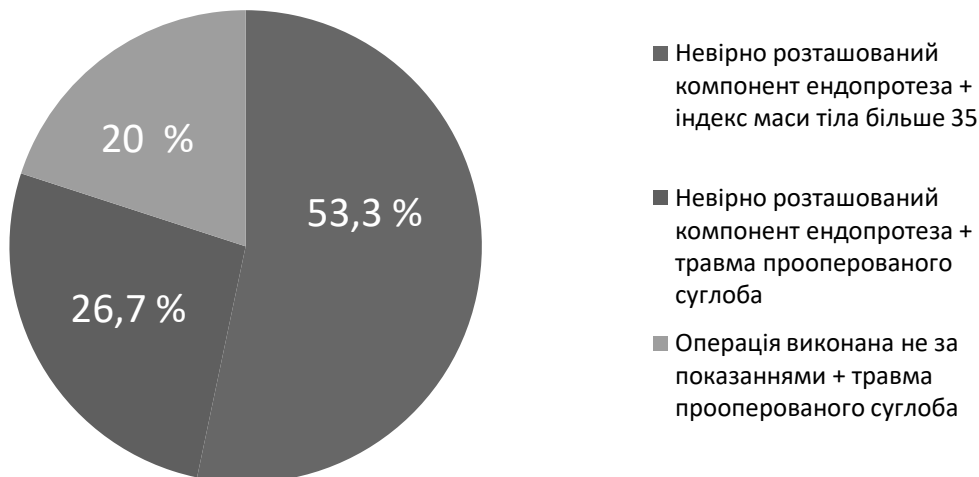

Рис. 3. Поєднання чинників, пов'язаних із самим пацієнтом та оперативним втручанням, що призводять до ускладнень після виконання ТЕП КС

Наведені дані свідчать, що чинники ускладнень після ТЕП КС розподілялись таким чином: при ускладненнях, пов'язаних із самим пацієнтом та оперативним втручанням, 53,3% склали пацієнти з надлишковою масою тіла (ІМТ > 35) та невірно розташованим компонентом ендопротеза; 26,7% (4 випадки) склали особи з травмою колінного суглоба в післяопераційний період та невірно розташованим компонентом ендопротеза; 20%, відповідно, склали група хворих із виконаним не за показаннями оперативним втручанням та травмою прооперованого суглоба.

Серед обстежених хворих у 10% випадків (5 пацієнтів) нам не вдалось визначити чинники, які призвели до виникнення післяопераційних ускладнень після виконання ТЕП КС.

Приклади деяких випадків ускладнень ТЕП КС із визначенням чинників розвитку, які приводять до їх виникнення, представлено на рис. 4, 5 та 6.

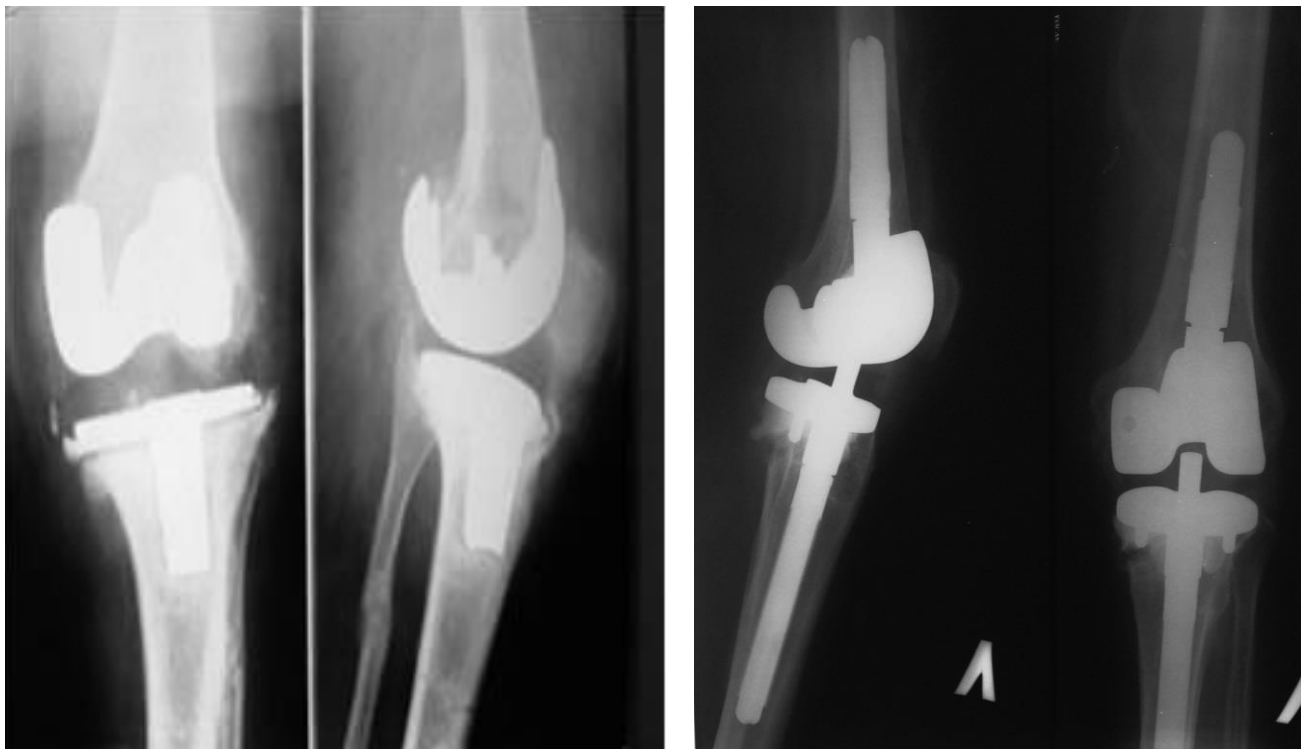
Клінічні випадки:

Приклад 1. Хвора М., 68 років. Діагноз: лівосторонній деформуючий ІV ст. гонартроз, стан після ТЕП лівого КС (2014 р.). Під час виконання оперативного втручання компоненти ендопротеза встановлені в варусному положенні. Асептична нестабільність компонентів ендопротеза, тоталь-

на нестабільність зв'язкового апарата компонентів колінного суглоба (2017 р.) (рис. 4а). Хворій виконано ревізійне ендопротезування: видалення компонентів ендопротеза, виявлений дефект виростка великогомілкової кістки тип Т2А за класифікацією AORI [10]. Враховуючи стан зв'язкового апарата, використаний зв'язаний ендопротез типу Hinch (рис. 4б).

Приклад 2. Хвора К., 62 роки. Діагноз: лівосторонній посттравматичний деформуючий ІV ст. гонартроз, стан після ТЕП лівого КС (2013 р.). У післяопераційний період була травма прооперованого колінного суглоба, ІМТ хворої складає 35 балів. Асептична нестабільність компонентів ендопротеза лівого колінного суглоба, міграція великогомілкового компонента (2017 р.) (рис. 5). Хворій виконано ревізійне ендопротезування: видалення компонентів ендопротеза, виявлений дефект медіального виростка великогомілкової кістки тип Т3А за класифікацією AORI [13]. Під час операції виконана кісткова пластика дефекту медіального виростка лівої великогомілкової кістки. Використаний ендопротез колінного суглоба з подовжувачами (рис. 6).

Дане дослідження переконливо доводить важливість проведення профілактичних дій, спрямованих на покращення хірургічної техніки та здо-



а)

б)

Рис. 4. Рентгенограми хворої М.: а) до виконання ревізійного втручання: асептична нестабільність компонентів ендопротеза, варусна деформація лівого колінного суглоба, дефект медіального виростка великогомілкової кістки тип Т2А; б) після виконання ревізійного втручання: використаний зв'язаний ендопротез типу Hinch

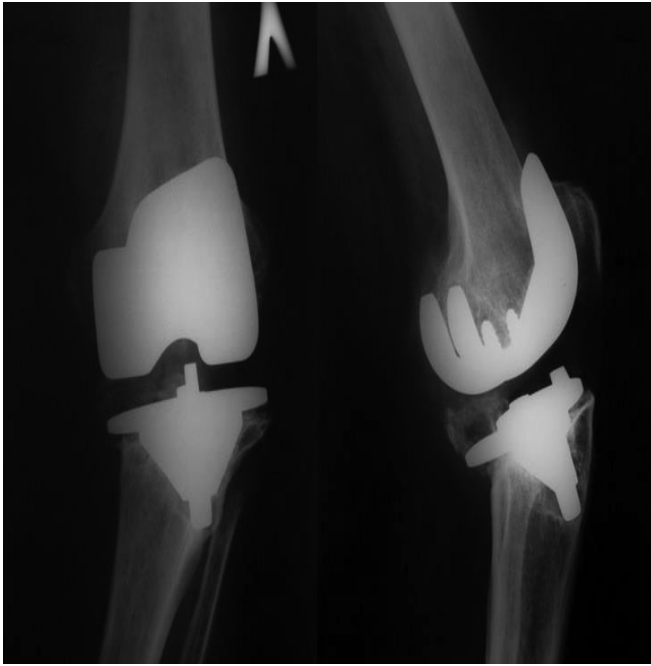

Рис. 5. Рентгенограма хворої К. до виконання ревізійного втручання: асептична нестабільність компонентів ендопротеза, міграція великогомілкового компонента, дефект медіального виростка великогомілкової кістки тип Т3А

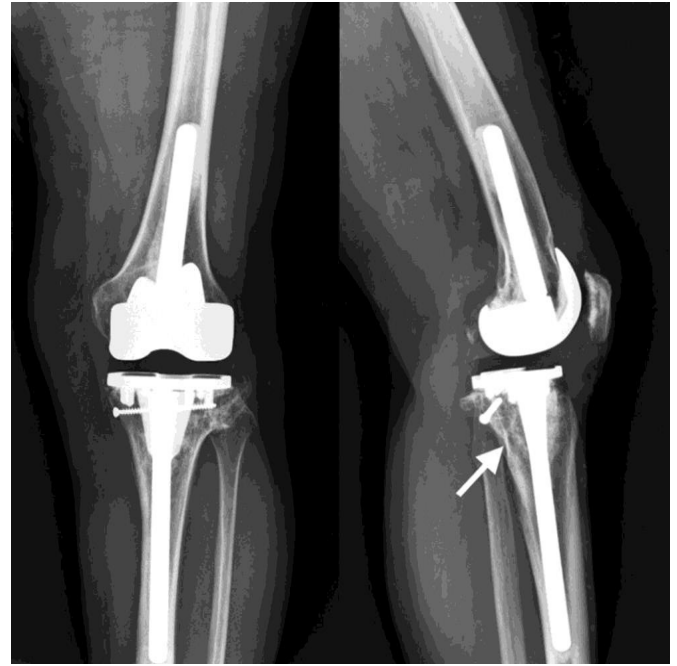

Рис. 6. Рентгенограма хворої К. після виконання ревізійного втручання: виконана кісткова пластика дефекту медіального виростка лівої великогомілкової кістки, використаний ендопротез колінного суглоба з подовжувачами

рового способу життя прооперованих хворих, а зазначена проблема потребує подальших клінічних досліджень.

Висновки

1. Проведено аналіз клінічного матеріалу з визначення помилок та ускладнень після проведеного ТЕП КС 50 пацієнтів.

2. Серед чинників, які призводять до виникнення ускладнень ТЕП КС, виділяються ускладнення, пов'язані з самим оперативним втручанням (40%). До них зараховували виконання ТЕП КС не за показаннями (особи молодого віку з 3 ст. гонартрозу), невірне розташування компонентів ендопротеза (варусне або вальгусне положення). Ускладнення, пов'язані з самим пацієнтом, склали 20% (травми прооперованого суглоба, індекс маси тіла > 30). Поеднання цих чинників спостерігали у 30% обстежених хворих, і тільки у 10% випадків причину виникнення ускладнень не було виявлено.

3. Проведене дослідження ще раз доводить роль ятрогенного фактору, травм та перенавантаження на прооперований колінний суглоб у розвитку післяопераційних ускладнень після виконання ТЕП КС, а ця проблема потребує подальших клінічних досліджень.

Конфлікт інтересів. Автори заявляють про відсутність конфлікту інтересів під час підготовки статті.

Література

1. Дупленко Ю.К. Старение. Очерки развития проблемы / Ю.К. Дупленко. – Л.: Наука, 1985. – 192 с.
2. Лапач С.Н. Статистические методы в биологических исследованиях с использованием Excel / С.Н. Лапач, А.В. Чубенко, П.Н. Бабич. – К.: "Морион", 2000. – 320 с.
3. Мінцер О.П. Інформаційні технології в охороні здоров'я і практичній медицині: [у 10 кн.]: Оброблення клінічних і експериментальних даних у медицині: Навч. посіб., Кн. 5 / О.П. Мінцер, Ю.В. Вороненко, В.В. Власов. – К.: Вища школа, 2003. – 350 с.: іл.
4. Необъяснимая боль после тотального эндопротезирования коленного сустава / С. Паратте, Н. Корнилов, Э. Тиенпонт [и др.] // Травматология и ортопедия России. – 2013. – Т. 70, № 4. – С. 92–96.
5. Профилактика инфекций области хирургического вмешательства в травматологии и ортопедии: использование антибиотиков в костном цементе / Н.А. Ефименко, А.А. Грицук, А.П. Серета [и др.] // Инфекции в хирургии. – 2009. – № 2. – С. 15–27.
6. Родионова С.С. Профилактика ранней асептической нестабильности эндопротезов крупных суставов. Клинический протокол / С.С. Родионова, А.Н. Торгашин. – М., 2013. – 20 с.
7. Румянцев Ю.И. Лучевая диагностика осложнений эндопротезирования тазобедренного и коленного суставов / Ю.И. Румянцев // Бюллетень сибирской медицины. – 2012. – Т. 11, № 3. – С. 51–55.
8. Activity levels and return to work following total knee arthroplasty in patients under 65 years of age / C.E.H. Scott, G.S. Turnbull, D. Mac Donald, S.J. Breusch // Bone Joint J. – 2017. – Vol. 99-B, № 8. – P. 1037–1046.

9. *Aujla R.S.* Total Knee Arthroplasty for Osteoarthritis in Patients Less Than Fifty-Five Years of Age: A Systematic Review / *R.S. Aujla, C.N. Esler* // *J. Arthroplasty*. – 2017. – Vol. 32, № 8. – P. 2598–2603.
10. *Barrack R.L.* Rise of the rotating hinge in revision total knee arthroplasty / *R.L. Barrack* // *Orthopedics*. – 2002. – № 25. – P.1020–1028.
11. Cost of treating an infected total knee replacement / *C.K. Hebert, R.E. Williams, R.S. Levy, R.L. Barrack* // *Clin. Orthop. Relat. Res.* – 1996. – № 331. – P. 140–145.
12. Does soft tissue balancing using intraoperative pressure sensors improve clinical outcomes in total knee arthroplasty? A protocol of a multicentre randomised controlled trial / *S.J. Mac Dessi, A. Bhimani, A.W.R. Burns* [et al.] // *B.M.J. Open*. – 2019. – Vol. 9, № 5. – e027812.
13. *Engh G.A.* Revision total knee arthroplasty / *G.A. Engh, C.H. Rorabeck*. – Philadelphia : Lippincott-Raven, 1997. – 459 p.
14. Exploration of radiographically normal total knee replacements for unexplained pain / *M.A. Mont, F.K. Serna, K.A. Krackow, D.S. Hungerford* // *Clin. Orthop. Relat. Res.* – 1996. – № 331. – P. 216–220.
15. *Hendricks T.J.* The Cost of Routine Follow-Up in Total Joint Arthroplasty and the Influence of These Visits on Treatment Plans / *T.J. Hendricks, A.C.M. Chong, R.P. Cusick* // *Kans. J. Med.* – 2018. – Vol. 11, № 3. – P. 59–66.
16. *Indelli P.F.* Level of constraint in revision knee arthroplasty / *P.F. Indelli, G. Glori, W. Maloney* // *Curr. Rev. Musculoskelet. Med.* – 2015. – Vol 8, № 4. – P. 390–397.
17. *Kellgren J.* Radiological assessment of osteoarthritis / *J. Kellgren, J. Lawrence* // *Ann. Rheum. Dis.* – 1957. – Vol. 16. – P. 494–501.
18. *Lentino J.R.* Prosthetic joint infections: bane of orthopedists, challenge for infectious disease specialists / *J.R. Lentino* // *Clin. Infect. Dis.* – 2003. – № 36. – P. 1157–1161.
19. Management of stiffness following total knee arthroplasty / *J. Parvizi, T.D. Tarity, M.J. Steinbeck* [et al.] // *Bone Joint Surg.* – 2006. – Vol 88, № 4. – P.175–181.
20. Predicting dissatisfaction following total knee arthroplasty in patients under 55 years of age / *C.E. Scott, W.M. Oliver, D. Mac Donald* [et al.] // *Bone Joint J.* – 2016. – Vol. 98-B, № 12. – P. 1625–1634.
21. Predicting total knee replacement pain: a prospective, observational study / *V.A. Brander, S.D. Stulberg, A.D. Adams* [et al.] // *Clin. Orthop. Relat. Res.* – 2003. – № 416. – P. 27–36.
22. Preoperative characteristics of workingage patients undergoing total knee arthroplasty / *T.H. Hylkema, M. Stevens, J. Van Beveren* [et al.] // *PloS one*. – 2017. – Vol. 12, № 8. – e0183550.
23. Revision total joint arthroplasty: dose Medicare reimbursement justify time spent? / *M.A. Ritter, K.D. Carr, E.M. Keating* [et al.] // *Orthopedics*. – 1996. – № 19. – P. 137–139.
24. *Rubash E.H.* Четыре самых тяжелых осложнения в эндопротезировании / *E.H. Rubas* // *Ceranews*. – 2014. – № 2. – P. 6–9.
25. *Scranton P.E. Jr.* Management of knee pain and stiffness after total knee arthroplasty / *P.E. Jr. Scranton* // *J. Arthroplasty*. – 2001. – № 16. – P. 428–435.

Errors and Complications of Total Knee Replacement

Gayko G.V., Sulima O.M., Torchbinskiy V.P., Pidbaietskiy V.M., Osadchuk T.I.
 SI "Institute of Traumatology and Orthopedics of NAMS of Ukraine", Kyiv

Summary. Objective: to analyze the clinical material to determine the errors and complications after total knee replacement (TKR). **Materials and Methods.** Clinical material was analyzed in 50 patients with the determination of the factors leading to the development of complications after TKR, with a follow-up period after primary surgery up to 5 years. Complications associated with the surgery, the patient and their combination were identified. During the examination, clinical and anamnestic, radiological studies, magnetic resonance imaging (MRI) and computed tomography (CT) were used. When bone defects were found during revision intervention, the AORI classification was used. **Results.** Among the factors that lead to the occurrence of complications of TKR, the complications associated with the surgical intervention itself were identified (40%). These included the performance of TKR not according to indications (young people with grade 3 gonarthrosis), incorrect location of the endoprosthesis components (varus or valgus position). Complications associated with the patient amounted to 20% (injuries of the operated on joint, body mass index more than 30). The combination of these factors was observed in 30% of the examined patients, and only in 10% of cases the cause of complications was not identified. **Conclusions.** The study convincingly proves the importance of preventive actions aimed at improving the surgical technique and healthy lifestyle of the operated on patients, and this problem requires further clinical studies.

Key words: knee replacement, complications, development factors.

Ошибки и осложнения тотального эндопротезирования коленного сустава

Гайко Г.В., Сулима А.Н., Торчинский В.П., Пидгаецкий В.М., Осадчук Т.И.
 ГУ "Институт травматологии и ортопедии НАМН Украины", г. Киев

Резюме. Цель. Провести анализ клинического материала по определению ошибок и осложнений после проведенного тотального эндопротезирования коленного сус-

тава (ТЭП КС). **Матеріали і методи.** Проведен аналіз клінічного матеріала 50 пацієнтів з визначенням факторів, що призводять до розвитку ускладнень після проведеного ТЭП КС, з термом наглядом після первинної операції до 5 років. Виділяли ускладнення, пов'язані з самим оперативним втручанням, пацієнтом, і їх поєднання. При обстеженні проводили клініко-анамнестическе, рентгенологічне дослідження, магнітно-резонансну томографію (МРТ) і комп'ютерно-томографічне (КТ) дослідження. В разі виявлення кісткових дефектів при ревизионному втручанні використовували класифікацією AORI. **Результати.** Серед факторів, що призводять до виникнення ускладнень ТЭП КС, виділяли ускладнення, пов'язані з самим оперативним втручанням (40%). К ним відносили виконання ТЭП КС не за показаннями (люди молодого віку з 3 ст. гонартроза), невірне розташування компонентів ендопротеза (варусне або вальгусне положення). Ускладнення, пов'язані з самим пацієнтом, склали 20% (травми прооперованого суглоба, індекс маси тіла більше 30). Поєднання цих факторів спостерігали у 30% обстежених хворих, і тільки в 10% випадків причиною виникнення ускладнень не була виявлена. **Висновки.** Виконане дослідження переконливо доводить важливість проведення профілактичних дій, спрямованих на покращення хірургічної техніки і здорового способу життя прооперованих хворих, а дана проблема потребує подальших клінічних досліджень.

Ключові слова: ендопротезування колінного суглоба, ускладнення, фактори розвитку.

Для листування: Сулима Олександр Миколайович, к.м.н., старший науковий співробітник відділу ортопедії та травматології дорослих, ДУ "Інститут травматології та ортопедії НАМН України", Бульварно-Кудрявська вул., 27, Київ, 01601, Україна. E-mail: sulymaoleksii@gmail.com.

For correspondence: Sulyma Oleksiy M., PhD in Medicine, senior researcher, the Department of Traumatology and Orthopedics of Adults, SI "Institute of Traumatology and Orthopedics of NAMS of Ukraine", 27 Bulvarno-Kudriavska St., Kyiv, 01601, Ukraine. E-mail: sulymaoleksii@gmail.com.

УДК: 616.747.12-018.38-001.5:616-089.15

DOI: 10.37647/0132-2486-2019-103-4-10-16

Невідомі розриви ротаторної манжети плеча. Вибір оптимального хірургічного лікування

Страфун С.С.¹, Лисак А.С.¹, Сухін О.Ю.²

¹ДУ "Інститут травматології та ортопедії НАМН України", м. Київ

²Одеський національний медичний університет, м. Одеса

Резюме. Розриви ротаторної манжети плеча є віковою патологією, яка виникає переважно у пацієнтів віком 40-50 років внаслідок дегенеративних змін у сухожилках м'язів-ротаторів. Якщо пацієнт не звертається за допомогою, деякі з розривів прогресують та стають масивними. У випадках застарілої травми розриви ротаторної манжети супроводжуються ретракцією, атрофією, жировою інфільтрацією м'язів, що призводить до невідомих розривів, а в подальшому формується ротаторна артропатія. **Мета дослідження.** Визначення оптимальної

тактики хірургічного лікування невідновних розривів ротаторної манжети плеча з урахуванням характеру змін у плечовому суглобі та віку пацієнта. **Матеріали і методи.** У період із 2016 по 2019 рік було проліковано 22 пацієнти з невідновним ушкодженням ротаторної манжети плеча. Середній вік хворих склав $60,6 \pm 11,57$ років (від 29 до 86 років). Пацієнти зверталися у різний час після травми $1,8 \pm 0,78$ (від 0,5 до 3,5 років). Оцінка розривів ротаторної манжети плеча проводилась за допомогою класифікацій Hamada, Patte та Goutallier. Оцінка функції верхньої кінцівки до та після оперативного втручання проведена за допомогою шкали Constant – Murley Score у терміни 1, 3, 6, 12, 18 місяців після оперативного втручання. Хворі, яким проводилось лікування, були розподілені на 4 групи: 1-ша група – хворі, яким проводилось консервативне лікування із застосуванням стероїдних протизапальних внутрішньосуглобових ін'єкцій; 2-га група – хворі, яким виконано імплантацію біорозкладного балона або матриксу; 3-тя група – хворі, яким виконано транспозицію найширшого м'яза спини у дефект надостьового м'яза; 4-та група – хворі, яким виконано реверсивне ендпротезування. **Результати.** Після проведеного лікування у хворих 1-ї групи через 1 місяць не було покращення за шкалою Constant – Murley Score, їм було запропоноване хірургічне лікування; 2-га група хворих зі встановленими імплантатами мала показники 56-61 балів за шкалою Constant – Murley Score через 12 місяців; у хворих 3-ї групи з транспозицією найширшого м'яза спини досягнуто покращення результату до 68-75 балів за шкалою Constant – Murley Score через 12 місяців; 4-та група хворих з імплантованим реверсивним ендпротезом мала результати 58-65 за шкалою Constant – Murley Score через 12 місяців. Із 22 хворих у 2 було ускладнення: зміщення імплантованого балона через 1,5 місяця після встановлення та септичне ускладнення матриксу через 1 місяць після імплантації. **Висновки.** Консервативне лікування не дає стійкого покращення стану хворого з невідновним розривом ротаторної манжети. За відсутності псевдопаралічу та артрозу плеча у пацієнтів віком до 65 років імплантація біорозкладного балона або матриксу дає оптимальний результат після лікування невідновного розриву ротаторної манжети плеча. За наявності псевдопаралічу, але без артрозу у пацієнтів віком до 60 років транспозиція найширшого м'яза спини у дефект надостьового м'яза дає кращий результат, ніж реверсивне ендпротезування. За наявності псевдопаралічу та артрозу плеча у пацієнтів від 55 до 65 років реверсивне ендпротезування – єдиний вибір хірургічного лікування невідновних розривів ротаторної манжети плеча.

Ключові слова: ротаторна артропатія, ротаторна манжета плеча, невідновний розрив.

Вступ

Розриви ротаторної манжети плеча є віковою патологією, яка виникає переважно у пацієнтів віком 40-50 років внаслідок дегенеративних змін у сухожилках м'язів-ротаторів [5, 6]. За даними літератури, безсимптомні розриви ротаторної манжети плеча зустрічаються до 30%, а у віці 60-80 років їх кількість зростає до 64% серед усіх розривів ротаторної манжети плеча [5]. Якщо пацієнт не звертається за допомогою, деякі з розривів прогресують та стають масивними [2].

Масивними розривами ротаторної манжети вважають розриви понад 5 см або повні розриви двох і більше сухожилків м'язів-ротаторів [1, 4]. Вони зустрічаються з частотою від 10 до 40% серед усіх розривів сухожилків ротаторної манжети плеча. Найчастіше пацієнти скаржаться на втрату активних рухів, біль при рухах, нічний біль у плечовому сугло-

бі [5]. У випадках застарілої травми розриви ротаторної манжети супроводжуються ретракцією, атрофією, жировою інфільтрацією м'язів, що призводить до невідновних розривів та надалі до формування ротаторної артропатії.

Ротаторна артропатія плеча – це дегенеративно-дістрофічні зміни м'язів-ротаторів та плечового суглоба внаслідок застарілого масивного розриву ротаторної манжети. Серед масивних розривів ротаторна артропатія зустрічається з частотою від 23 до 76% [3, 5, 6]. Внаслідок застарівання масивного розриву та жирової інфільтрації м'язів розриви стають невідновними. Ця груба патологія призводить до інвалідизації хворих, втрати працездатності та погіршення якості життя.

Мета дослідження – визначення оптимальної тактики хірургічного лікування невідновних розривів ротаторної манжети плеча, враховуючи характер змін у плечовому суглобі та вік пацієнта.

Матеріали і методи

У відділенні “Мікрохірургія та реконструктивна хірургія верхньої кінцівки ДУ ІТО НАМН України” в період з 2016 по 2019 рік було проліковано 22 пацієнти з невідновним ушкодженням ротаторної манжети плеча. Середній вік хворих склав $60,6 \pm 11,57$ років (від 29 до 86 років). Пацієнти звертались у різний час після травми, в середньому $1,8 \pm 0,78$ (від 0,5 до 3,5 років). Оцінка розривів ротаторної манжети плеча проводилась за допомогою класифікацій Hamada, Patte та Goutallier. Оцінка функції верхньої кінцівки до та після оперативного втручання проведена за допомогою шкали Constant – Murley Score у терміни 1, 3, 6, 12, 18 місяців після оперативного втручання.

Нами були застосовані клінічні та інструментальні методи обстеження (рентгенологічне у 2 проекціях, ультразвукова діагностика, магнітно-резонансна томографія плечового суглоба та комп’ютерна томографія).

При клінічному обстеженні проводились тести: тест Jobe (у 15 пацієнтів відведення складало $10-15^\circ$, у 7 пацієнтів від 40 до 60° градусів), тест “руки, що падає”, (псевдопараліч відмічався у 9 пацієнтів), внутрішня ротація (від 30° до 70° у всіх пацієнтів), зовнішня ротація (від 10° до 20° у всіх пацієнтів).

3 інструментальних методів обстеження виконували рентгенографію у 2 проекціях з метою оцінки змін у плечовому суглобі за Hamada, магнітно-резонансну томографію та ультразвукову діагностику для оцінки стану сухожилків м’язів-ротаторів та ступінь їх ретракції за Patte, комп’ютерну томографію для оцінки стану м’язів ротаторної манжети плеча та ступінь їх жирової дистрофії за Goutallier.

Консервативне лікування проводилось шляхом внутрішньосуглобових введень стероїдних протизапальних препаратів, при хірургічному лікуванні проводили імплантацію біорозкладного балона та матриксу, транспозицію найширшого м’яза спини у дефект надостьового м’яза та реверсивне ендпротезування.

1-ша група – 9 хворих – лікувалась консервативно за допомогою внутрішньосуглобового введення стероїдних протизапальних препаратів. Середній вік склав $68 \pm 3,1$ років (від 55 до 65) років. Пацієнти звертались у термін від 1,2 до 3 років від початку захворювання зі скаргами на незначний біль, порушення функції верхньої кінцівки за відсутності артрозу плечового суглоба. Оцінка за Constant – Murley Score складала 31-38 балів.

2-га група – 6 хворих – попередньо отримувала консервативне лікування без позитивної динаміки. Даній групі хворих було проведено оперативне лікування за допомогою імплантації біорозкладного балона або матриксу у субакроміальний простір. Середній вік хворих склав $59 \pm 7,03$ (від 50 до 70) років. Пацієнти звертались у термін від 1,5 до 2 років після початку захворювання зі скаргами на незначний біль, грубе порушення функції верхньої кінцівки за відсутності ар-

трозу плечового суглоба. Оцінка за Constant – Murley Score 31-38 балів.

3-тя група – 3 хворих – була пролікована оперативним методом: проведена транспозиція найширшого м’яза спини у дефект надостьового м’яза. Середній вік хворих склав $57,6 \pm 7,08$ років (від 55 до 62 років). Пацієнти звертались у термін від 1 до 3 років після початку захворювання зі скаргами на біль, грубе порушення функції верхньої кінцівки з наявністю псевдопаралічу за відсутності артрозу та з активним способом життям до початку захворювання. Оцінка за Constant – Murley Score 35-37 балів.

4-й групі – 13 хворих – було проведено оперативне лікування шляхом імплантації реверсивного ендпротеза. Середній вік пацієнтів склав $61,75 \pm 14,4$ (від 29 до 86) років. Пацієнти звертались у термін від 1,9 до 4 років після початку захворювання зі скаргами на виражений постійний біль у стані спокою та вночі, грубе порушення функції верхньої кінцівки з наявністю псевдопаралічу та артрозу плечового суглоба. Оцінка за Constant – Murley Score складала 31-35 балів.

Розподіл груп хворих за методами оперативного лікування відображено на рис. 1.

Результати та їх обговорення

При контрольних оглядах після консервативного лікування у 9 хворих відзначався короткочасний позитивний ефект та покращення стану за рахунок зменшення больового синдрому, але через 3-4 тижні спостерігалось погіршення стану, посилення больового синдрому. Результати через 1 місяць: за шкалою Constant – Murley Score показник до лікування складав 31-38 та після 1-го місяця – 36-38 (рис. 2).

У віддалений термін після хірургічного лікування ми використовували шкалу Constant – Murley Score для оцінки результатів. У 5 хворих з імплантованим балоном показник виріс з 34-38 до 56-61 за 12 місяців. У 3 хворих із транспозицією найширшого м’яза спини в дефект над остьового м’яза показник виріс з 35-37 до 68-75 за 12 місяців. У 13 хворих із реверсивним ендпротезуванням показник збільшився з 30-34 до 58-65 за 12 місяців.

Результати, отримані за шкалою Constant – Murley Score, відображені на рис. 2.

З 22 хворих після оперативного лікування у 2 розвинулись ускладнення: зміщення імплантованого балона вперед через 1,5 місяці після імплантації у одного та септичне ускладнення матриксу через 1 місяць після імплантації теж у одного хворого.

При невідновних розривах ротаторної манжети плеча та ротаторній артропатії ми враховували вік, стан м’язів та ступінь артрозних змін у суглобі для вибору оптимальної тактики хірургічного лікування. За умови, що вік хворого був менше ніж 60 років, при клі-

Групи хворих	1 група (9 хворих)	2 група (6 хворих)	3 група (3 хворих)	4 група (13 хворих)
Тип лікування	Консервативне (внутрішньо-суглобові ін'єкції)	Біорозкладні імпланти у субакроміальний простір плечового суглоба	Транспозиція найширшого м'яза спини у дефект надостьового м'яза плечового суглоба	Реверсивне ендопротезування плечового суглоба
Середній вік	68,2 ± 3.1	59 ± 7,03	57,6 ± 7,08	61,75 ± 14.4
Зміни за Hamada	1-3 стадія	2-3 стадія	1-3 стадія	4-5 стадія
Зміни за Patte	2-3 стадія	2-3 стадія	2-3 стадія	2-3 стадія
Зміни за Goutallier	1-3 стадія	3-4 стадія	1-2 стадія	3-4 стадія
Наявність псевдопаралічу	6 хворих - так 3 хворих - ні	Ні	Так	Так
Оцінка за шкалою Constant до проведеного лікування	31-38	31-38	35-37	31-35

Рис. 1. Розподіл груп хворих за методами оперативного лікування

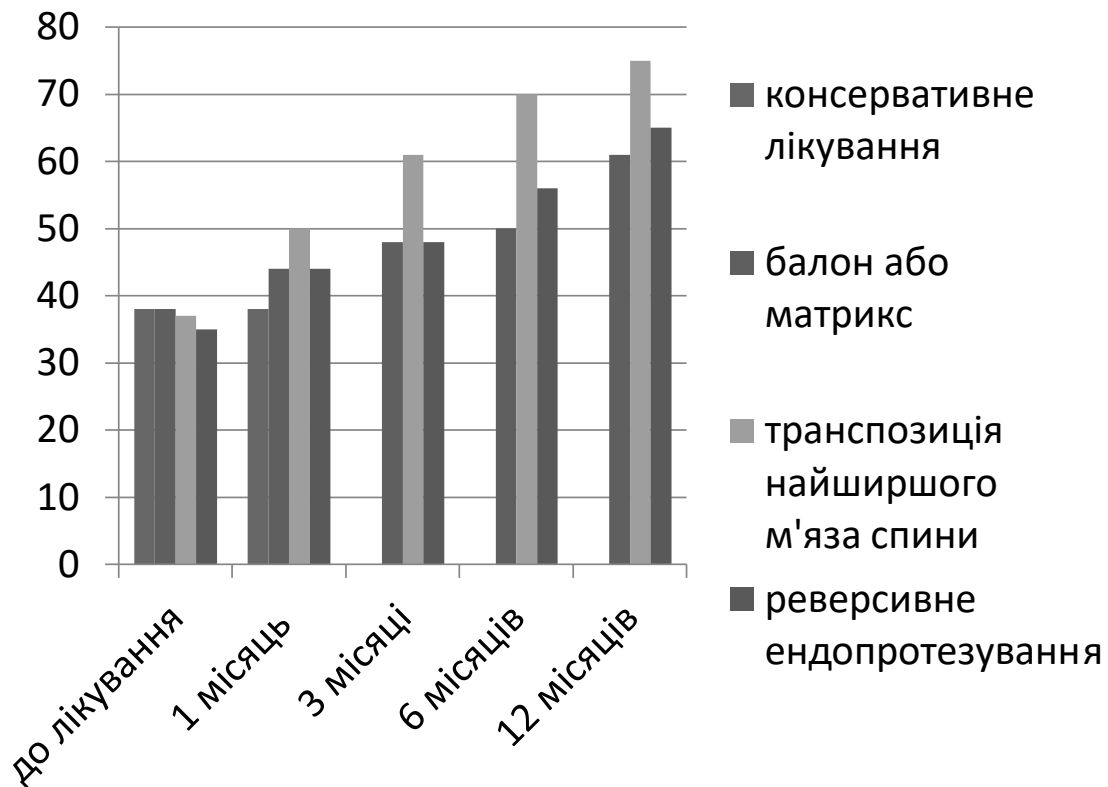


Рис. 2. Результати, отримані за шкалою Constant – Murley Score

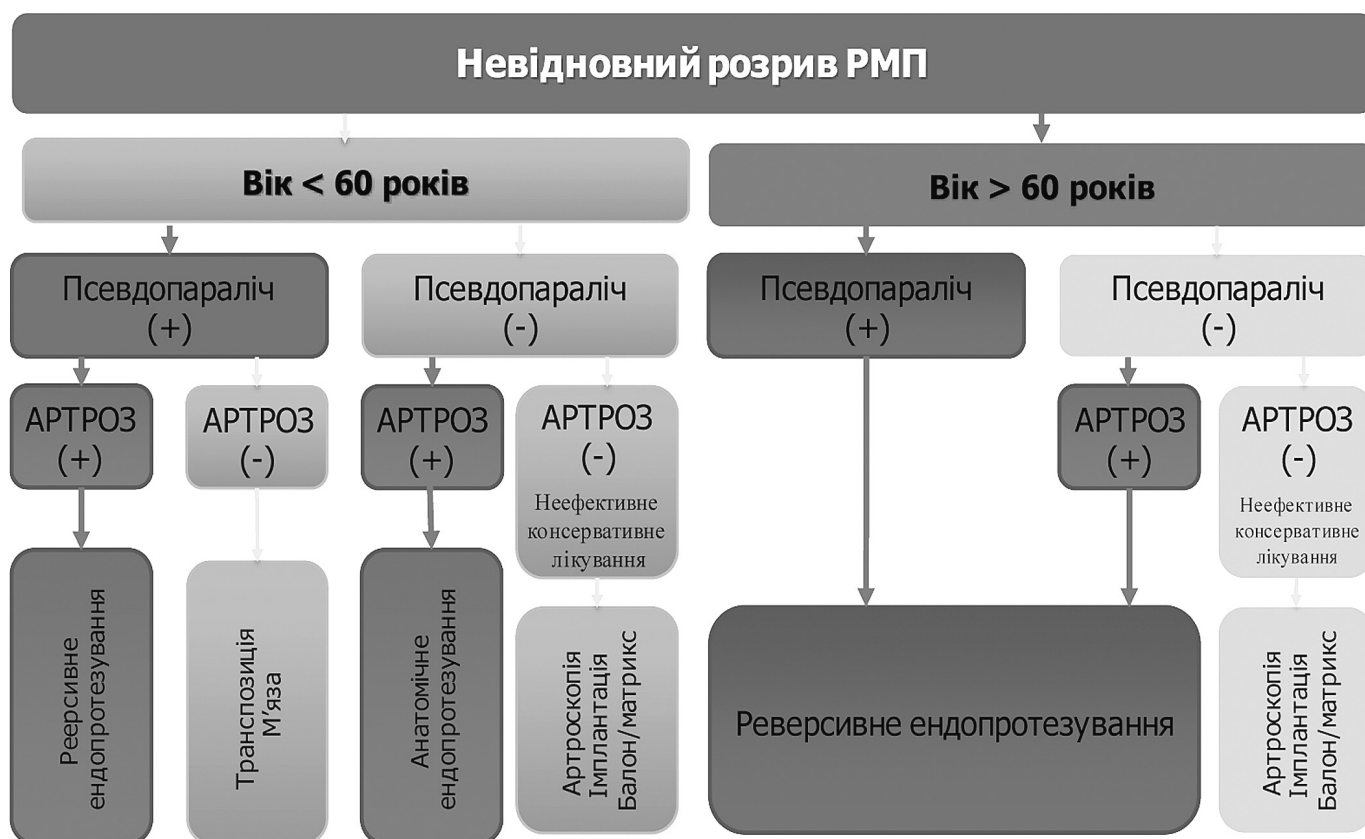

Рис. 3. Алгоритм вибору тактики хірургічного лікування при невідновних розривах ротаторної манжети плеча

нічних тестах визначався негативний симптом “руки, що падає”, який свідчить про псевдопараліч, за відсутності артрозних змін у суглобі виконували транспозицію найширшого м'яза спини в дефект надостьового м'яза (3 хворих). Якщо симптом “руки, що падає” був позитивним, але артрозних змін у суглобі не виявлено, то ми виконували встановлення біорозкладних імплантатів. Якщо було діагностовано позитивний симптом “руки, що падає” та артрозні зміни у суглобі, ми виконували реверсивне ендопротезування.

Хворим у віці понад 60 років із позитивним або негативним симптомом “руки, що падає”, але за наявності артрозних змін у плечовому суглобі ми виконували реверсивне ендопротезування. Якщо у хворих у віці понад 60 років симптом “руки, що падає” був негативним і артрозні зміни у суглобі були відсутні, ми виконували встановлення біорозкладних імплантатів.

Розроблений нами алгоритм дозволяє обрати оптимальну тактику хірургічного лікування з урахуванням віку та наявності дегенеративних змін у сухожилках та м'язах ротаторної манжети плеча.

При виникненні ускладнень після оперативного втручання або при його неефективності ми рекомендуємо проведення артродезу плечового суглоба (рис. 3).

За шкалою Constant – Murley Score за 12 місяців у хворих зі встановленим біорозкладним імплантатом показник збільшився з 34-38 до 56-61. У хворих

із транспозицією найширшого м'яза спини в дефект надостьового м'яза показник зріс із 35-37 до 68-75 за 12 місяців. У хворих із реверсивним ендопротезуванням показник зріс із 30-34 до 58-65 за 12 місяців.

За даними світової літератури, відзначається покращення стану хворого відповідно до оціночної шкали Constant – Murley Score при встановленні біорозкладного імплантата з 45 до 76 балів, при транспозиції найширшого м'яза спини у дефект над остьового м'яза до 70,6 та при реверсивному ендопротезуванні – до 65,6 балів. У середньому спостерігається збільшення кута відведення на 40°, зовнішньої ротації на 11° та згинання на 33° і суттєве зменшення больового синдрому [7, 8, 9, 10], що збігається з отриманими нами показниками.

Висновки

Консервативне лікування не дає стійкого покращення стану хворого з невідновним розривом ротаторної манжети. За відсутності псевдопаралічу та артрозу плеча у пацієнтів у віці до 65 років імплантація біорозкладного балона або матриксу дає оптимальний позитивний результат після лікування невідновного розриву РМП. За наявності псевдопаралічу, але без артрозу у пацієнтів до 60 років транспозиція найширшого м'яза спини у дефект надостьового м'яза дає кра-

щий результат, ніж реверсивне ендопротезування. За наявності псевдопаралічу та артрозу плеча у пацієнтів віком 55 до 65 років реверсивне ендопротезування – єдиний вибір хірургічного лікування невідновних розривів ротаторної манжети плеча.

Конфлікт інтересів. Автори заявляють про відсутність конфлікту інтересів під час підготовки статті.

Література

1. Arthroscopic-assisted latissimus dorsi transfer for massive rotator cuff tear: a systematic review / L. Osti, M. Buda, M. Andreotti [et al.] // *British Medical Bulletin*. – 2018. – № 128 (1). – P. 23–35. DOI: 10.1093/bmb/ldy030.
2. Evaluation of risk factors for irreparable rotator cuff tear in patients older than age 70 including evaluation of radiologic factors of the shoulder / S.B. Shim, J.Y. Jeong, J.S. Kim, J.C. Yoo // *J. Shoulder Elbow Surg.* – 2018. – № 27. – P. 1932–1938. DOI: 10.1016/j.jse.2018.07.011.
3. Long-term results of reverse total shoulder arthroplasty for rotator cuff dysfunction: a systematic review of longitudinal outcomes / L. Ernstbrunner, O. Andronic, F. Grubhofer [et al.] // *J. Shoulder Elbow Surg.* – 2018. – № 28 (4). – P. 774–781. DOI: 10.1016/j.jse.2018.10.005.
4. The Subacromial Balloon Spacer Versus Superior Capsular Reconstruction in the Treatment of Irreparable Rotator Cuff Tears:

A Biomechanical Assessment / S. Singh, J. Reeves, G.D.G. Langorb [et al.] // *Arthroscopy: The Journal of Arthroscopic and Related Surgery*. – 2019. – Vol. 35, № 2 (February). – P. 382–389. DOI: 10.1016/j.arthro.2018.09.016.

5. Dang A. Rotator Cuff Disease: Treatment Options and Considerations / A. Dang, M. Davies // *Sports Med. Arthrosc. Rev.* – 2018. – № 26. – P. 129–133.

6. Rotator cuff tear with early osteoarthritis: how does it affect clinical outcome after large to massive rotator cuff repair? / H.Y. Jeong, Y.S. Jeon, D.K. Lee, Y.G. Rhee // *Journal of Shoulder and Elbow Surgery Board of Trustees*. – 2019. – № 28 (2). – P. 237–243. DOI: 10.1016/j.jse.2018.07.022.

7. Schmidt C.C. Management of Rotator Cuff Tears / C.C. Schmidt, C.D. Jarrett, B.T. Brown // *The Journal of Hand Surgery*. – 2015. – № 40 (2). – P. 399–408. DOI: 10.1016/j.jhbs.2014.06.122.

8. Outcomes of Subacromial Balloon Spacer Implantation for Massive and Irreparable Rotator Cuff Tears: A Systematic Review / R.K. Stewart, L. Kaplan, S.A. Parada [et al.] // *Orthop. J. Sports Med.* – 2019. – № 7 (10). DOI: 10.1177/2325967119875717.

9. Comparing Clinical Outcomes After Subacromial Spacer Insertion Versus Other Reconstruction Methods in the Treatment of Irreparable Massive Rotator Cuff Tears / J.H. Oh, J.H. Park, H.J. Jeong, S.-M. Rhee [et al.] // *Orthop. J. Sports Med.* – 2019. – № 7 (9). DOI: 10.1177/2325967119869600.

10. Low level of evidence for all treatment modalities for irreparable posterolateral rotator cuff tears / B. Kooistra, N. Gurmani, A. Weening [et al.] // *Knee Surg. Sports Traumatol. Arthrosc.* – 2019. – № 27 (12). – P. 4038–4048. DOI: 10.1007/s00167-019-05710-0.

Irreparable Tears of the Rotator Cuff of the Shoulder. Choice of Optimal Surgical Treatment

Strafun S.S.¹, Lysak A.S.¹, Sukhin A.Iu.²

¹SI "Institute of Traumatology and Orthopedics of NAMS of Ukraine", Kyiv

²Odesa National Medical University, Odesa

Resume. Tears of the rotator cuff of the shoulder are an age-related pathology that occurs mainly in patients aged 40-50 years due to degenerative changes in the tendons of rotator muscles. If the patient does not apply for help, some of damages make progress and become massive. In the cases of old trauma, damages of the rotator cuff are accompanied by a retraction, atrophy, fatty infiltration of muscles that results in irreparable tears followed by arthropathy. **Objective:** to determine the optimal tactics of surgical treatment of irreparable tears of the rotator cuff of the shoulder, taking into account character of changes in a shoulder joint and the age of the patient. **Materials and Methods.** In 2016-2019, we have treated 22 patients with irreparable tears of the rotator cuff of the shoulder. The average age of the patients was 60.6 ± 11.57 years (from 29 to 86 years). The patients were treated at different times after an injury – 1.8 ± 0.78 years (from 0.5 to 3.5 years). The rotator cuff tears assessment was based on the Hamada, Patte and Goutallier classification. Assessment of the function of the upper limb before and after surgery was performed using the Constant – Murley Score scale within 1, 3, 6, 12 months after surgery. The patients were divided into 4 groups: group 1 – patients who underwent conservative treatment with steroidal anti-inflammatory intra-articular injections; group 2 – patients who underwent implantation of a biodegradable balloon or matrix; group 3 – patients who underwent transposition of the latissimus dorsi muscle tendon into a defect of the supraspinatus muscle; group 4 – patients who underwent reverse endoprosthetics. **Results.** One month after treatment, patients of group 1 did not show an improvement on the Constant – Murley Score scale; they were offered surgical treatment. The patients of group 2 with established biodegradable implants had indicators of 56-61 points on the Constant – Murley Score scale after 12 months. In patients of group 3 with transposition of the latissimus dorsi muscle tendon into the defect of the supraspinatus muscle, an

improvement was observed to 68-75 points on the Constant – Murley Score after 12 months. In the patients of group 4 with an implanted reversible endoprosthesis, the result was 58-65 points according to the Constant – Murley Score scale after 12 months. Out of 22 patients, 2 noted complications: displacement of the implanted ballon 1.5 months after installation and septic complication of the matrix 1 month after implantation. **Conclusions.** Conservative treatment does not provide a persistent improvement in the condition of a patient with an irreparable tear of the rotator cuff. In the absence of pseudo-paralysis and arthrosis of the shoulder in patients under 65 years of age, implantation of a biodegradable balloon or matrix allows achieving an optimal result after treatment of irreparable tear of the rotator cuff of the shoulder. With pseudoparalysis in the absence of arthrosis in patients under the age of 60 years, transposition of the latissimus tendon into a defect of the supraspinatus muscle helps to achieve a better result than reversible endoprosthetics. With pseudo-paralysis and the presence of shoulder arthrosis in patients aged 55-65 years, reversible endoprosthetics is the only choice of surgical treatment of irreparable tears of the rotator cuff of the shoulder.

Key words: rotator cuff arthropathy, rotator cuff of shoulder, irreparable tears.

Невосстановимые разрывы ротаторной манжеты плеча. Выбор оптимального хирургического лечения

Страфун С.С.¹, Лысак А.С.¹, Сухин А.Ю.²

¹ГУ “Институт травматологии и ортопедии НАМН Украины”, г. Киев

²Одесский национальный медицинский университет, г. Одесса

Резюме. Разрывы ротаторной манжеты плеча являются возрастной патологией, которая возникает преимущественно у пациентов в возрасте 40-50 лет вследствие дегенеративных изменений в сухожилиях мышц-ротаторов. Если пациент не обращается за помощью, некоторые из разрывов прогрессируют и становятся массивными. В случаях застаревшей травмы разрывы ротаторной манжеты сопровождаются ретракцией, атрофией, жировой инфильтрацией мышцы, которая приводит к невозможным разрывам, а в дальнейшем формируется ротаторная артропатия. **Цель исследования.** Определение оптимальной тактики хирургического лечения невозможных разрывов ротаторной манжеты плеча, учитывая характер изменений в плечевом суставе и возраст пациента. **Материалы и методы.** В период с 2016 по 2019 год было пролечено 22 пациента с невозможным разрывом ротаторной манжеты плеча. Средний возраст пациентов составил $60,6 \pm 11,57$ лет (от 29 до 86 лет). Пациенты обращались в разное время после травмы $1,8 \pm 0,78$ (от 0,5 до 3,5 лет). Оценка разрывов ротаторной манжеты плеча основывалась на классификации Hamada, Patte и Goutallier. Оценка функции верхней конечности до и после оперативного вмешательства проводилась с помощью шкалы Constant – Murley Score в сроки 1, 3, 6, 12 месяцев после оперативного вмешательства. Больные, которым проводилось лечение, были распределены на 4 группы: 1-я группа – больные, которым проводилось консервативное лечение с применением стероидных противовоспалительных внутрисуставных инъекций; 2-я группа – больные, которым была выполнена имплантация биодegradирующего баллона или матрикса; 3-я группа – больные, которым была выполнена транспозиция сухожилия широчайшей мышцы спины в дефект надостной мышцы; 4-я группа – больные, которым выполнено реверсивное эндопротезирование. **Результаты.** После проведенного лечения у больных 1-й группы через 1 месяц не было улучшения результатов при оценке по шкале Constant – Murley Score, им было предложено хирургическое лечение; 2-я группа больных с установленными биодegradирующими имплантатами имела показатели 56-61 баллов по шкале Constant – Murley Score через 12 месяцев; у больных 3-й группы с транспозицией сухожилия широчайшей мышцы спины в дефект надостной мышцы отмечали улучшение результатов до 68-75 баллов по шкале Constant – Murley Score через 12 месяцев; у 4-й группы больных с имплантированным реверсивным эндопротезом был получен результат 58-65 по шкале Constant – Murley Score через 12 месяцев. Из 22 больных у 2 отмечали осложнения: смещение имплантированного баллона через 1,5 месяца после установки

и септическое осложнение матрикса через 1 месяц после имплантации. Выводы. Консервативное лечение не дает стойкого улучшения состояния больного с невосстановимым разрывом ротаторной манжеты. При отсутствии псевдопаралича и артроза плеча у пациентов в возрасте до 65 лет имплантация биодеградирующего баллона или матрикса позволяет добиться оптимального результата после лечения невосстановимого разрыва ротаторной манжеты плеча. При псевдопараличе с отсутствием артроза у пациентов в возрасте до 60 лет транспозиция сухожилия широчайшей мышцы спины в дефект надостной мышцы помогает добиться лучшего результата, чем реверсивное эндопротезирование. При псевдопараличе и наличии артроза плеча у пациентов в возрасте 55-65 лет реверсивное эндопротезирование – единственный выбор хирургического лечения невосстановимых разрывов ротаторной манжеты плеча.

Ключевые слова: ротаторная артропатия, ротаторная манжета плеча, невосстановимый разрыв.

Для листування: Лисак Андрій Сергійович, лікар ортопед-травматолог науково-організаційного методичного відділу, ДУ “Інститут травматології та ортопедії НАМН України”, Бульварно-Кудрявська вул., 27, Київ, 01601, Україна. E-mail: dr.andrew.lysak@gmail.com. ORCID: <https://orcid.org/0000-0001-9042-8884>.

For correspondence: Lysak Andrii S., Orthopedist, Scientific and Organizational Department, SI “Institute of Traumatology and Orthopedics of NAMS of Ukraine”, 27 Bulvarno-Kudriavska St., Kyiv, 01601, Ukraine. E-mail: dr.andrew.lysak@gmail.com. ORCID: <https://orcid.org/0000-0001-9042-8884>.

УДК: 616.728.3-001-036.82:615.477.3

DOI: 10.37647/0132-2486-2019-103-4-17-22

Реабілітаційні заходи при ушкодженнях та захворюваннях структур колінного суглоба

Герасименко С.І., Рой І.В., Борзих Н.О., Герасименко А.С., Катюкова Л.Д.
ДУ “Інститут травматології та ортопедії НАМН України”, м. Київ

Резюме. Наявність такої патології, як ушкодження та захворювання менісків, суглобового хряща, капсули і зв'язок колінного суглоба, обумовлює обмеження рухової функції нижньої кінцівки та потребує тривалого відновного лікування. У результаті можуть виникнути такі ускладнення, як посттравматичний гонартроз, синовіт, що рецидивує, нестабільність або контрактура суглоба. Для профілактики останніх дуже важливо застосовувати лікувальну гімнастику (ЛГ) відповідно до періоду репарації та використовувати комплекс взаємодоповнюючих реабілітаційних заходів: гідрокінезотерапію, масаж, лікування положенням, механотерапію, навчання ходьбі та фізіотерапію. У післяопераційному періоді використовуються загальнозміцнювальні вправи, активні рухи в суглобах здорової нижньої кінцівки та ізометричні напруження м'язів стегна на оперованому боці. У цей період також можливе використання ортезів типу RKN-203. З 10-14-го дня можливе повне розгинання та згинання в колінному суглобі до прямого кута. Якщо до цього терміну амплітуда рухів обмежена, до комплексу включають більш інтенсивні вправи на розтягування. У випадках формування стійкої контрактури з 3-го тижня після операції призначають механотерапію за допомогою апаратів блоко-

вого типу, а з 4-го – маятникового типу. Перед механотерапією виконують фізичні вправи у воді або фізіотерапевтичні процедури, а з 4-го тижня їх доповнюють масажем. За достатньої амплітуди рухів і відсутності виражених реактивних змін в області суглоба (синовіт, набряк) до комплексу вводять вправи з протидією й обтяженням, спрямованими на підвищення сили м'язів стегна і гомілки. З моменту звільнення пацієнта від користування додатковими засобами опори (милиці, тростина) приступають до відновлення рухового стереотипу ходьби з симетричними навантаженням на кінцівки і відпрацюванням вміння долати різні переешкоди (переступання через предмети, піднімання і спуск сходами, пандусом тощо). У цей час можна переходити до інших ортезів типу DKN-203 або DKN-103 на колінний суглоб. Використовують групу вправ із частковим навантаженням на хвору кінцівку, поступово доводячи її до повного навантаження обох. ЛГ доцільно поєднувати з гідрокінезіотерапією та масажем для усунення гіпотрофії м'язів стегна (особливо чотириголового м'яза), набряку в області суглоба, контрактури.

Ключові слова: колінний суглоб, рухова функція, ортез.

Вступ

Такі патології, як ушкодження та захворювання менісків, суглобового хряща, капсули і зв'язок колінного суглоба, обумовлюють обмеження рухової функції нижньої кінцівки та потребують тривалого відновного лікування. У результаті можуть виникнути такі ускладнення, як посттравматичний гонартроз, рецидивуючий синовіт, нестабільність або контрактура суглоба. Для профілактики останніх дуже важливо застосовувати лікувальну гімнастику (ЛГ) відповідно до періоду репарації та використовувати комплекс взаємодоповнюючих реабілітаційних заходів: гідрокінезіотерапію, масаж, лікування положенням, механотерапію, навчання ходьбі та фізіотерапію.

Загалом відновлення рухів слід розділити за періодами, кожен з яких відповідає ходу репаративних процесів і відновленню функції.

При типовій клінічній симптоматиці, яка вказує на розрив меніска, виконується шов, або видалення ушкодженої частини. В активних осіб молодого віку при пошкодженні в паракапсулярній зоні накладаються шви з використанням артроскопічної техніки.

Після парціальної резекції пацієнти потребують: ЛГ у формі полегшених вправ в суглобах нижньої кінцівки, вироблених у положенні лежачи і сидячи; масаж м'язів стегна; фізичні вправи в теплій воді; зниження осьового навантаження на нижню кінцівку, які призначають через 10-12 днів іммобілізації, для якої можуть бути використані ортези типу HKS-303 (рис. 1).

Після ліквідації контрактури у колінному суглобі, купірування болю, зменшення набряку проводиться зміцнення чотириголового м'яза стегна і згиначів гомілки. У цей період можуть призначатися ортези типу DKN-203 (рис. 2) або DKN-103 на колінний суглоб (рис. 3) мінімум на 5-7 днів, а за наявності клінічної необхідності, можна і на більш тривалий термін.

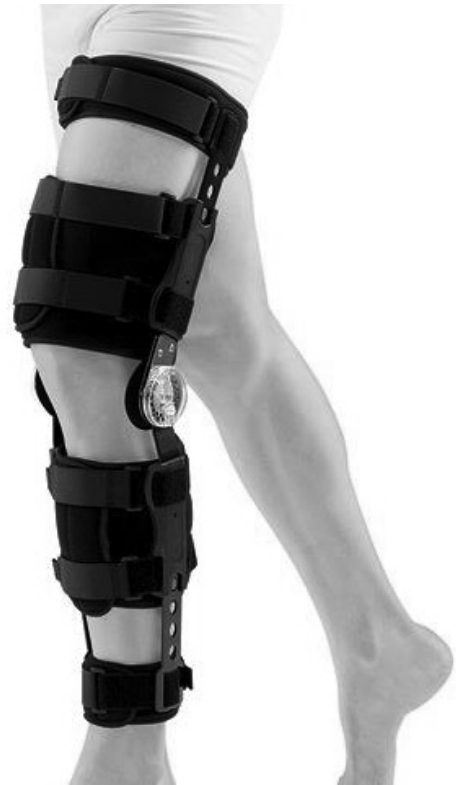

Рис. 1. Ортез Orlett HKS-303 на колінний суглоб, післяопераційний із біомеханічними шарніром

До таких вправ зараховують рухи прямою ногою, згинання і розгинання в колінному суглобі з опором (використання еспандера для нижніх кінцівок) і обтяженням (манжета з піском). Рекомендуються плавання вільним стилем, їзда на велосипеді, ходьба на лижах класичним стилем. До 2 місяців після травми обмежуються стрибки, біг із різкою зміною напрямку руху. До занять спортом із повним навантаженням пацієнти можуть повернутись приблизно через 2 місяці після травми, якщо повністю відновлені рухливість, сила і витривалість м'язів, немає болю, синовіту та набряку суглоба.

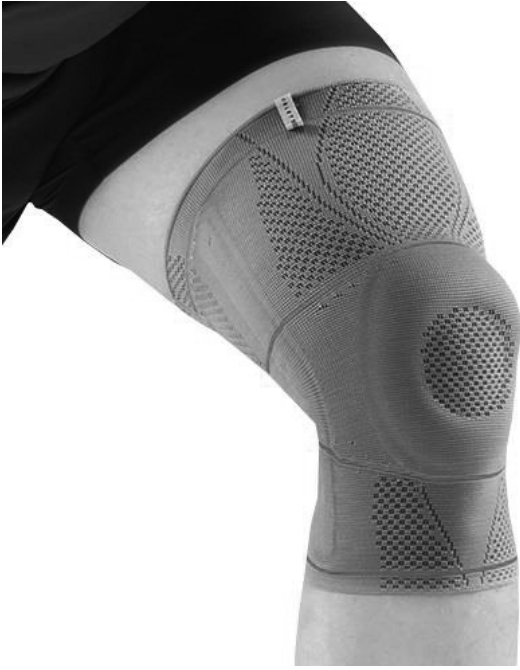

Рис. 2. Ортез Orlett DKN-203NRG на колінний суглоб, з ребрами жорсткості

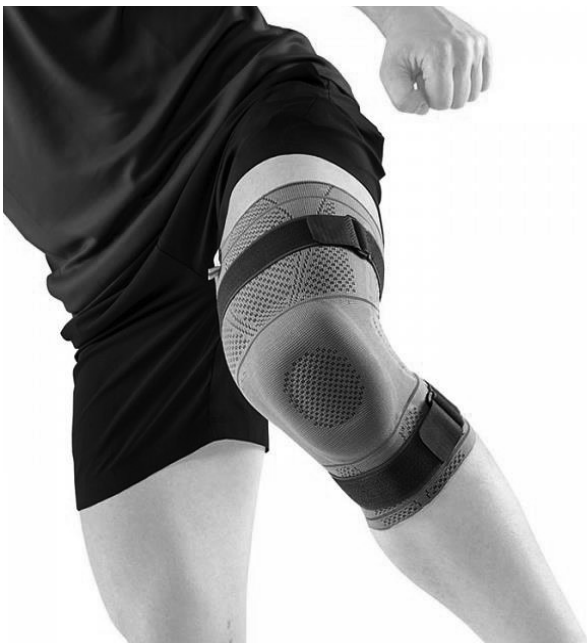

Рис. 3. Ортез Orlett energy line DKN-103 на колінний суглоб

Після оперативних втручань на колінному суглобі використовуються загальнозміцнювальні вправи, активні рухи в суглобах здорової нижньої кінцівки та ізометричні напруження м'язів стегна на оперованій стороні. Якщо немає ускладнень (виражений гемартроз), з 3-5-го дня кілька разів протягом дня змінюється положення колінного суглоба і хворий виконує згинання в полегшених умовах, опираючись п'яткою на ліжко або тверду поверхню. З 5-7-го дня хворі починають ходити, користуючись милицями, спочатку

без навантаження на оперовану ногу, а потім навантажуючи її на 20-50%. У цей період також можливе використання ортезів типу RKN-203 (рис. 4).

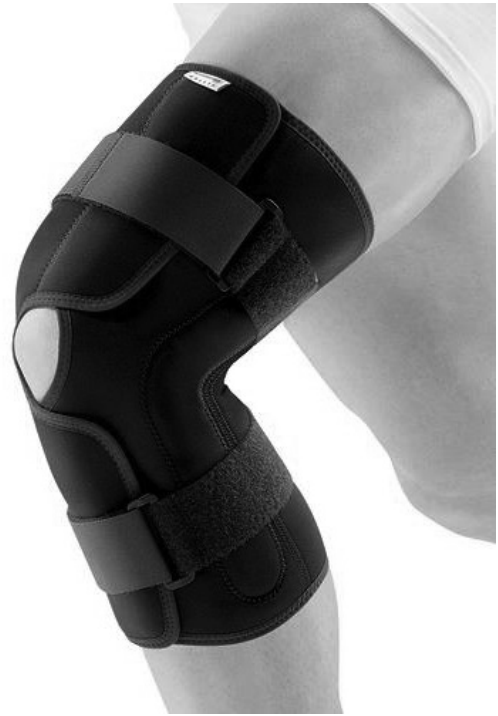

Рис. 4. Ортез Orlett RKN-203 на колінний суглоб

Основними вправами даного періоду є:

- 1) активні полегшені вправи, що виконуються в положенні лежачи, з ковзанням
- 2) ноги по полірованій поверхні або за допомогою роликів візка;
- 3) активні вправи або активно-пасивні;
- 4) махові рухи в колінному суглобі.

З 10-14-го дня можливе повне розгинання та згинання в колінному суглобі до прямого кута. Якщо до цього терміну амплітуда рухів обмежена, до комплексу включають більш інтенсивні вправи на розтягування. Необхідно домагатися повного відновлення розгинання гомілки. З цієї метою виконується ритмічне надавлювання на область колінного суглоба або нижню третину стегна. Для створення зазору між коліном і підлогою під п'яту кладуть на невеликий валик. Після заняття надається положення максимального розгинання у колінному суглобі, який фіксують за допомогою вантажу (мішок із піском), розміщеного в нижній третині стегна. У випадках формування стійкої контрактури з 3-го тижня після операції призначають механотерапію за допомогою апаратів блокового типу, а з 4-го – маятникового типу. Перед механотерапією виконують фізичні вправи у воді або фізіотерапевтичні процедури, а з 4-го тижня їх доповнюють масажем.

При достатній амплітуді рухів і відсутності виражених реактивних змін в області суглоба (синовіт, набряк) до комплексу вводять вправи з протидією і

обтяженням, спрямовані на збільшення сили м'язів стегна і гомілки. З моменту звільнення пацієнта від користування додатковими засобами опори (милиці, тростина), зазвичай на 14-20-й день після операції, приступають до відновлення рухового стереотипу ходьби з симетричними навантаженням на кінцівки і відпрацюванням вміння долати різні перешкоди (переступання через предмети, підйом і спуск сходами, пандусом тощо). У цей час можна переходити до інших ортезів типу DKN-203 (рис. 2) або DKN-103 на колінний суглоб (рис. 3).

Використовують групу вправ із частковим навантаженням на хвору кінцівку, поступово доводячи до повного навантаження обох.

ЛГ доцільно поєднувати з масажем при гіпотрофії м'язів стегна (особливо чотириголового м'яза), набряку в області суглоба, контрактури. Залежно від характеру клінічних проявів масаж повинен бути спрямований на поліпшення кровообігу і лімфоток та зміцнення м'язів стегна. Призначати масаж стегна можна при відсутності гемартрозу вже через 5-7 днів після операції (щадний).

Ефективність гідрокінезотерапії підвищується, якщо їй передують підводний масаж. Усі процедури (ЛГ, масаж, гідрокінезотерапія) до повного відновлення амплітуди рухів у колінному суглобі закінчуються корекцією положення – фіксацією оперованої кінцівки в положенні згинання. Гідрокінезотерапію і підводний масаж можна проводити щодня або через день. Тривалість занять фізичними вправами у воді – від 15 до 30 хвилин, а підводного масажу – від 10 до 15 хвилин. При використанні артроскопічної техніки процес відновлення після менісектомії займає значно менше часу.

Після часткової артроскопічної менісектомії зміну положень у колінному суглобі починають з 1-го дня після операції, активно-полегшені рухи – з 2-го дня; рухливість відновлюється не пізніше 5-7-го дня. Ізометричні напруження м'язів стегна виконують з 2-го дня, вправи з обтяженням і протидією в положенні лежачи і сидючи – з 3-5-го дня. З 2-го дня призначають щадний масаж м'язів стегна, пацієнта навчають самомасажу. Ходити з допомогою милиць хворі можуть із 2-го дня, часткове навантаження на оперовану кінцівку дозволяють із перших днів. До зняття швів рекомендується ходити за допомогою тростини і в ортезах типу DKN-203 (рис. 2) або DKN-103 на колінний суглоб (рис. 3). Функція колінного суглоба зазвичай відновлюється через 3-4 тижні після операції.

При одномоментному видаленні пошкоджених частин обох менісків, тотальної (особливо латеральної) менісектомії дозволяється дозовано навантажувати оперовану кінцівку з 2-го дня, а при такому післяопераційному ускладненні, як синовіт, не раніше 3-го. На початковому етапі рекомендується також користуватися ортезами DKN-203 (рис. 2) або DKN-

103 на колінний суглоб (рис. 3). При вираженому синовіті наступати на ногу можливо тільки після його купірування з використанням вищевказаних ортезів. Функція колінного суглоба відновлюється через 5-6 тижнів. Надалі від використання ортезів можна відмовитися. При артроскопічній менісектомії на тлі неусуненої або тривалий час існуючої "блокади" темп відновлення розгинання трохи повільніше. У цьому разі з перших днів до комплексу вправ включають пасивні рухи з самодопомогою і допомогою інструктора, укладання в положенні максимального розгинання, ізометричні напруження м'язів стегна.

Після зшивання меніска за допомогою артроскопічної техніки необхідна іммобілізація на 3-4 тижні. Протягом 5-6 тижнів пацієнту не дозволяти наступати на оперовану кінцівку, але ЛГ починають проводити з 1-го дня після операції. Для іммобілізації використовують ортез типу HKS-303. Замок у шарнірі повинен бути фіксований (рис. 1).

Процес реабілітації складається з 4 періодів – доопераційного, іммобілізаційного, раннього і пізнього постіммобілізаційного. Для осіб, які мають високий рівень функціональних вимог до ушкодженого суглоба (спортсмени та інші), необхідно виділяти також предтренувальний і тренувальний (предзмагальний) періоди.

Період передопераційної підготовки. Основна увага приділяється вправам загального фізичного розвитку та зміцненню м'язів здорових кінцівок. Для травмованої кінцівки підбираються вправи у вихідних положеннях лежачи, сидючи і стоячи на здоровій нозі, що виключають додаткову травматизацію колінного суглоба. Їх метою є підтримка тонуусу та сили м'язів стегна і гомілки.

Основні завдання *в період іммобілізації:* створення сприятливих умов для процесу репарації меніска, покращення крово- та лімфообігу в тканинах оперованої області, попередження спайкового процесу, профілактика гіпотрофії м'язів оперованої кінцівки, підтримання на оптимальному рівні тонуусу м'язів здорової кінцівки, загальнозміцнюючий вплив на хворого.

В умовах іммобілізації кінцівки хворі виконують вправи на розширення грудної клітини, рухи в суглобах верхніх кінцівок і здорової нижньої кінцівки, активні рухи в суглобах пальців оперованої ноги, а також ізометричні напруження чотириголового м'яза. Навчання ізометричним вправам проводиться з 3-5-го дня після операції. Крім того, хворому пропонується піднімати оперовану ногу, похитувати її у висячому положенні, робити кругові рухи.

Постіммобілізаційний період. Головним завданням є відновлення нормальної амплітуди рухів у колінному суглобі без травматизації відновленого меніска. Протягом дня виконують багаторазову пасивну зміну положень у колінному суглобі (згинання

і розгинання) та суворо дозовані активні полегшені вправи в умовах опори ноги на постіль. За наявності спеціального електроприводного апарату для тривалих пасивних рухів у повільному темпі ногу вкладають на його функціональну шину і кілька разів на день включають електропривод. У цей період також може використовуватися ортез типу HKS-303 (рис. 1), але замок у шарнірі вже не повинен бути фіксований. Ортез забезпечує бічну стабілізацію з повною амплітудою згинання-розгинання.

Основними вправами даного періоду є рухи в колінному суглобі, що виконуються з самодопомогою, допомогою інструктора, ковзаючи ногами по поверхні ліжка чи пластмасової панелі. Тривалість процедури – 10-15 хвилин, вона повторюється 3-4 рази на день. Кожне заняття закінчується укладанням ноги в положення досягнутої корекції на 5-7 хвилин.

Особливу увагу звертають на відновлення динамічної функції внутрішнього широкого м'яза.

Для зменшення больового синдрому, розслаблення м'язів, поліпшення рухливості в суглобі призначають гідрокінезотерапію. Її раціонально поєднувати з ручним або підводним масажем м'язів оперованої ноги. Масаж колінного суглоба починають лише в кінці раннього постімобілізаційного періоду – не раніше ніж через 5 тижнів після операції.

Пізній постімобілізаційний період є початком навантаження на нижні кінцівки і тренування опорної функції. Як уже зазначалося, після зшивання меніска наступати на оперовану нижню кінцівку починають із 5-6-го тижня. До цього моменту пацієнти переміщуються за допомогою милиць без опори на пошкоджену кінцівку. До початку даного періоду необхідно домогтися повного активного розгинання і згинання в колінному суглобі до прямого кута.

Вправи в басейні проводяться на похилій поверхні, сидячи і стоячи у воді. Збільшувати навантаження можна поступово, зменшуючи ступінь наповнення басейну або переміщаючись із його більш глибокої частини на більш мілку. Потім через 6-7 тижнів після операції починається тренування в ходьбі.

ЛГ складається із загальнотонізуючих, дихальних та спеціальних вправ. Основне місце серед останніх займають вправи з протидією та обтяженням, спрямовані на підвищення сили м'язів стегна і гомілки. Однак, на відміну від аналогічного періоду після видалення меніска, використовується тільки повільний темп рухів, до 2 місяців обмежуються ротаційні рухи гомілки, так як вони можуть призвести до повторної травми зшитого меніска. Крім того, при навантаженні використовують ортези типу DKN-203 (рис. 2) або DKN-103 на колінний суглоб (рис. 3) також на період до 2 місяців.

За відсутності болю, набряку, випоту і за наявності достатнього об'єму рухів та сили м'язів (не менше 3,5 балів) в кінці 2-го місяця після операції починається

предтрениувальний період, під час якого відновлюється руховий стереотип ходьби. З цією метою використовуються вправи із зоровим самоконтролем (перед дзеркалом), ходьба на місці, з просуванням паралельними слідами, нормально орієнтованими слідами (під кутом 10-15° від напрямку руху), потім ходьба здоровим і хворим боком, приставним і перехрещеним кроком, тримаючись за поручні, підйом і спуск по пандусу, поступово збільшуючи кут його нахилу, підйом і спуск по сходам і т. п. Крім того, проводять заняття на тренажерах, самомасаж і масаж.

При розривах капсули і зв'язок колінного суглоба є певні показання до консервативного та оперативного лікування. Значною мірою лікувальна тактика зумовлена рівнем функціональної активності пацієнта і характером патологічних змін, що були в суглобі до травми. Тактика лікування залежить від часу, що минув після травми, характеру і проведених лікувальних заходів.

При часткових ушкодженнях капсули колінний суглоб, як правило, іммобілізується на 7-10 днів до зменшення болю, припухлості і невеликого випоту в його порожнині. Використовують ортез типу HKS-303, при умовах фіксації замка в шарнірі (рис. 1).

З 2-го дня після травми використовуються загальнотонізуючі і дихальні вправи, рухи у суглобах пальців стоп, гомілковостопному і кульшовому суглобах у положенні лежачи, сидячи і стоячи на здоровій нозі. З 3-го дня комплекс доповнюється ізометричними вправами і масажем м'язів стегна. Після припинення іммобілізації приступають до відновлення рухливості, використовуючи активні полегшені рухи в колінному суглобі. Продовжують використовувати ортез типу HKS-303 (рис. 1), але замок у шарнірі вже не повинен бути фіксований. Ортез забезпечує бічну стабілізацію з повною амплітудою згинання-розгинання.

Не слід форсувати темп відновлення рухливості, особливо при пошкодженні капсули в задньому відділі суглоба. Згинання до прямого кута має бути досягнуто на 3-му тижні після травми. Одночасно проводиться тренування навколосуглобових м'язів – згинання і розгинання з опором і протидією. Залежно від локалізації ушкодження капсули виключаються рухи, при яких сильно натягується її рубець. У подальшому поступово збільшується навантаження (ходьба, біг, стрибки) і, коли витривалість м'язів і координація рухів відновлюються (зазвичай до 1-го місяця), всі обмеження знімаються. У разі, якщо не проводилося адекватне функціональне лікування та сформувалася посттравматична нестабільність, необхідно цілеспрямоване тренування м'язів, що протидіють зміщенню гомілки, і призначаються ортези типу DKN-203 (рис. 2) або DKN-103 на колінний суглоб (рис. 3).

Методика ЛГ при свіжих пошкодженнях колатеральних зв'язок колінного суглоба залежить від обсягу, локалізації травми та лікувальної тактики.

При частковому пошкодженні поверхнево розташованих волокон великогомілкової колатеральної зв'язки проводять консервативне лікування. Накладають гіпсову пов'язку або шину на 2-3 тижня. Може використовуватися ортез HKS-303 (рис. 1), замок у шарнірі повинен бути фіксованим. З 2-го дня приступають до виконання загальнотонізуючих, дихальних і спеціальних вправ, у тому числі в положеннях лежачи і сидячи (нога в шині): піднімають ногу, виконують кругові рухи. З 3-5-го дня після зменшення больового синдрому починають ізометричні напруження чотириголового м'яза стегна. Після припинення іммобілізації відновлюється амплітуда рухів. Використовують активні полегшені вправи і рухи з самопомогою в колінно-кистьовому положенні, лежачи на спині, на здоровому боці, на животі. До 1-го місяця після травми не слід форсовано збільшувати згинання в колінному суглобі більше прямого кута, а продовжувати використовувати ортез HKS-303 (рис. 1), без фіксації замка в шарнірі. У даній ситуації ортез забезпечує бічну стабілізацію з повною амплітудою згинання-розгинання. Також призначають інші ортези типу DKN-203 (рис. 2) або DKN-103 на колінний суглоб (рис. 3) (якщо була гіпсова іммобілізація). Потрібно уникати навантажень, що розтягують, на рубець у ділянці розриву зв'язки. Через це на період до 4-5 тижнів виключаються приведення стегна і піднімання вгору повернутої назовні ноги, до 6 тижнів – ті ж рухи в швидкому темпі і з опором навантаження, протидією. Далі їх поступово починають виконувати, стежачи за тим, щоб не виникав біль або набряк у місці пошкодження. Паралельно з відновленням рухливості зміцнюються м'язи стегна і гомілки. Основна увага приділяється тренуванню внутрішнього широкого та кравецького м'язів. Приступати до тренувальних навантажень можна за відсутності болю, набряку або випоту приблизно через 2 місяці після травми, виключаючи в перший час ротаційні рухи. Для впевненості рекомендується носити наколінник із шарніром. Повне навантаження дозволяється через 3 місяці, тоді як при великому спортивному навантаженні бажано використовувати ортез типу DKN-203 (рис. 2).

При частковому пошкодженні малоомілкової колатеральної зв'язки, яке зустрічається досить рідко, методика функціональної терапії практично подібна. На етапі відновлення рухливості обмежуються навантаження на зовнішній відділ суглоба. До 4-5 тижнів виключаються відведення стегна та піднімання вгору приведену досередини ногу, до 6 тижнів – ті ж рухи в швидкому темпі і з опором, якщо протидіє навантаження на гомілку. Основна увага приділяється тренуванню зовнішнього широкого м'яза та м'яза, що напружує широку фасцію стегна. До тренування м'яза, що напружує широку фасцію стегна, приступають з 2-3-го дня після травми. У період іммобілізації

пацієнт трохи піднімає і трохи відводить приведену до середини ногу в шині, фіксує її в такій позиції на 5 секунд, похитує у висячому положенні або робить невеликі кругові рухи і повертає в початкове положення. У подальшому подібні вправи в динамічному режимі можна виконувати з еспандером. До зміцнення зовнішнього широкого м'яза в динамічному режимі приступали лише після закінчення іммобілізації. З цією метою використовували наступні спеціальні вправи в положеннях лежачи на спині і сидячи: оперована кінцівка – на валику під коліном, виконували повне розгинання в колінному суглобі з пронацією ступні при утриманні положення.

Надалі виконували вправи з протидією й опором до легкого стомлення, змінюючи серії спеціальних вправ на паузи відпочинку або дихальні вправи. Приступати до навантажень у повному обсязі можна через 3-4 місяці після травми.

До 6 місяців рекомендується користуватися наколінниками з шарнірами, який запобігає форсованим бічним навантаженням у стресових ситуаціях, ортез типу DKN-203 (рис. 2).

При гонартрозі методика застосування ортезів значною мірою нагадує описану для консервативного лікування пошкоджень меніска, її особливістю є варіювання термінів відповідно з вираженістю клінічних симптомів. Наявність синовіту і больовий синдром є показанням для більшої фіксації ортезами типу RKN-203 (рис. 4).

При помірній нестабільності колінного суглоба і зменшенні больового синдрому можна переходити до ортезів типу DKN-203 (рис. 2).

При всіх видах травматичного пошкодження колінного суглоба до повного завершення репарації сполучної тканини (6 місяців після травми) застосування ортезів на колінний суглоб рекомендовано на час інтенсивних фізичних навантажень.

Конфлікт інтересів. Автори заявляють про відсутність конфлікту інтересів під час підготовки статті.

Література

1. Коструб А.А. Реабілітація после артроскопических операций у спортсменов / А.А. Коструб. – К.: ТОВ Видавнича компанія «Наш Формат», 2015. – 272 с.
2. Лікування патело-фemorального больового синдрому у хворих після ревізійної пластики передньої хрестоподібної зв'язки / І.В. Рой, С.В. Богдан, О.І. Баяндіна, О.О. Костогриз // Вісник ортопедії травматології та протезування. – 2015. – № 1. – С. 21–26.
3. Миронов С.П. Пошкодження капсульно-зв'язкового апарату колінного суглоба. Клініка, діагностика, лікування / С.П. Миронов, А.К. Орлецький, М.Б. Цихунов. – М.: Лесар-Арт, 1999. – 208 с.
4. Фізична реабілітація: підручник для студентів вищих навчальних закладів / за заг. ред. проф. С.Н. Попова. – М., 2013. – Т. 1. – 288 с.

Rehabilitation Measures for Injuries and Diseases of the Structures of the Knee Joint

Herasymenko S.I., Roi I.V., Borzykh N.O., Herasymenko A.S., Katiukova L.D.

SI "Institute of Traumatology and Orthopedics of NAMS of Ukraine", Kyiv

Summary. *The existence of pathologies such as damages and diseases of the meniscus, articular cartilage, capsule and ligament of the knee cause a restriction of the motion function of the lower extremity and require long-term recovery treatment. As a result, such complications as post-traumatic gonarthrosis, recurrent synovitis, instability, or joint contracture may occur. For their prevention it is very important to apply therapeutic gymnastics according to the reparation period and to use a complex of complementary rehabilitation measures: therapeutic exercises, hydrokinesiotherapy, massage, position treatment, mechanotherapy, walking training, and physiotherapy. In the postoperative period, general exercises, active movements in the joints of a healthy lower extremity and isometric stresses of the thigh muscles on the operated on are used. RKN-203 orthoses may also be used during this period. From the 10th to the 14th day, full extension and flexion in the knee joint to the right angle is possible. If the amplitude of the movements is limited till this time, more intensive stretching exercises are included. In cases of stable contracture, mechanotherapy with the help of block type devices can be appointed from the 3rd week after surgery, and from the 4th – pendulum type mechanotherapy. Before mechanotherapy physical exercises in water or physiotherapy procedures are usually used, and from the 4th week they are followed by massage. With sufficient amplitude of movements and the absence of significant reactive changes in the joint (synovitis, joint swelling), the complex of exercises is added by counteraction and strain exercises, that are aimed at increasing the strength of the muscles of the thigh and ankle. From the moment the patient is released from the using of additional supportive devices (crutches, walking sticks), he should begin to restore the movement pattern of walking with symmetrical loads on the limbs and to practice the ability to overcome various obstacles (crossing through objects, climbing and descending stairs, ramps, etc.). At this time, he can move on to other orthoses like DKN-203 or DKN-103. The group of exercises with partial loading on the diseased limb can be also provided, gradually bringing the full load of both limbs. It is reasonable to combine movement therapy with hydrokinesiotherapy and massage to eliminate hypotrophy of the muscles (especially the quadriceps), joint swelling and contracture.*

Key words: *knee joint, motor function, orthosis.*

Реабилитационные мероприятия при повреждениях и заболеваниях структур коленного сустава

Герасименко С.И., Рой И.В., Борzych Н.А., Герасименко А.С., Катюкова Л.Д.

ГУ "Институт травматологии и ортопедии НАМН Украины", г. Киев

Резюме. *Наличие такой патологии, как повреждения и заболевания менисков, суставного хряща, капсулы и связок коленного сустава, обуславливает ограничение двигательной функции нижней конечности и требует длительного восстановительного лечения. В результате могут возникнуть такие осложнения, как посттравматический гонартроз, рецидивирующий синовит, нестабильность или контрактура сустава. Для профилактики последних очень важно учитывать период репарации и использовать комплекс взаимодополняющих реабилитационных мероприятий: лечебную гимнастику, гидрокинезиотерапию, массаж, лечение положением, механотерапию, обучение ходьбе и физиотерапию. В послеоперационном периоде используются общеукрепляющие упражнения, активные движения в суставах здоровой нижней конечности и изометрические напряжения мышц бедра на оперированной стороне. В этот период также возможно использование ортезов типа RKN-203. С 10-14-го дня возможно полное разгибание и сгибание в коленном суставе до прямого угла. Если к этому сроку амплитуда движений ограничена, в комплекс включают более интенсивные упражнения на растягивание. В случаях формирования стойкой контрактуры с 3-й недели после операции назначают механотерапию с помощью*

аппаратов блокового типа, а с 4-го – маятникового. Перед механотерапией выполняют физические упражнения в воде или физиотерапевтические процедуры, а с 4-й недели их дополняют массажем. При достаточной амплитуде движений и отсутствии выраженных реактивных изменений в области сустава (синовит, отек) в комплекс вводят упражнения с противодействием и отягощением, направленными на повышение силы мышц бедра и голени. С момента освобождения пациента от пользования дополнительными средствами опоры (костыли, трость) приступают к восстановлению двигательного стереотипа ходьбы с симметричной нагрузкой на конечности и отработкой умения преодолевать различные препятствия (переступания через предметы, подъем и спуск по лестнице, пандусу и т. п.). В это время можно переходить к другим ортезам типа DKN-203 или DKN-103 на коленный сустав. Так же используют группу упражнений с частичной нагрузкой на больную конечность, постепенно доводя ее до полной нагрузки обеих. ЛГ целесообразно сочетать с гидрокинезиотерапией и массажем для устранения гипотрофии мышц бедра (особенно четырехглавой мышцы), отека в области сустава, контрактуры.

Ключевые слова: коленный сустав, двигательная функция, ортез.

Для листування: Борзих Наталія Олександрівна, д.мед.н., провідний науковий співробітник відділу реабілітації, ДУ “Інститут травматології та ортопедії НАМН України”, Бульварно-Кудрявська вул., 27, Київ, 01601, Україна. Тел. +38(050)3336506. E-mail: natashabor@ukr.net. ORCID: <https://orcid.org/0000-0002-3733-7905>.

For correspondence: Borzykh Nataliia O., D.Med.Sc., leading researcher, the Department of Rehabilitation, SI “Institute of Traumatology and Orthopedics of NAMS of Ukraine”, 27 Bulvarno-Kudriavska St., Kyiv, 01601, Ukraine. Tel. +38(050)3336506. E-mail: natashabor@ukr.net. ORCID: <https://orcid.org/0000-0002-3733-7905>.

УДК: 616.153:616.718.5/6-001.5-002.2

DOI: 10.37647/0132-2486-2019-103-4-22-28

Выраженность биохимических изменений сыворотки крови в зависимости от степени трофических нарушений у больных посттравматическим остеомиелитом голени

Магомедов С., Грицай Н.П., Цокало В.Н., Полищук Л.В., Колов Г.Б., Кузуб Т.А.
ГУ “Інститут травматології та ортопедії НАМН України”, г. Київ

Резюме. Важным биохимическим маркером и инструментом бактериальной инфекции в клинической практике является прокальцитонин (ПКТ). Многочисленные исследования, проведенные различными авторами, показывают, что определение ПКТ находит все большее признание в качестве надежного биохимического маркера бактериальных инфекций и сепсиса и служит важным инструментом в клинической практике. При любых нарушениях органов и тканей, в том числе при возникновении очагов воспаления, организм отвечает общей приспособительной реакцией. При воспалительном процессе в соединительной ткани, в том числе и инфекционного генеза, происходит изменение многих биологических показателей, в частности, содержание белков крови и появление острофазных белков (СРБ, церулоплазмин, гаптоглобин), а также прокальцитонина. Течение хронического посттравматического остеомиелита

лита голени сопровождается трофическими нарушениями в тканях голени. Содержание прокальцитонина (ПКТ) в сыворотке крови (биохимического маркера определения степени активности воспалительного процесса) в пределах физиологической нормы $0,10 \pm 0,019$ нг/мл (норма $< 0,5$ нг/мл) является подтверждением хронического течения инфекционного процесса у больных. Активность ферментов, участвующих в энергетическом обмене мышц – лактатдегидрогеназы (ЛДГ) и ацетилхолинэстеразы (АХЭ), у пациентов с хроническим посттравматическим остеомиелитом существенно повышена, и чем выше активность изучаемых ферментов, тем выше степень трофических нарушений в мышечной ткани. Определение активности ферментов ЛДГ и АХЭ дает возможность оценить метаболические и деструктивные нарушения, а также степень выраженности трофических нарушений мягких тканей, окружающих очаг воспаления. Определение концентрации ПКТ в сыворотке крови дает возможность дифференцировать обострение основного заболевания и наличие бактериальной инфекции у больных хроническим посттравматическим остеомиелитом голени. Определение содержания гентамицина в дренажной жидкости дает возможность определить оптимальный уровень концентрации антибиотиков при различных степенях трофических нарушений.

Ключевые слова: *посттравматический остеомиелит, прокальцитонин, лактатдегидрогеназа, ацетилхолинэстераза, гентамицин.*

Введение

Изучение костно-гнойных осложнений, возникающих при травме костей опорно-двигательного аппарата, является одной из интенсивно исследуемых проблем современной науки, которой занимаются специалисты разного профиля. Несмотря на значительный прогресс в понимании патогенеза, разработке методов диагностики и лечения этой патологии, многие аспекты метаболических нарушений при развитии заболевания остаются нераскрытыми. В настоящее время большое внимание уделяется исследованиям ферментов и биологически активных белков, участвующих в патогенезе заболевания, а также биохимических маркеров, определяющих активность воспалительного процесса. Сегодня при оценке последнего используется ряд биохимических лабораторных тестов, в том числе количественное определение острофазных белков и ферментов.

Важным биохимическим маркером и инструментом бактериальной инфекции в клинической практике является прокальцитонин (ПКТ). Многочисленные исследования, проведенные различными авторами, показывают, что определение ПКТ находит все большее признание в качестве надежного биохимического маркера бактериальных инфекций и сепсиса и служит важным инструментом в клинической практике [1, 2, 7, 10].

Первая информация о связи уровня сывороточного ПКТ с бактериальной инфекцией появилась в 1993 году. С этого времени в литературе накоплено большое количество данных, свидетельствующих о том, что этот биохимический маркер в высокой степени отражает активность воспалительного процесса и сепсиса. Синтез ПКТ индуцируется эндотоксинами. Эндотокси-

ны – бактериальные токсические вещества, которые представляют собой структурные компоненты определённых бактерий и высвобождаются только при лизисе, т. е. при распаде бактериальной клетки. Данные о применении ПКТ для дифференциальной диагностики септических и асептических артритов свидетельствуют о большей объективности показателя ПКТ, чем общепринятые показатели уровня лейкоцитов крови, скорости оседания эритроцитов, С-реактивного белка [7]. С. J. Shen и соавт. [12] в мета-анализе, включающем 7 исследований, показали, что уровень ПКТ имел суммарную чувствительность 67%, специфичность – 90% для диагностики септического артрита или остеомиелита. В исследованиях, где за пороговое значение ПКТ принимали концентрацию 0,2-0,3 нг/мл, чувствительность составляла 90%, без существенного снижения специфичности – 87%. При этом положительная прогностическая значимость составляла – 6,48 (95% доверительный интервал (ДИ) 2,88-14,6), тогда как отрицательная – 0,37 (95% ДИ 0,16-0,84). Авторы рекомендуют использовать ПКТ как показатель наличия бактериальной инфекции костей и суставов при значениях выше 0,5 нг/мл и исключать инфекцию при значении ПКТ ниже 0,3 нг/мл [11].

При любых нарушениях органов и тканей, в том числе при возникновении очагов воспаления, организм отвечает общей приспособительной реакцией. При воспалительном процессе в соединительной ткани, в том числе и инфекционного генеза, происходит изменение многих биологических показателей, в частности, содержание белков крови и появление острофазных белков (СРБ, церулоплазмин, гаптоглобин), а также прокальцитонина.

В исследованиях, посвященных изучению воспалительного процесса в соединительной ткани, в част-

ности при системной красной волчанке, ПКТ остается в пределах физиологической нормы ($\leq 0,5$ нг/мл) в отличие от других маркеров воспаления (СОЭ, СРБ). Повышение уровня ПКТ происходило только в случае присоединения бактериальной инфекции [7, 11, 13]. Таким образом, ПКТ позволяет дифференцировать обострение основного заболевания и наличие бактериальной инфекции. При этом важной проблемой является изучение метаболических и трофических нарушений в мягких тканях, окружающих очаг воспаления.

Ранее нами была выявлена определенная закономерность при сравнении биохимических показателей биологических жидкостей и тканей у больных при эндопротезировании крупных суставов и остеосинтезе с осложненным течением заболевания. Чем активнее воспалительный процесс, развивающийся после эндопротезирования и остеосинтеза, тем более выражены метаболические изменения основного белка костной ткани – коллагена, гликозаминогликанов, что сопровождается повышением активности коллагеназы и щелочной фосфатазы [8, 9].

Результаты исследования биохимических нарушений в скелетных мышцах при травматическом повреждении периферических нервов в эксперименте показали изменение активности ферментов лактатдегидрогеназы и креатинкиназы. Эти ферменты принимают непосредственное участие в энергетическом обмене мышечной ткани опорно-двигательного аппарата [3]. Определение активности ЛДГ и АХЭ даст возможность оценить метаболические и деструктивные изменения, а также степень выраженности трофических нарушений в мягких тканях, окружающих очаг воспаления.

Своевременное лечение остеомиелита очень важно для предотвращения распространения очага воспаления в окружающих тканях [4, 5, 6]. Основным методом выбора хирургов в течение длительного времени был антибиотик гентамицин [12]. Этот препарат является антимикробным агентом широкого спектра и оказывает действие как на грамположительные, так и на грамотрицательные бактерии. Исследование содержания гентамицина в сыворотке крови и дренажной жидкости у больных хроническим остеомиелитом дает возможность оценить влияние антибиотикотерапии на развитие и распространение инфекции. В связи с этим важным является определение концентрации гентамицина как в дренажной жидкости, так и в сыворотке крови. Это позволит определить терапевтическую концентрацию антибиотика как общего действия, так и локального с целью снижения побочного эффекта.

В связи с этим была поставлена **цель работы** – изучить метаболические изменения в сыворотке крови и дренажной жидкости у больных посттрав-

матическим остеомиелитом голени в зависимости от степени выраженности трофических нарушений.

Для достижения поставленной цели решались следующие **задачи**:

1) изучение активности ферментов, участвующих в энергетическом обмене мышц (ЛДГ, АХЭ), для оценки деструктивных изменений и степени выраженности трофических нарушений в тканях, окружающих очаг воспаления;

2) изучение содержания биохимического маркера ПКТ для определения степени активности воспалительного процесса;

3) изучение содержания гентамицина в сыворотке крови и дренажной жидкости для определения терапевтической концентрации антибиотика как локального, так и общего действия с целью снижения побочного эффекта;

4) сопоставление результатов исследования с референтными значениями в зависимости от степени выраженности трофических нарушений.

Для решения поставленных задач были использованы следующие **биохимические методы**:

1) активность ЛДГ и АХЭ определяли на биохимическом анализаторе Cobas 311;

2) концентрацию прокальцитонина и гентамицина определяли с помощью иммунохимического анализатора Cobas 411.

Данные, полученные нами при решении поставленной задачи, будут способствовать получению информации о патобиохимических изменениях в мягких тканях, окружающих воспалительный очаг костной ткани, прогнозировать течение патологии, а также способствовать определению степени трофических нарушений. Эти данные могут быть использованы для ранней диагностики рецидива заболевания и эффективности проводимого лечения у этой категории больных. Современные биохимические маркеры бактериальной инфекции должны не только давать возможность проводить раннюю диагностику, но и предоставлять информацию о прогнозе и течении патологии.

Материалы и методы

Было обследовано 30 пациентов (исследуемая группа) с хроническим посттравматическим остеомиелитом голени, которым проводилось хирургическое лечение в отделении костно-гнойной хирургии ГУ “Институт травматологии и ортопедии НАМН Украины” в 2017-2018 годах. В сыворотке крови и дренажной жидкости определяли уровень ЛДГ, АХЭ, прокальцитонина и концентрацию антибиотика гентамицина.

В качестве референтных значений брали показатели физиологической нормы (ЛДГ – $117,00 \pm 10,70$

МЕ/л; АХЭ – 252,10±21,10 МЕ/л; ПКТ >0,5 нг/мл), а также данные соответствующих биохимических исследований у 10 здоровых доноров (контрольная группа).

1. Активность ЛДГ и АХЭ в сыворотке крови определяли с помощью биохимического анализатора Cobas 311 с использованием тест-системы Roche Diagnostics.

2. Содержание прокальцитонина и гентамицина определяли с помощью иммунохимического анализатора Cobas 411 с использованием тест-системы Roche Diagnostics. Статистическую обработку полученных данных проводили по методу Стьюдента.

Результаты и их обсуждение

Анализ данных активности ЛДГ и АХЭ (без разделения по степени выраженности трофических нарушений) свидетельствует о ее повышении более чем в 2 раза относительно физиологической нормы. Так, активность ЛДГ превышала норму более чем в 2 раза и составляла 239,40±59,80 МЕ/л, или 205% от нормы (норма 117,00±10,70 МЕ/л). Активность АХЭ составляла 746,30±174,80 МЕ/л (норма 252,10±21,10 МЕ/л), а в процентном отношении – 296% (табл. 1, рис. 1).

Таблица 1

Биохимические показатели сыворотки крови и дренажной жидкости у больных посттравматическим остеомиелитом голени с трофическими нарушениями (без разделения по степени тяжести)

Показатели	Норма	Больные
ЛДГ, МЕ/л	117,00±10,70	239,40±59,80
P* <0,050		
АХЭ, МЕ/л	252,10±21,10	746,3±74,80
P* <0,050		
Прокальцитонин, нг/мл	0,510±0,159	0,100±0,019
P* <0,050		
Уровень гентамицина в дренажной жидкости и сыворотке крови		
Гентамицин, нг/мл	0,00/0,00	11,10±2,90*/0,00**

*P – по отношению к физиологической норме

* – дренажная жидкость

** – сыворотка крови

Анализ полученных данных свидетельствует о том, что у больных с хроническим посттравматическим остеомиелитом голени активность ферментов, участвующих в энергетическом обмене, возрастает более чем в 2 раза. Связано это с компенсаторным

механизмом при поражении мягких тканей вокруг очага воспаления и заключается в усилении активности ферментов энергетического обмена. Аналогичные данные были получены в экспериментальном исследовании при повреждении целостности нервных волокон у экспериментальных животных (В.В. Гайович и др.) [3].

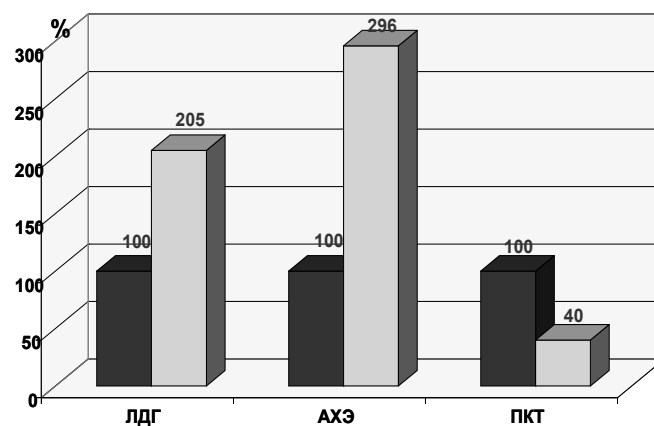


Рис. 1. Биохимические показатели сыворотки крови у больных посттравматическим остеомиелитом голени с трофическими нарушениями (без разделения по степени тяжести)

Показатели ПКТ обследуемых пациентов находятся в пределах физиологической нормы, независимо от степени тяжести заболевания (см. табл. 1, рис. 1). При этом следует отметить, что повышение уровня ПКТ происходило только в случае присоединения бактериальной инфекции, вызывающей сепсис, как результат появления эндотоксинов, образующихся при лизисе бактериальных клеток. Следовательно, определение уровня ПКТ позволяет дифференцировать рецидив основного заболевания.

Аналогичного мнения придерживаются С.В. Лапин с соавт. [7], которые считают ПКТ незаменимым тестом для выявления септических осложнений у пациентов с ревматическими заболеваниями. Полученные результаты С.С. Shen с соавт. [12] показывают, что уровень ПКТ является наиболее подходящим в качестве биохимического теста для постановки диагноза септического артрита или остеомиелита. Высокая концентрация гентамицина была выявлена в дренажной жидкости пациентов и отсутствовала в сыворотке крови.

Полученные нами данные подтверждаются результатами исследований Т. Fuchs и соавт. [12], при этом отмечено, что при обследовании больных с осложненными переломами голени и последующем применении биоразлагаемого имплантата, покрытого гентамицином, средний уровень С-реактивного белка оставался ниже 5 мг/л на протяжении всего периода наблюдения, с пиком через 4-7 дней после

Таблиця 2

Биохимические показатели сыворотки крови и дренажной жидкости у больных посттравматическим остеомиелитом голени в зависимости от степени выраженности трофических нарушений

Показатели	Норма	Степень трофических нарушений		
		Низкая (I) n=4	Средняя (II) n=23	Высокая (III) n=4
ЛДГ, МЕ/л	117,00±10,70	227,00±30,40	229,27±32,95	262,67±32,16
		P* < 0,005	P* < 0,005	P* < 0,005
АХЭ, МЕ/л	252,10±21,10	658,10±38,58	758,80±78,42	728,57±72,48
		P* < 0,005	P* < 0,005	P* < 0,005
Прокальцитонин, нг/мл	≤ 0,5	0,10±0,03	0,10±0,02	0,10±0,05
		P* < 0,005	P* < 0,005	P* < 0,005
Содержание гентамицина в дренажной жидкости и сыворотке крови				
Гентамицин, нг/мл дренажная жидкость/сыворотка крови	0/0	15,10/0,00**	9,85*/0,00**	9,59*/0,00**

*P – по отношению к физиологической норме
 * – дренажная жидкость
 ** – сыворотка крови

операции. Количество лейкоцитов и уровень гемоглобина у обследуемых не изменялись на протяжении исследования.

В связи с тем, что у наблюдаемых нами больных были установлены нарушения метаболических показателей энергетического обмена и ПКТ, важно установить связь между изучаемыми показателями и степенью трофических нарушений.

При анализе показателей уровня ЛДГ у больных с низкой степенью трофических нарушений наблюдается повышение активности фермента – 227,00±30,40 МЕ/л (норма 117,00±10,70 МЕ/л), что составляет 194% (табл. 2, рис. 2). У больных со средней степенью трофических нарушений активность ЛДГ достигает значения 229,27±32,95 МЕ/л, что составляет 195% по сравнению с физиологической нормой (табл. 2, рис. 2).

Анализ показателей сыворотки крови больных с высокой степенью трофических нарушений выявляет дальнейшее возрастание активности ЛДГ – 262,67±32,16 МЕ/л, что составляет 224% (норма 117,00±10,70 МЕ/л). Таким образом, полученные нами данные свидетельствуют, что чем выше степень трофических нарушений, тем выше активность ЛДГ.

Активность АХЭ в сыворотке крови у больных с низкой степенью выраженности трофических нарушений составила 658,10±38,58 нг/л (норма 252,10±21,10 нг/л), что составляет 261% нормы (табл. 2, рис. 3). У больных со средней степенью трофических нарушений активность данного фермента достигает 301% по сравнению с нормой и составляет 758,80±78,42 нг/л (табл. 2, рис. 3). У больных с высокой степенью выраженности трофических нарушений активность этого фермента остается приблизительно на том же уровне, что у больных со средней степенью, но с незначительными изме-

нениями в сторону снижения 728,57±72,48 нг/л или 289% от нормы (табл. 2, рис. 3). На основании полученных данных следует, что чем выше степень выраженности трофических нарушений, тем больше повышается активность фермента АХЭ.

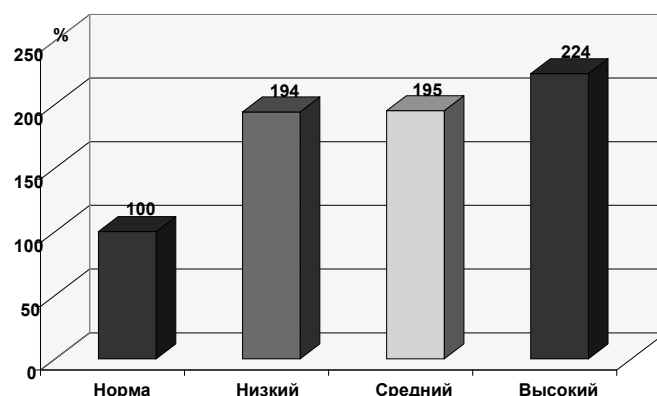


Рис. 2. Активность ЛДГ в зависимости от степени трофических нарушений

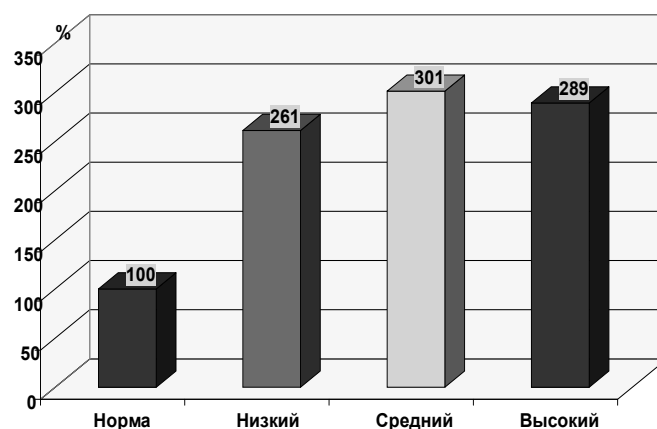


Рис. 3. Активность АХЭ в зависимости от степени трофических нарушений

Анализ данных, полученных при исследовании активности ферментов, участвующих в процессах энергетического обмена мышц нижних конечностей при наличии патологии – остеомиелита, ЛДГ и АХЭ свидетельствуют о том, что чем глубже трофические нарушения, тем больше возрастает их активность. Это объясняется проявлением компенсаторного механизма при снижении энергетического обмена.

Данные, отражающие концентрацию прокальцитонина (ПКТ), свидетельствуют, что содержание его находится в пределах физиологической нормы у больных всех наблюдаемых групп независимо от степени тяжести патологии (табл. 2). Это свидетельствует о том, что изменения уровня ПКТ при локальном воспалительном процессе не выявляются, что подтверждается литературными данными [7]. В случае увеличения площади очага воспаления у некоторых больных наблюдалось повышение уровня ПКТ по сравнению с нормой ($>0,5$ нг/мл). Это можно объяснить проявлением септических нарушений, что и провоцирует возрастание концентрации ПКТ. Аналогичные данные были получены С.В. Лапиным с соавт. [7] при исследовании больных ревматоидным артритом, а также С.И. Шен с соавт. [12] при дифференциальной диагностике септического артрита и остеомиелита.

Таким образом, степень выраженности трофических нарушений мягких тканей, окружающих очаг воспаления, определяет глубина метаболических нарушений энергетического обмена. Эти данные могут быть использованы как биохимические маркеры, наряду с клиническими показателями, при определении степени трофических нарушений.

Об активности воспалительного процесса свидетельствуют также данные, отражающие содержание ПКТ. Так, при очаговом воспалении содержание ПКТ остается в пределах нормальных величин при отсутствии признаков сепсиса.

Концентрация гентамицина в дренажной жидкости у пациентов всех групп остается на одинаковом уровне и не обнаруживается в сыворотке крови. Но при этом следует отметить, что активность ферментов ЛДГ и АХЭ не зависит от содержания гентамицина и нам не удалось обнаружить взаимосвязи между концентрацией этого препарата и активностью ферментов.

Полученные при обследовании больных данные и сравнение их с референтными значениями выявили, что степень выраженности трофических нарушений зависит от глубины метаболических нарушений. Если у больных с низкой выраженностью трофических нарушений изменения активности изучаемых ферментов в 1,2-1,9 раза превышают норму, то у больных со средней степенью выраженности трофических нарушений актив-

ность ферментов возрастает в 1,9-3,0 раза. Данные биохимические показатели могут служить биохимическими маркерами при определении степени трофических нарушений наряду с показателями эффективности проводимого лечения больных с хроническим посттравматическим остеомиелитом голени.

Выводы

1. Определение активности ферментов ЛДГ и АХЭ дает возможность оценить метаболические и деструктивные нарушения, а также степень выраженности трофических нарушений мягких тканей, окружающих очаг воспаления.

2. Определение концентрации ПКТ в сыворотке крови дает возможность дифференцировать обострение основного заболевания и наличие бактериальной инфекции у больных хроническим посттравматическим остеомиелитом голени.

3. Определение содержания гентамицина в дренажной жидкости дает возможность определить оптимальный уровень концентрации антибиотиков при различных степенях трофических нарушений.

Конфликт интересов. Авторы заявляют об отсутствии конфликта интересов при подготовке статьи.

Литература

1. Прокальцитониновый тест в ревматологии / Д.В. Буханова, Б.С. Белов, Г.М. Тарасова, А.Г. Дилбарян // Клиницист. – 2017. – Т. 11, № 2. – С. 16–23.
2. Вельков В.В. Прокальцитонин и С-реактивный белок в современной лабораторной диагностике. Часть 1 / В.В. Вельков // Клинико-лабораторный консилуим. – 2008. – № 25 (6). – С. 46–52.
3. Біохімічні зміни в скелетних м'язах при травматичному ушкодженні периферійного нерва в експерименті / В.В. Гайович, А.М. Магомедов, О.М. Макаренко, С.І. Савосько // Клиническая хирургия. – 2016. – № 3. – С. 58–61.
4. Герасимов А.М. Биохимическая диагностика в травматологии и ортопедия / А.М. Герасимов, Л.Н. Фурцева. – М.: Медицина, 1986. – 238 с.
5. Нарушения метаболизма костной ткани: диагностика, биохимические маркеры, способы коррекции / Л.Ю. Карпенко, А.А. Бахта, Н.А. Канай, М.Б. Славецкая // Ветеринарный доктор. – 2010. – № 6. – С. 18–20.
6. Контев Е.В. Прогностические критерии течения острого гематогенного остеомиелита у детей. МОНИКА им. М.Ф. Владимирского / Е.В. Контев, М. Верещагина // Клиническая лабораторная диагностика. – 2005. – № 10. – С. 53–54.
7. Значение количественного определения прокальцитонина для диагностики септических осложнений у больных с аутоиммунными ревматическими заболеваниями / С.В. Лапин, А.Л. Маслянский, Н.М. Лазарева [и др.] // Клиническая лабораторная диагностика. – 2013. – № 1. – С. 28–33.
8. Биохимические изменения у больных с гнойными осложнениями после цементного эндопротезирования тазобедрен-

ного и коленного суставов / А.М. Магомедов, Н.П. Грицай, Г.Б. Колов [и др.] // Вісник ортопедії, травматології та протезування. – 2011. – № 2. – С. 66–70.

9. Метаболизм соединительной ткани у больных с гнойными осложнениями после остеосинтеза отломков длинных костей / А.М. Магомедов, Л.В. Полищук, Т.А. Кузуб [и др.] // Травма. – 2016. – Т. 17. – № 1. – С. 111–115.

10. Прокальцитонін як біохімічний маркер при діагностиці запальних процесів (огляд літератури) / С. Магомедов, О.М. Кравченко, Г.Б. Колов, А.В. Шевчук // Вісник ортопедії, травматології та протезування. – 2018. – № 1. – С. 63–67.

11. The use of gentamicin-coated nails in the tibia: preliminary results of a prospective study / T. Fuchs, R. Stange, G. Schmidmaier, M.J. Raschke // Arch. Orthop. Trauma Surg. – 2011. – Vol. 131, № 10. – P. 1419–1425.

12. The use of procalcitonin in the diagnosis of bone and joint infection: a systemic review and meta-analysis / C.J. Shen, M.S. Wu, K.H. Lin [et al.] // Eur. J. Clin. Microbiol. Infect. Dis. 2013. – № 32 (6). – P. 807–814.

13. Elevated procalcitonin levels in a severe lupus flare without infection / M. Wallbach, R. Vasko, S. Hoffmann [et al.] // Lupus. – 2016. – № 25 (14). – P. 1625–1626.

The Severity of Biochemical Changes in Blood Serum Depending on the Degree of Trophic Disorders in Patients with Post-Traumatic Osteomyelitis of the Ankle

Mahomedov S., Hrytsai M.P., Tsokalo V.M., Polishchuk L.V., Kolov H.B., Kuzub T.A.
SI "Institute of Traumatology and Orthopedics of NAMS of Ukraine", Kyiv

Summary. An important biochemical marker and tool for bacterial infection in clinical practice is procalcitonin (PCT). Numerous studies conducted by various authors show that PCT is increasingly recognized as a reliable biochemical marker of bacterial infections and sepsis and is an important tool in clinical practice. With any violations in organs and tissues, including the occurrence of foci of inflammation, the body responds with a general adaptive reaction. In the inflammatory process in the connective tissue, including infectious genesis, many biological parameters change, in particular, the content of blood proteins and the appearance of acute phase proteins (CRP, ceruloplasmin, haptoglobin), as well as procalcitonin. The course of chronic post-traumatic osteomyelitis of the ankle is accompanied by trophic disorders in the tissues of the ankle. The content of procalcitonin (PCT) in the blood serum (as a biochemical marker for determining the degree of activity of the inflammatory process) within the physiological norm of 0.10 ± 0.019 ng/ml (norm < 0.5 ng/ml) is a confirmation of the chronic course of the infection process in patients. The activity of enzymes involved in the energy metabolism of muscles – lactate dehydrogenase (LDH) and acetylcholinesterase (AChE) – in patients with chronic post-traumatic osteomyelitis is significantly increased, and the higher the activity of the studied enzymes is, the higher is the degree of trophic disorders in muscle tissue. Determination of the activity of LDH and AChE makes it possible to evaluate metabolic and destructive disorders, as well as the severity of trophic disorders of soft tissues surrounding the focus of inflammation. Determining the concentration of PCT in blood serum makes it possible to differentiate the worsening of the underlying disease and the presence of a bacterial infection in patients with chronic post-traumatic osteomyelitis of the ankle. Determination of the content of gentamicin in the drainage fluid makes it possible to determine the optimal level of concentration of antibiotics for various degrees of trophic disorders.

Key words: post-traumatic osteomyelitis, procalcitonin, lactate dehydrogenase, acetylcholinesterase, gentamicin.

Ви́раженість біохімічних змін сироватки крові залежно від ступеня трофічних порушень у хворих на посттравматичний остеомієліт гомілки

Магомедов С., Грицай М.П., Цокало В.М., Полищук Л.В., Колов Г.Б., Кузуб Т.А.
ДУ "Інститут травматології та ортопедії НАМН України", м. Київ

Резюме. Важливим біохімічним маркером і інструментом бактеріальної інфекції в клінічній практиці є прокальцитонін (ПКТ). Численні дослідження, проведені різними авторами, показують, що визначення ПКТ знаходить дедалі більше визнання як надійний біохімічний маркер бактеріальних інфекцій та сепсису і служить важливим інструментом у клінічній практиці. При будь-яких порушеннях органів і тканин, у тому числі при виникненні вогнищ запалення, організм відповідає загальною пристосувальною реакцією. При запальному процесі в сполучній тканині,

в тому числі й інфекційного генезу, відбувається зміна багатьох біологічних показників, зокрема, вміст білків крові і поява гострофазних білків (СРБ, церулоплазмін, гаптоглобін), а також прокальцитоніну. Перебіг хронічного посттравматичного остеомієліту гомілки супроводжується трофічними порушеннями в тканинах гомілки. Вміст прокальцитоніну (ПКТ) в сироватці крові (біохімічного маркера визначення ступеня активності запального процесу) в межах фізіологічної норми $0,10 \pm 0,019$ нг/мл (норма $< 0,5$ нг/мл) є підтвердженням хронічного перебігу інфекційного процесу у хворих. Активність ферментів, які беруть участь в енергетичному обміні м'язів – лактатдегідрогенази (ЛДГ) і ацетилхолінестерази (АХЕ), у пацієнтів із хронічним посттравматичним остеомієлітом істотно підвищена, і чим вище активність досліджуваних ферментів, тим вище ступінь трофічних порушень у м'язовій тканині. Визначення активності ферментів ЛДГ і АХЕ дає можливість оцінити метаболічні і деструктивні порушення, а також ступінь вираженості трофічних порушень м'язових тканин, що оточують вогнище запалення. Визначення концентрації ПКТ у сироватці крові дає можливість диференціювати загострення основного захворювання і наявність бактеріальної інфекції у хворих на хронічний посттравматичний остеомієліт гомілки. Визначення вмісту гентаміцину в дренажній рідині дає можливість визначити оптимальний рівень концентрації антибіотиків при різних ступенях трофічних порушень.

Ключові слова: посттравматичний остеомієліт, прокальцитонін, лактатдегідрогеназа, ацетилхолінестераза, гентаміцин.

Для листування: Поліщук Лариса Василівна, молодший науковий співробітник лабораторії біохімії та клінічних аналізів, ДУ “Інститут травматології та ортопедії НАМН України”, Бульварно-Кудрявська вул., 27, Київ, 01601, Україна. E-mail: lara25@i.ua.

For correspondence: Polishchuk Larysa V., junior researcher, Laboratory of Biochemistry and Clinical Analysis, SI “Institute of Traumatology and Orthopedics of NAMS of Ukraine”, 27 Bulvarno-Kudriavska St., Kyiv, 01601, Ukraine. E-mail: lara25@i.ua.

УДК: 616.718.51-001.515-089

DOI: 10.37647/0132-2486-2019-103-4-28-34

Визначення ефективності застосування різних способів лікування переломів проксимального відділу великогомілкової кістки

Калашніков А.В.¹, Чін Є.Е.², Калашніков О.В.¹, Чалайдюк Т.П.¹
¹ДУ “Інститут травматології та ортопедії НАМН України”, м. Київ
²КНМП “Глобинська ЦРЛ”, м. Глобино

Резюме. Мета. Визначити ефективність застосування різних способів лікування переломів проксимального відділу великогомілкової кістки (ППВВК). **Матеріали і методи.** Проведений проспективний та ретроспективний аналіз ефективності лікування 125 хворих із ППВВК, які проходили лікування в клініці ДУ “ІТО НАМН України” та відділенні травматології КНМП “Глобинська ЦРЛ” у період 2008-2017 рр. Усі хворі були розподілені на три групи відповідно до способу лікування: дослідна група (хворі, які лікувалися за допомогою БІОС та LCP-пластин); 1-ша контрольна група (хворі, які лікувалися за допомогою DCP-пластин, АЗФ та гвинтів); 2-га контрольна група (хворі, які лікувалися консерва-

тивно). Ефективність проведеного лікування оцінювали після консолідації перелому (через 1 рік після початку лікування) за шкалами Oxford та Neer – Grantham – Shelton. **Результати.** Визначено, що найбільш ефективним методом лікування цієї категорії хворих є використання сучасних методик остеосинтезу (БІОС, пластини LCP), відсоток хороших та відмінних результатів склав 88,33% – для шкали Oxford та Neer – Grantham – Shelton, негативні результати склали всього 1,67% – для шкали Oxford та 3,34% – для шкали Neer – Grantham – Shelton. Дані статистично достовірно ($p \leq 0,01$) відмінні в порівнянні з контрольними групами хворих. **Висновки.** Найбільш ефективним способом лікування хворих із переломами проксимального відділу великогомілкової кістки є використання сучасних методик остеосинтезу (БІОС, пластини LCP), відсоток хороших та відмінних результатів склав 88,33%, негативні результати в межах 3,34%, що статистично достовірно ($p \leq 0,01$) відрізняється від результатів лікування хворих, яким проводилось консервативне лікування та застосовувались традиційні способи остеометалосинтезу (DCP-пластини, АЗФ та гвинти). Проведене дослідження переконливо доводить необхідність більш широкого впровадження сучасних методик остеосинтезу при переломах проксимального відділу великогомілкової кістки на теренах нашої держави.

Ключові слова: переломи проксимального відділу великогомілкової кістки, консервативний та оперативний (сучасний та традиційний) способи лікування, ефективність.

Вступ

Переломи проксимального відділу великогомілкової кістки (ППВВК) зараховуються до тяжких пошкоджень нижніх кінцівок. Вони складають від 2 до 5% серед усіх переломів кісток скелета [9]. Даний вид ушкоджень часто супроводжується імпресією кісткової тканини з боку суглобової поверхні і пошкодженням важливих м'якотканних структур, що впливає зі складності кінематики та особливостей будови колінного суглоба (відсутність значної м'язової маси, близьке розташування магістральних судин, нервів) [10, 12]. Актуальність даної проблематики визначається тим, що для ППВВК характерна висока частота несприятливих функціональних результатів: нерідко у віддалений період після травми розвивається деформуючий гонатроз, контрактури, нестабільність колінного суглоба. За даними ряду авторів, перераховані вище ускладнення зустрічаються з частотою від 5,8 до 28%, при цьому інвалідизація досягає 5,9-9,1% [1, 11].

Усе це зумовлює велику кількість методик лікування переломів кісток саме цієї локалізації. Прихильники консервативного лікування ППВВК пропонують застосовувати його у випадках зі стабільними підвиростковими і черезвиростковими переломами без зміщення уламків або з мінімальним зміщенням, а також у випадках із тяжкими супутніми соматичними захворюваннями, коли оперативне лікування протипоказано [7]. Репозиція вважається задовільною, якщо зміщення уламків не перевищує 2 мм. Основним методом пропонованого лікування хворих є ручна репозиція з гіпсовою іммобілізацією

до 6-8 тижнів із наступним реабілітаційно-відновлювальним лікуванням. Недоліки методу – наростання дегенеративних змін гіалінового хряща при виключенні фізіологічної функції суглоба, що є наслідком тривалої іммобілізації.

Для лікування ППВВК запропонована велика кількість оперативних методик. При проведенні аналізу літератури з приводу показань до оперативного лікування переломів проксимального відділу великогомілкової кістки виявляється відсутність єдиної думки щодо тактики і методики лікування цієї категорії хворих. У 1973 р. В.М. Сергеевим був застосований трисекційний апарат Ілізарова в комбінації зі спицями з упорними майданчиками для Т- і Y-подібних переломів виростків великогомілкової і стегнової кісток. Для оптимізації лікування і досягнення повного анатомічного відновлення суглобових поверхонь із раннім функціональним навантаженням часто використовувався апарат Волкова – Оганесяна з шарнірно-дистракційним пристроєм. Апарат дозволяє поступово і дозовано нарощувати пасивні рухи в суглобі від повного згинання до повного розгинання. У таких умовах поліпшується консолідація уламків завдяки розвантаженню суглоба [2, 5]. Дана методика вимагає спеціалізованого догляду за пацієнтом і має ускладнення у вигляді інфікування тканин і прорізування спиць.

На сьогоднішній день загальноприйнятим “золотим стандартом” при позасуглобових ППВВК є використання блокованого інтрамедулярного остеосинтезу (БІОС), при внутрішньосуглобових ППВВК – використовують накладні пластини та

гвинти [3, 10]. Інтрамедулярний остеосинтез має біологічні та біомеханічні переваги перед накістковим остеосинтезом, а також не призводить до розвитку контрактур суміжних суглобів і зниження якості життя [18]. Застосування металоостеосинтезу ППВВК пройшло довгий шлях від використання гвинтів та динамічних компресійних пластин (пластини DCP) і до застосування блокованих пластин із мінімальним контактом (пластини LCP), прогрес стосується також і БІОС – з'явилися конструкції стрижнів із фіксацією уламків у проксимальному епіметафізі великогомілкової кістки, значно розширилися показання до використання саме цієї методики оперативного лікування, продовжується дискусія відносно використання супрапателлярного або традиційного доступу при виконанні БІОС [14, 15, 18, 19].

Саме тому вважаємо цікавим із наукової та практичної точки зору провести клінічне дослідження з визначення ефективності лікування ППВВК сучасними імплантатами (БІОС, пластини LCP) у порівнянні з більш старими методиками лікування (консервативне лікування, використання апаратів зовнішньої фіксації (АЗФ) та пластин DCP).

Мета роботи – визначити ефективність застосування різних способів лікування переломів проксимального відділу великогомілкової кістки.

Матеріали і методи

Для виконання поставленої мети був проведений проспективний та ретроспективний аналіз ефектив-

ності лікування 125 хворих із ППВВК, яким проводили лікування в клініці ДУ “ІГО НАМН України” та відділенні травматології КНМП “Глобинська ЦРЛ” у період 2008-2017 рр.

Усі хворі були розподілені на три групи відповідно до способу лікування:

- **досліджувана група** (хворі, яким лікування проводилось за допомогою БІОС та LCP-пластин);

- **1-ша контрольна група** (хворі, яким лікування проводилось за допомогою DCP-пластин, АЗФ та гвинтів);

- **2-га контрольна група** (хворі, яким проводилось консервативне лікування).

Розподіл хворих груп спостереження за статтю та віком представлено в табл. 1.

Аналізуючи дані, представлені в табл. 1, слід відмітити співставність груп дослідження за статтю та віком (статистичної різниці в групах спостереження за цими показниками не було відмічено). Спостерігається незначне переважання осіб чоловічої статі (52,8% загальної кількості хворих), середній вік обстежених пацієнтів склав 51-41 роки, що відповідає характеристиці осіб найбільш працездатного середнього віку за класифікацією ВООЗ [4], та ще раз доводить велику соціальну та економічну значимість лікування таких пацієнтів.

Розподіл хворих груп спостереження залежно від типу перелому за класифікацією АО [10] представлено в табл. 2.

Аналізуючи дані, представлені в табл. 2, слід відмітити співставність груп дослідження за типом перелому (статистичної різниці в групах спостереження за цими показниками не відмічено). Спостерігається

Таблиця 1

Розподіл хворих груп спостереження за статтю та віком

Групи спостереження	Стать				Середній вік ($\bar{X} \pm m_x$)	Усього	
	жіноча		чоловіча				
	n	%	n	%		n	%
Досліджувана	29	48,3	31	51,7	53,12±1,86	60	48,0
1-ша контрольна	15	44,1	19	55,9	50,00±2,31	34	27,2
2-га контрольна	15	48,4	16	51,6	51,10±2,93	31	24,8
Усього	59	47,2	66	52,8	51,41±2,37	125	100,0

Таблиця 2

Розподіл хворих груп спостереження залежно від типу перелому за класифікацією АО [2]

Групи спостереження	Тип перелому за класифікацією АО						Усього	
	А (A2, A3)		В (B1, B2, B3)		С (C1, C2, C3)			
	n	%	n	%	n	%	n	%
Досліджувана	16	26,67	30	50,0	14	23,33	60	48,00
1-ша контрольна	10	29,41	13	38,24	11	32,35	34	27,20
2-га контрольна	7	22,58	16	51,61	8	25,81	31	24,80
Усього	33	26,40	59	47,20	33	26,40	125	100,00

Результати оцінки ефективності лікування груп спостереження за шкалою Oxford [13]

Групи спостереження	Результати ефективності лікування за шкалою Oxford								Усього	
	відмінний		хороший		задовільний		незадовільний			
	n	%	n	%	n	%	n	%	n	%
Досліджувана	26	43,33	27	45,00	6	10,00	1	1,67	60	48,00
1-ша контрольна	8	23,53*	10	29,41*	11	32,35*	5	14,71*	34	27,20
2-га контрольна	–	–	9	29,03*	8	25,81*	14	45,16*	31	24,80
Усього	34	27,20	46	36,80	25	20,00	20	16,00	125	100,00

Примітки: * – дані статистично достовірно ($p \leq 0,01$) відмінні від даних досліджуваної групи хворих

переважання осіб з переломами типу В (47,2% загальної кількості хворих).

Оцінка результатів лікування проводилася за даними клінічних і рентгенологічних досліджень, враховуючи картину зрощення перелому, суб'єктивні відчуття хворого, наявність біомеханічних порушень, відновлення працездатності і наявність обмежень рухів у суміжних суглобах, нейротрофічних порушень, деформацій і вкорочень. Ефективність проведеного лікування оцінювали після консолідації перелому (через 1 рік після початку лікування) за шкалами Oxford та Neer – Grantham – Shelton [13, 18].

Для проведення розрахунків користувалися базою даних обстеження хворих із ППВБК після проведеного лікування, що були введені в таблицю Microsoft Excel-2003, статистичним пакетом даної програми та програмою Statistica-6.0 [6, 8].

Результати та їх обговорення

Результати оцінки ефективності лікування груп спостереження за шкалою Oxford [13] представлено в табл. 3 та на рис. 1.

Аналізуючи дані, представлені в табл. 3 та на рис. 1, де оцінювалась ефективність лікування хворих за допомогою шкали Oxford, треба відмітити статистично достовірне ($p \leq 0,01$) переважання відмінних та хороших результатів лікування хворих із ППВБК у досліджуваній групі спостереження, де використовувались сучасні методики остеосинтезу (43,33 та 45%) в порівнянні з даними 1-ї та 2-ї контрольних груп спостереження (25,53% відмінних та 29,41% хороших результатів у 1-й контрольній групі, де використовувались ДСР-пластини, АЗФ та гвинти; відсутність відмінних результатів та 29,03% – хороших

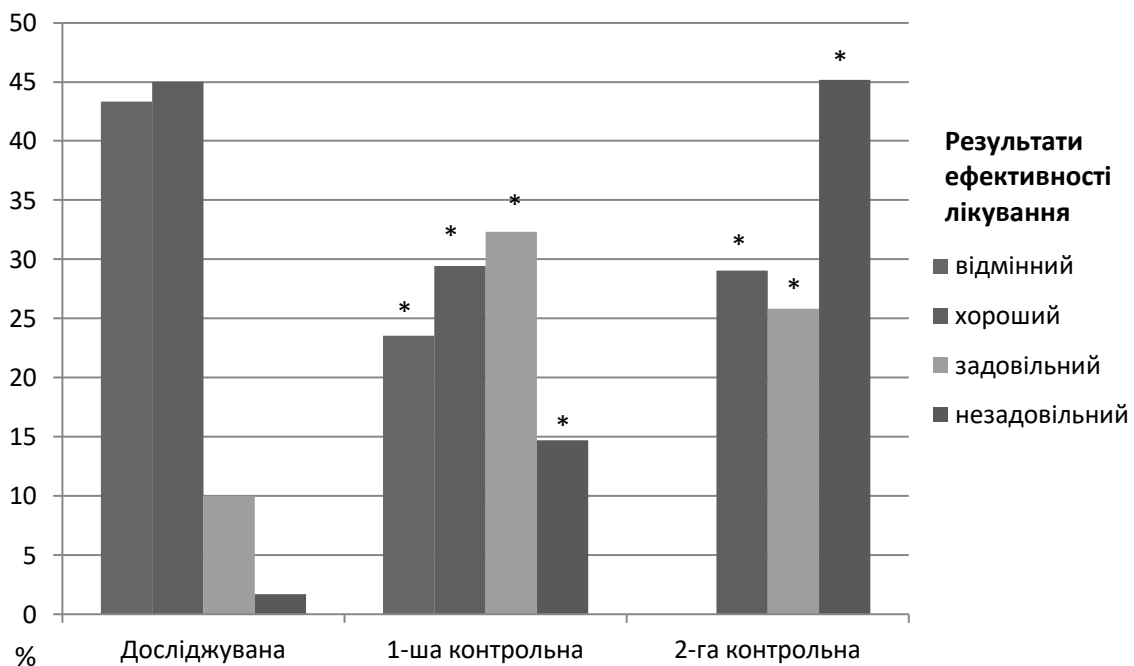


Рис. 1. Результати ефективності лікування груп спостереження за шкалою Oxford

Таблиця 4

Результати оцінки ефективності лікування груп спостереження за шкалою Neer – Grantham – Shelton [18]

Групи спостереження	Результати ефективності лікування за шкалою Neer								Усього	
	відмінний		хороший		задовільний		незадовільний			
	n	%	n	%	n	%	n	%	n	%
Досліджувана	23	38,33	30	50,00	5	8,33	2	3,34	60	48,00
1-ша контрольна	7	20,59*	10	29,41*	12	35,29*	5	14,71*	34	27,20
2-га контрольна	–	–	3	9,68*	10	32,26*	18	58,06*	31	24,80
Усього	30	24,00	43	34,40	27	21,60	25	20,00	125	100,00

Примітка: * – дані статистично достовірно ($p \leq 0,01$) відмінні від даних досліджуваної групи хворих

результатів у 2-й контрольній групі, де використовувався консервативний метод лікування). Також відзначається статистично достовірне ($p \leq 0,01$) зменшення незадовільних результатів лікування хворих саме в групі, де використовувались сучасні методики остеосинтезу (1,67%) в порівнянні з даними 1-ї та 2-ї контрольних груп (14,71 та 45,16% відповідно). Усе це доводить ефективність використання сучасних методик остеосинтезу (БІОС, пластини LCP у лікуванні хворих із ППВК).

Результати оцінки ефективності лікування груп спостереження за шкалою Neer – Grantham – Shelton [18] представлено в табл. 4 та на рис. 2.

Аналізуючи дані, представлені в табл. 4 та на рис. 2, де оцінювалась ефективність лікування хворих за допомогою шкали Neer – Grantham – Shelton хворих з ППВК, слід відзначити, що отримані результати

аналогічні з результатами за шкалою Oxford. Так, відмінні та хороші результати лікування в досліджуваній групі спостереження, де використовувались сучасні методики остеосинтезу, склали 38,33 та 50%, що статистично достовірно ($p \leq 0,01$) більше в порівнянні з даними 1-ї та 2-ї контрольних груп спостереження (20,59% відмінних та 29,41% хороших результатів у 1-й контрольній групі, де використовувались DCP-пластини, АЗФ та гвинти; відсутність відмінних результатів та 9,68% хороших результатів у 2-й контрольній групі, де використовувався консервативний метод лікування). Також визначається статистично достовірне ($p \leq 0,01$) зменшення частоти незадовільних результатів лікування саме в групі хворих, де використовувались сучасні методики остеосинтезу (3,34%) в порівнянні з даними 1-ї та 2-ї контрольних груп (14,71 та 58,06% відповідно).

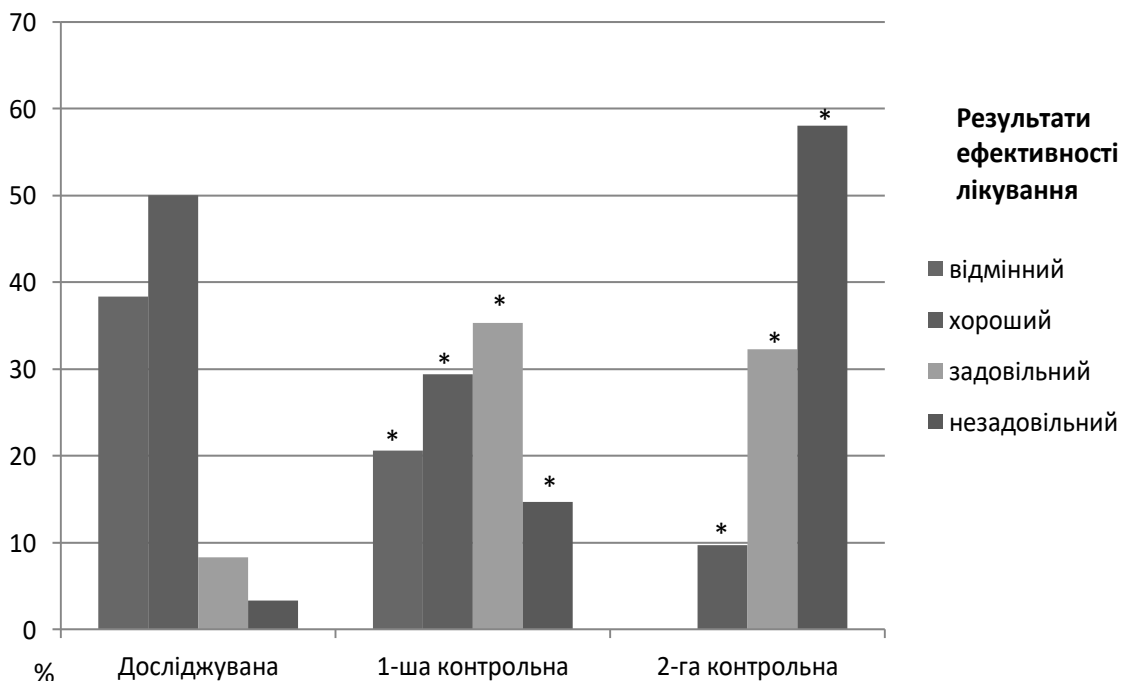


Рис. 2. Результати ефективності лікування груп спостереження за шкалою Neer – Grantham – Shelton

Висновки

Таким чином, проведений проспективний та ретроспективний аналіз ефективності лікування 125 хворих із переломами проксимального відділу великогомілкової кістки, яким проводилось консервативне та оперативне лікування (традиційні та сучасні способи остеосинтезу), виявив наступне.

1. Визначено, що найбільш ефективним способом лікування хворих із переломами проксимального відділу великогомілкової кістки є використання сучасних методик остеосинтезу (БІОС, пластини LCP), відсоток хороших та відмінних результатів склав 88,33%, негативні результати в межах 3,34%, що статистично достовірно ($p \leq 0,01$) відрізняється від результатів лікування хворих, яким проводилось консервативне лікування та використовувались традиційні способи остеометалосинтезу (DCP-пластини, АЗФ та гвинти).

2. Проведене дослідження переконливо доводить необхідність більш широкого впровадження у практику сучасних методик остеосинтезу при переломах проксимального відділу великогомілкової кістки на теренах нашої держави.

3. Відмова від оперативного лікування призводить до незадовільних результатів лікування хворих із переломами проксимального відділу великогомілкової кістки в 45,16% (за шкалою Oxford) та 58,06% (за шкалою Neer – Grantham – Shelton) випадків.

Конфлікт інтересів. Автори заявляють про відсутність конфлікту інтересів під час підготовки статті.

Література

- Ахтямов И.Ф. Послеоперационная реабилитация больных с внутрисуставными повреждениями коленного сустава и их последствиями (обзор литературы) / И.Ф. Ахтямов, Г.М. Кривошапко, С.В. Кривошапко // Гений ортопедии. – 2002. – № 2. – С. 150–155.
- Боймурадов Г.А. Спице-стержневое устройство для остеосинтеза при внутри- и околоуставных переломах коленного сустава / Г.А. Боймурадов, А.М. Дурсунов, Б.У. Шодиев // Гений ортопедии. – 2010. – № 2. – С. 79–80.
- Гиришин С.Г. Клинические лекции по неотложной травматологии / С.Г. Гиришин. – М.: Азбука, 2004. – 543 с.
- Дупленко Ю.К. Старение. Очерки развития проблемы / Ю.К. Дупленко. – Л.: Наука, 1985. – 192 с.
- Еникеев М.Г. Опорный остеосинтез переломов мышелков большеберцовой кости : дисс. ... канд. мед. наук / М.Г. Еникеев. – М., 2007. – С. 11, 16–17.
- Лапач С.Н. Статистические методы в биологических исследованиях с использованием Excel / С.Н. Лапач, А.В. Чубенко, П.Н. Бабич. – Київ : “Морион”, 2000. – 320 с.
- Лобанов Э.В. Малоинвазивный хирургический способ лечения больных с травмами и заболеваниями коленного сустава / Э.В. Лобанов, Н.Л. Кузнецова // Первый съезд травматологов-ортопедов Уральского федерального округа. Материалы. Высокие технологии в травматологии: организация, диагностика, лечение, реабилитация, образование. – Екатеринбург, 2005. – С. 138–139.
- Минцер О.П. Інформаційні технології в охороні здоров'я і практичній медицині: Оброблення клінічних і експериментальних даних у медицині : Навч. посіб. : [у 10 кн.] / О.П. Минцер, Ю.В. Вороненко, В.В. Власов. – Київ : Вища школа, 2003. – Кн. 5. – 350 с.: іл.
- Новые подходы к лечению внутрисуставных переломов проксимального отдела большеберцовой кости / М.В. Гилев, Е.А. Волокитина, Ю.В. Антониади, Д.Н. Черницын // Уральский медицинский журнал. – 2012. – № 6. – С. 121–127.
- Руководство по внутреннему остеосинтезу / М.Е. Мюллер, М. Альговер, Р. Шнайдер, Х.М. Виллингер. – М.: Медицина, 1996. – 750 с.
- Челноков А.Н. Интрамедуллярный остеосинтез при переломах верхней трети большеберцовой кости – техника на основе чрескостного остеосинтеза / А.Н. Челноков, Д.А. Бекреев // Гений ортопедии. – 2011. – № 2. – С. 102–106.
- A comparative study of Less Invasive Stabilization System (LISS) fixation and two-incision double plating for the treatment of bicondylar tibial plateau fractures / R. Jiang, C.F. Luo, M.C. Wang [et al.] // Knee. – 2008. – Vol. 15, № 2. – P. 139–143.
- Questionnaire on the perceptions of patients about total knee replacement / J. Dawson, R. Fitzpatrick, D. Murray, A. Carr // Journal of bone and joint surgery British volume, 1998. – Vol. 80, № 1. – P. 63–69.
- The retropatellar portal as an alternative site for tibial nail insertion: a cadaveric study / J.G. Eastman, S.S. Tseng, M.A. Lee, B.J. Yoo // J. Orthop. Trauma. – 2010. – Vol. 24, № 11. – P. 659–664.
- Garnavos C. Intramedullary nailing with a suprapatellar approach and condylar bolts for the treatment of bicondylar fractures of the tibial plateau / C. Garnavos // JBJS Open Access. – 2017. – Vol. 2, № 2.
- Neer C. Supracondylar fracture of the adult femur: a study of one hundred on ten cases / C. Neer, I. Grantham, S. Shelton // JBJS. – 1967. – Vol. 49, № 4. – P. 591–613.
- Provisional unicortical plating with reamed intramedullary nailing in segmental tibial fractures involving the high proximal metaphysis / K.C. Kim, J.K. Lee, D.S. Hwang [et al.] // Orthopedics. – 2007. – Vol. 30, № 3. – P. 189–192.
- Proximal third tibial shaft fractures. Should they be nailed? / G.J. Lang, B.E. Cohen, M.J. Bosse, J.F. Kellam // Clin. Orthop. Relat. Res. – 1995. – № 315. – P. 64–74.
- Results of proximal tibial fractures managed with periarticular locking plates: A series of 34 cases / D. Jain, H.S. Selbi, P. Mabindra, S. Kobli [et al.] // Original Research Paper. IJRRMS. – 2012. – Vol. 2, № 4. – P. 1–5.

Determination of the Efficiency of Using Different Methods of Treating Fractures of the Proximal Tibia

Kalashnikov A.V.¹, Chip Ye.E.², Kalashnikov O.V.¹, Chalaydyuk T.P.¹

¹SI "Institute of Traumatology and Orthopedics of NAMS of Ukraine", Kyiv

²MNPME "Hlobyno Central District Hospital", Hlobyno

Summary. Objective: to determine the effectiveness of using different methods of treating fractures of the proximal tibia. **Materials and Methods.** A prospective and retrospective analysis of the effectiveness of treatment of 125 patients who underwent treatment at the clinic of the SI "Institute of Traumatology and Orthopedics of NAMS of Ukraine" and the Department of Traumatology of MNPME "Hlobyno Central District Hospital" in 2008-2017 was carried out. All patients were divided into three groups according to the treatment method: research group – patients, who were treated with blocked intramedullary osteosynthesis (BIOS) and locking compression plates (LCPs); 1 control group – patients, who were treated with dynamic compression plates (DCPs), external fixation devices (EFDs) and screws; and 2 control group – patients, who were treated conservatively. The effectiveness of the treatment was evaluated after consolidation of the fracture (1 year after the start of treatment) using the Oxford and Neer – Grantham – Shelton scales. **Results.** It was found that the most effective way of treatment this category of patients is to use modern methods of osteosynthesis (BIOS, LCPs). The percentage of good and excellent results was 88.33% for the Oxford and Neer – Grantham – Shelton scales; negative results were only 1.67% for the Oxford scale and 3.34% for the Neer – Grantham – Shelton scale. The differences in the data are statistically significant ($p \leq 0.01$) compared with the control groups of patients. **Conclusions.** The most effective way to treat patients with fractures of the proximal tibia is to use modern methods of osteosynthesis (BIOS, LCPs); the percentage of good and excellent results was 88.33%, negative results within 3.34%, which statistically significantly ($p \leq 0.01$) differs from the treatment results of patients who underwent conservative treatment and traditional methods of osteometallosynthesis (DCPs, EFDs and screws). The study convincingly proves the need for a wider implementation of modern methods of osteosynthesis in fractures of the proximal tibia in our state.

Key words: fractures of the proximal tibia, conservative and surgical (modern and traditional) methods of treatment, effectiveness.

Определение эффективности использования разных способов лечения переломов проксимального отдела большеберцовой кости

Калашников А.В.¹, Чип Е.Э.², Калашников О.В.¹, Чалайдюк Т.П.¹

¹ГУ "Институт травматологии и ортопедии НАМН Украины", г. Киев

²КНМП "Глобинская ЦРБ", г. Глобино

Резюме. Цель. Определить эффективность применения различных способов лечения переломов проксимального отдела большеберцовой кости (ППОБК). **Материалы и методы.** Проведен проспективный и ретроспективный анализ эффективности лечения 125 больных с ППОБК, проходивших лечение в клинике ГУ "ИТО НАМН Украины" и отделении травматологии КНМП "Глобинская ЦРБ" в период 2008-2017 гг. Все больные были распределены на три группы в соответствии со способом лечения: исследуемая группа (больные, лечившиеся с помощью БИОС и ЛСР-пластин); 1-я контрольная группа (больные, лечившиеся с помощью ДСР-пластин, АВФ и винтов); 2-я контрольная группа (больные, лечившиеся консервативно). Эффективность проведенного лечения оценивали после консолидации перелома (через 1 год после начала лечения) по шкалам Oxford и Neer – Grantham – Shelton. **Результаты.** Установлено, что наиболее эффективным способом лечения этой категории больных является использование современных методик остеосинтеза (БИОС, пластины LCP), процент хороших и отличных результатов составил 88,33% для шкалы Oxford и Neer – Grantham – Shelton, отрицательные результаты составили всего 1,67% для шкалы Oxford и 3,34% для шкалы Neer – Grantham – Shelton. Отличия данных статистически достоверны ($p \leq 0,01$) по сравнению с контрольными группами больных. **Выводы.** Наиболее эффективным способом лечения больных с переломами проксимального от-

дела большеберцовой кости является использование современных методик остеосинтеза (БИОС, пластины LCP), процент хороших и отличных результатов составил 88,33%, отрицательные результаты в пределах 3,34%, что статистически достоверно ($p \leq 0,01$) отличается от результатов лечения больных, которым проводилось консервативное лечение и применялись традиционные способы остеометаллосинтеза (ДСР-пластины, АВФ и винты). Проведенное исследование убедительно доказывает необходимость более широкого внедрения современных методик остеосинтеза при переломах проксимального отдела большеберцовой кости в нашем государстве.

Ключевые слова: переломы проксимального отдела большеберцовой кости, консервативный и оперативный (современный и традиционный) способы лечения, эффективность.

Для листування: Калашніков Андрій Валерійович, д.м.н., професор, завідувач відділу проблем остеосинтезу, ДУ "Інститут травматології та ортопедії НАМН України", Бульварно-Кудрявська вул., 27, Київ, 01601, Україна. E-mail: orgitoua@gmail.com.

For correspondence: Kalashnikov Andrii V., D.Med.Sc., professor, chief of the Department of Traumatic Injuries of the Musculoskeletal System and Problems of Osteosynthesis, SI "Institute of Traumatology and Orthopedics of NAMS of Ukraine", 27 Bulvarno-Kudriavska St., Kyiv, 01601, Ukraine. E-mail: orgitoua@gmail.com.

УДК: 616.833.36-001.35-071: 616.74-009-073.7

DOI: 10.37647/0132-2486-2019-103-4-35-40

Проблеми діагностики та лікування карпального тунельного синдрому

Гайко О.Г., Климчук Л.І., Тимошенко С.В.

ДУ "Інститут травматології та ортопедії НАМН України", м. Київ

Резюме. Актуальність. Поширеність тунельних невропатій серед захворювань периферичної нервової системи сягає 40%, і серед них зап'ястковий, або карпальний, тунельний синдром (КТС) є найбільш поширеним. **Мета дослідження.** Оцінка ефективності діагностики та лікування хворих із КТС та визначення основних проблем клінічного менеджменту цієї патології. **Матеріали і методи.** У статті проведено аналіз клінічних та електроміографічних даних обстеження 150 пацієнтів, симптоми яких відповідали діагностичним клінічним критеріям КТС. Середній вік хворих складав $57,1 \pm 11,9$ років. Переважали особи жіночої статі – 122 (81%) та пацієнти із двостороннім ураженням 92 (61%). **Результати.** Більшість хворих 86 (57%) звернулася у віддалені терміни (≥ 6 місяців) від початку захворювання. З 128 хворих у 67 (52%) за даними ЕМГ виявлено тяжкий ступінь компресійно-ішемічної невропатії середнього нерва в карпальному каналі однієї або обох кистей. 27 (18%) пацієнтів із різних причин не зверталися за медичною допомогою. 61 (41%) хворий був направлений або самостійно звернувся до ДУ "ІТО НАМН України" з невстановленим діагнозом КТС, із них 40 (66%) на попередніх етапах отримували лікування остеохондрозу шийного відділу хребта (ОХШВХ), 21 (34%) – іншої ортопедичної патології. Незважаючи на типову клінічну картину КТС та відсутність позитивної динаміки, 52% пацієнтів лікували ОХШВХ та інші захворювання понад 6 місяців. Згідно з анамнезом захворювання, жодному хворому для верифікації діагнозу не виконувалася електроміографія на попередніх етапах діагностики. 62 (41%) хворих

лікувалися консервативно з приводу КТС із короткотривалим покращенням або без позитивного ефекту, причому 65% – лікувалися 6 місяців та більше. Тільки 4 (6%) хворим на етапах лікування виконано параневральну блокаду з глюкокортикостероїдами. **Висновки.** У структурі діагностичних і тактичних помилок у хворих із КТС переважають випадки неправильно встановленого діагнозу та неефективного тривалого консервативного лікування. Відсутність єдиної системи клінічного менеджменту цієї патології (від поетапної клініко-інструментальної діагностики до послідовної схеми лікування) і, як наслідок, довготривала неефективна консервативна терапія призводять до поглиблення змін у нерві та погіршення прогнозу щодо ефективності відновлення функції надалі.

Ключові слова: карпальний тунельний синдром, синдром зап'ястного каналу, тунельна невралгія, серединний нерв, електроміографія.

Вступ

Поширеність тунельних невралгій серед захворювань периферичної нервової системи сягає 40% і серед них зап'ястковий, або карпальний, тунельний синдром (КТС) є найбільш розповсюдженим [1, 2]. КТС має вже понад столітню історію вивчення, з того часу як J. Paget вперше описав клінічні симптоми посттравматичної компресійно-ішемічної невралгії серединного нерва в карпальному каналі [3, 4].

Діагностика цієї патології, як правило, не викликає труднощів. Навіть в епоху високотехнологічного діагностичного обладнання анамнез захворювання та клінічні симптоми залишаються наріжним каменем діагностики КТС. Але для верифікації діагнозу широко використовують інструментальні методи дослідження, серед яких до "золотого стандарту" діагностики зараховують електроміографію [5, 6, 7].

Сьогодні в багатьох країнах світу розроблені клінічні рекомендації щодо діагностики та лікування КТС [8, 9, 10].

Комплексне використання даних анамнезу захворювання, клінічних симптомів, фізикального обстеження та електроміографії забезпечують найбільш точну діагностику КТС. Вибір методу лікування (хірургічного чи консервативного) визначається перш за все ступенем тяжкості КТС. Консервативне лікування, до якого зараховують іммобілізацію кисті (шиною, ортезом), приймання нестероїдних протизапальних препаратів, фізіотерапію та параневральні блокади з глюкокортикостероїдами (ГК), найбільш ефективно на ранніх стадіях КТС, тобто до виникнення значного сенсорно-моторного дефіциту. Серед консервативних заходів тільки іммобілізація кистьового суглоба та параневральні ін'єкції ГК мають вагому доказову базу щодо ефективності застосування у хворих з КТС (клінічні рекомендації Американської асоціації ортопедів-хірургів – AAOS) [9]. За відсутності позитивної динаміки від проведеного консервативного лікування рекомендується оперативне втручання – декомпресія серединного нерва шляхом релізу карпальної зв'язки.

Рання діагностика та диференційований вибір методу лікування залежно від ступеня тяжкості КТС є однією з важливих умов для повноцінного відновлення функції серединного нерва надалі.

Мета роботи – оцінка ефективності діагностики та лікування пацієнтів із КТС та визначення основних проблем клінічного менеджменту цієї патології.

Матеріали і методи

Проведено аналіз клініко-інструментального обстеження 150 пацієнтів, симптоми яких відповідали діагностичним клінічним критеріям КТС. Середній вік пацієнтів складав $57,1 \pm 11,9$ років. Серед хворих переважали жінки – 122 (81%) та пацієнти із двостороннім ураженням – 92 (61%). Усього обстежено 242 кінцівки.

Після ретельного збору анамнезу захворювання та життя хворих проводили дослідження неврологічного та ортопедичного статусу за стандартними схемами, з використанням специфічних провокаційних тестів: Фалена, Тінеля, Дюркана. Усі пацієнти заповнювали схему локалізації основних симптомів за J.N. Katz для визначення клінічного патерну КТС, який класифікують за 4 типами: класичним, ймовірним, можливим та нехарактерним [11].

Для визначення ступеня ймовірності наявності у пацієнта КТС використовували діагностичну шкалу CTS-6 [12], яка базується на даних клінічного обстеження і яку можна використовувати в режимі онлайн на сайті Американської асоціації ортопедів-хірургів одночасно з діаграмою порушень чутливості на кисті [13]. Показник понад 12 балів вказує на високу ймовірність (у межах 80-100%) наявності у хворого карпального тунельного синдрому (рис. 1).

Інтенсивність больового синдрому оцінювали за візуально-аналоговою шкалою (ВАШ). Стадію захворювання визначали за Ні-Об шкалою вираженості клінічних симптомів [14]: 0-ва стадія – симптомів немає, 1-ша стадія – наявність тільки нічних

парестезій, 2-га стадія – парастезії протягом доби, 3-я стадія – наявність об'єктивного сенсорного дефіциту, 4-та стадія – гіпотрофія та (або) зменшення сили м'язів тенара, 5-та стадія – атрофія м'язів та різке зменшення силових характеристик аж до паралічу.

CTS-6

Diagnostic Aide for Carpal Tunnel Syndrome

Check all applicable symptoms and physical exam result(s) to reveal probability of a CTS diagnosis

- Symptoms predominantly in median nerve innervated digits
- Nocturnal numbness
- Thenar atrophy and/or weakness
- Positive Phalen Test
- Positive Tinel Sign
- Loss of 2-point discrimination

Patient Score:

High Probability of CTS (80–100%)

Рис. 1. Приклад заповнення CTS-6 шкали на сайті Американської асоціації ортопедів-хірургів та визначення кількості балів

Для підтвердження діагнозу КТС, визначення рівня та ступеня тяжкості ушкодження серединного нерва 128 хворим виконано електроміографію (ЕМГ) за рекомендаціями та протоколом Американської асоціації електродіагностичної медицини [15]. За стандартними методиками виконували стимуляційну ЕМГ із дослідженням швидкості проведення збудження по руховим та чутливим волокнам серединного та ліктьового нерва з обох сторін, та за необхідності, голкову електроміографію м'язів.

Для оцінки ступеня тяжкості компресійно-ішемічної невропатії серединного нерва в карпальному каналі згідно зі змінами ЕМГ використовували класифікацію J.D. Bland: 0 – зміни відсутні, 1 – дуже легкий, 2 – легкий, 3 – середній, 4 – тяжкий, 5 – дуже тяжкий, 6 – надзвичайно тяжкий [16].

Усі обстежені хворі були розподілені на клінічні групи залежно від наявності попереднього лікування: 1-ша група – не зверталися за медичною допомогою, 2-га – не отримували лікування КТС, 3-я – отримували консервативне лікування КТС. При визначенні показника CTS-6, клінічної стадії та ступеня тяжкості КТС у хворих із двосторонньою патологією аналізували дані більш ураженої кінцівки.

Результати та їх обговорення

За нашими даними, переважали пацієнти з вторинною формою КТС – 114 (76%) пацієнтів. Тривалість захворювання коливалася від 1 до 396 місяців та в середньому складала $33,16 \pm 49,57$ місяці: 1-5 місяців – 64 (43%) випадки, 6-12 місяців – 27 (18%), ≥ 12 місяців – 59 (39%) випадків. Таким чином, більшість хворих (57%) зверталася у терміни, що перевищували 6 місяців від початку захворювання. Хворі зверталися в ДУ “ІТО НАМН України” за направленням неврологів, травматологів-ортопедів та інших спеціалістів вторинного рівня медичної допомоги або самостійно.

З 150 хворих клінічні прояви КТС були двосторонніми у 92 (184 випадків) та односторонніми у 58 хворих (58 випадків), що склало загальну кількість спостережень – 242. Основною скаргою всіх пацієнтів були суб'єктивні відчуття поколювання, “повзання мурашок”, оніміння пальців кисті в ділянці іннервації серединного нерва, принаймні двох із 1-3 пальців. Слід зазначити, що значна кількість хворих на початку опитування скаржилася на ураження всіх пальців та долоні, без чіткої локалізації порушень чутливості. І тільки при детальному зборі анамнезу та аналізі схем локалізації основних симптомів за J.N. Katz виявлено, що у 143 випадках (59%) область парестезій чітко відповідала зоні іннервації серединного нерва, а саме першому, другому та третьому пальцям, у 42 (17%) – першому, другому, третьому та четвертому пальцям. Об'єктивні сенсорні розлади (зниження больової та тактильної чутливості) були виявлені у 145 (60%) випадків. Одним із частих симптомів, який змушував хворих звернутися до лікаря, був біль у кисті (кистьовому суглобі, пальцях). Біль спостерігався у 204 (84%) випадків, мав переважно нейропатичний характер і яскраво характеризувався хворими як пекучий, нестерпний, такий, що стріляє. Слід відзначити, що парестезії та біль турбували пацієнтів більше вночі, що є характерним для КТС; порушували нічний сон, змушуючи прокидатися і шукати спосіб полегшення симптомів. Порушення чутливості зменшувалися щонайменше одним із факторів: зміна положення руки, розминання, самомасаж і струшування кисті та інші. Саме останній, характерний для КТС, симптом струшування кисті відзначали в 71% випадків. Серед вегетативних порушень найбільш значущим та частим було відчуття набряклості кисті, особливо вранці після нічного сну.

Рухові розлади були представлені скаргами на зниження сили кисті, які в більшості спостережень мали суб'єктивний характер. Об'єктивно зменшення сили м'язів, переважно тенара, були виявлені у 76 (31%) випадках, а гіпотрофія – в 50 (21%) випадків (рис. 2).

Серед провокаційних тестів найбільш чутливим виявився тест пальцевої компресії Дюркана, який

був позитивним у 69% випадків. Частота основних симптомів та даних фізикального обстеження серед пацієнтів загальної групи представлена в таблиці 1.

З усіх обстежених у 49 (33%) пацієнтів виявлено 1-2-гу, у 58 (39%) – 3-ю, у 43 (28%) – 4-5-ту стадію захворювання за шкалою вираженості клінічних симптомів.

Для підтвердження клінічного діагнозу та визначення ступеня тяжкості ушкодження серединного нерва 128 хворим із КТС було виконано електроміографію. Усього обстежено 204 кисти. У 67 (52%) пацієнтів виявлено тяжкий, дуже тяжкий та надзвичайно тяжкий ступінь (4-6-й ступінь за ЕМГ класифікацією) компресійно-ішемічної невропатії серединного нерва в карпальному каналі однієї або обох кистей з ознаками вираженого аксонального ураження сенсорних та моторних волокон.

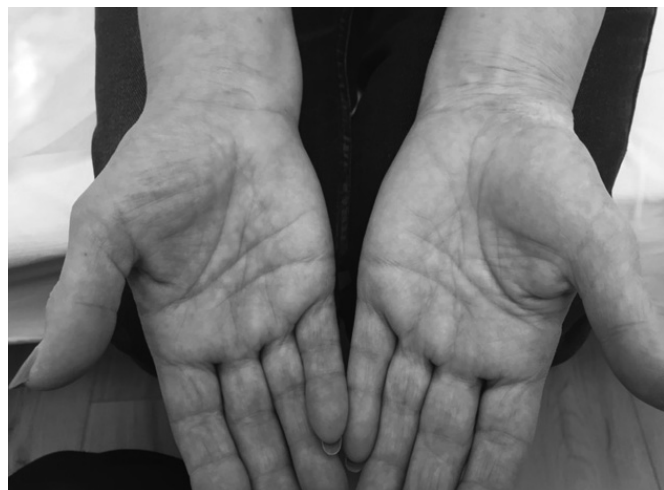

Рис. 2 Гіпотрофія м'язів тенара у хворої з тяжким ступенем компресійно-ішемічної невропатії нерва в карпальному каналі справа

Усі обстежені хворі були розподілені на клінічні групи залежно від наявності попереднього лікування: до першої увійшли хворі, які за різними причинами

не зверталися за медичною допомогою – 27 (18%); до другої зарахували пацієнтів, які були направлені або самостійно звернулися до ДУ “Інститут травматології та ортопедії НАМН України” з невстановленим діагнозом КТС та відповідно лікували іншу патологію – 61 (41%); до третьої – направлені з вірним діагнозом, лікувалися консервативно, але без позитивного ефекту – 62 (41%).

Аналіз анамнестичних даних хворих другої групи показав, що з 61 хворого 40 (66%) на попередніх етапах отримували лікування остеохондрозу шийного відділу хребта (ОХШВХ), 21 (34%) – іншої ортопедичної патології (артрозу променево-зап'ясткового суглоба, теносиновіту, тендініту та інших захворювань). Незважаючи на типову клінічну картину КТС та відсутність позитивної динаміки, 32 (52%) пацієнти лікували ОХШВХ та інші захворювання понад 6 місяців. Серед цих хворих 49 (80%) мали високу ймовірність наявності захворювання за діагностичною клінічною шкалою СТС-6. Переважну більшість хворих турбував періодичний біль у шийному відділі хребта або плечі, але біль не передував появі симптомів із боку кисті. На жаль, 42 (69%) хворих звернулися з 3-5-ю клінічною стадією захворювання, тобто мали вже сенсорний або сенсорно-моторний дефіцит при фізикальному обстеженні, 53 (87%) – турбував біль у кисті.

Згідно з анамнезом захворювання, жодному хворому не виконувалася електроміографія на попередніх етапах діагностики. Ультразвукове обстеження кистьового суглоба через наявність больового синдрому було проведено 14 (23%), але без дослідження стану серединного нерва в карпальному каналі.

Усі пацієнти третьої групи мали вірно встановлений діагноз КТС та лікувалися консервативно, отримуючи практично типову терапію: нестероїдні протизапальні препарати, вітаміни групи В, фізіотерапію. У більшості випадків ортез не призначався. Вираженість симптомів зменшувалася на короткий термін (до 1 місяця) або залишалася незмінною, але з часом наростала, причому 65% хворих лікувалися 6 місяців та більше.

Таблиця 1

Основні клінічні симптоми та дані фізикального обстеження хворих на КТС

Клінічні симптоми	Кількість, n (%)*	Дані фізикального обстеження	Кількість, n (%)
Нічні парестезії	96 (40%)	Слабкість м'язів тенара	76 (31%)
Добові парестезії	146 (60%)	Гіпотрофія м'язів тенара	50 (21%)
Парестезії 1-3 пальців	143 (59%)	Розлади чутливості	145 (60%)
Парестезії 1-4 пальців	42 (17%)	Зниження дискримінаційної чутливості	99 (41%)
Парестезії 1-5 пальців	36 (15%)	Вегетативні порушення	33 (14%)
Парестезії 1-2, 2-3, 2-4 пальців	21 (9%)	Симптом струшування кисті	171 (71%)
		Позитивний симптом Тінеля	136 (56%)
Біль у кисті	204 (84%)	Позитивний симптом Фалена	117 (48%)
Біль у кисті з іррадіацією в передпліччя та плече	79 (33%)	Позитивний симптом Дюркана	167 (69%)

Примітка: * - кількість та частота випадків із загальної кількості обстежених кистей

Тільки 4 (6%) хворим на етапах лікування виконано параневральну блокаду з глюкокортикостероїдами.

55 (89%) пацієнтів групи скаржилися на біль у кисті, з них половина – на дуже сильний біль (≥ 6 балів за ВАШ), який значно погіршував якість життя. На жаль, і в цій групі пацієнтів 41 (66%) хворий звернувся на 3-5-й стадії захворювання з наявністю виражених об'єктивних порушень чутливості та рухових порушень.

Таким чином, більшість хворих із КТС звернулася до нашого закладу у віддалені терміни (≥ 6 місяців) від початку захворювання. Переважали пацієнти зі значними моторними та (або) сенсорними розладами в області кисті, тобто з 3-5-ю стадією захворювання за шкалою вираженості клінічних симптомів. Понад половина обстежених мали ЕМГ ознаки тяжкого ступеня (4-6-й ступінь за ЕМГ класифікацією) компресійно-ішемічної невропатії серединного нерва в карпальному каналі однієї або обох кистей.

41% хворих був направлений або самостійно звернувся до нашого медичного закладу з невстановленим діагнозом КТС та відповідно на попередніх етапах отримували лікування іншої патології. Майже такий же відсоток пацієнтів із правильно встановленим діагнозом КТС отримували неефективну консервативну терапію КТС на попередньому амбулаторно-поліклінічному етапі вторинної медичної допомоги, причому 65% цих хворих лікувалися 6 місяців та більше. Таким чином, незважаючи на столітню історію вивчення КТС, значний прогрес у діагностиці та лікуванні цієї патології за останні десятиріччя, на сьогоднішній день залишається досить високий рівень діагностичних та тактичних помилок. Це означає, що проблема і зараз залишається актуальною та має міждисциплінарний характер, оскільки займаються цією патологією лікарі різних спеціальностей (неврологи, травматологи-ортопеди, нейрохірурги, пластичні хірурги та інші).

Висновки

1. У структурі діагностичних і тактичних помилок у хворих із карпальним тунельним синдромом переважають випадки неправильно встановленого первинного діагнозу та неефективного тривалого консервативного лікування.

2. Відсутність єдиної системи клінічного менеджменту КТС (від поетапної клініко-інструментальної діагностики до послідовної схеми лікування) і, як наслідок, довготривала неефективна консервативна терапія, призводить до поглиблення змін у нерві та погіршення прогнозу щодо ефективності відновлення функції надалі.

3. Виходячи з вищезазначеного, виникає необхідність розробки діагностично-лікувального алгоритму

цієї патології та міждисциплінарних консенсусних протоколів (клінічних настанов).

Конфлікт інтересів. Автори заявляють про відсутність конфлікту інтересів під час підготовки статті.

Література

1. Gouzou S. Carpal tunnel syndrome and other nerve entrapment syndromes / S. Gouzou, P. Liverneaux // Rev. Prat. – 2013. – № 63 (9). – P. 1258–1262.
2. The main tunnel syndromes / F. Lapierre, K. Buffenoir, J.P. Giot [et al.] // Neurochirurgie. – 2009. – № 55 (4-5). – P. 393–412. DOI: 10.1016/j.neuchi.2009.08.157.
3. A history of carpal tunnel syndrome / N.S. Wardle, N. Pourgiezis, N. Ashwood, G.I. Bain // Br. J. Hosp. Med. – 2008. – № 69 (5). – P. 254–259.
4. Карпальний тунельний синдром. Історія розвитку питання / Ю.Л. Чурка, В.І. Цимбалюк, В.М. Ольхов [та ін.] // Вісн. Вінницьк. нац. мед. ун-ту. – 2013. – № 17 (2). – P. 515–520.
5. Babaei-Ghazani A. The role of electrodiagnostic studies in carpal tunnel syndrome: beyond confirmation of diagnosis / A. Babaei-Ghazani, P. Roomizadeh // Orthopedics. – 2018. – № 41 (2). – P. 67. DOI: 10.3928/01477447-20180227-01.
6. Calvert GM. Prevalence and work-relatedness of carpal tunnel syndrome in the working population, United States, 2010 National Health Interview Survey / S.E. Luckhaupt, J.M. Dahlbamer, B.W. Ward [et al.] // Am. J. Ind. Med. – 2013. – № 56 (6). – P. 615–24. DOI: 10.1002/ajim.22048.
7. Witt J.C. Neurologic disorders masquerading as carpal tunnel syndrome: 12 cases of failed carpal tunnel release / J.C. Witt, J.C. Stevens // Mayo Clin. Proc. – 2000. – № 75 (4). – P. 409–413.
8. American Academy of Neurology Quality Standards Subcommittee. Practice parameter for carpal tunnel syndrome / Neurology. – 1993. – Vol. 43. – P. 2406–2409;
9. Management of carpal tunnel syndrome evidence-based clinical practice guideline [Electronic resource]. – Regime of access: https://www.aaos.org/uploadedFiles/PreProduction/Quality/Guidelines_and_Reviews/guidelines/CTS%20CPG_2.29.16.pdf.
10. Guideline “Diagnosis and treatment of carpal tunnel syndrome” / M.C. de Krom, J.J. van Croonenborg, G. Blaauw, R.J. Scholten [et al.] // Ned. Tijdschr. Geneesk. – 2008. – Vol. 152 (2). – P. 76–81.
11. Katz J.N. A self-administered hand diagram for the diagnosis of carpal tunnel syndrome / J.N. Katz, C.R. Stirrat // J. Hand Surg. – 1990. – Vol. 15 A. – P. 360–363.
12. Development and validation of diagnostic criteria for carpal tunnel syndrome / B. Grabam, G. Regehr, G. Naglie [et al.] // J. Hand Surg. Am. – 2006. – Vol. 31 (6). – P. 919–924.
13. CTS-6. Diagnostic Aide for Carpal Tunnel Syndrome [Electronic resource]. – Regime of access: <http://www.orthoguidelines.org/ctsdagnosis>.
14. A new clinical scale of carpal tunnel syndrome / F. Giannini, R. Cioni, M. Mondelli [et al.] // J. Hand Surg. (Br.). – 2002. – Vol. 25. – P. 445–450.
15. AAEM practice topic in electrodiagnostic medicine. Practice parameter for electrodiagnostic studies in carpal tunnel syndrome: summary statement // Muscle Nerve. – 2002. – Vol. 25. – P. 918–922.
16. Bland J.D. A neurophysiological grading scale for carpal tunnel syndrome / J.D. Bland // Muscle Nerve. – 2000. – Vol. 23 (8). – P. 1280–1283.

Problems of Diagnosis and Treatment of Carpal Tunnel Syndrome

Gayko O.G., Klymchuk L.I., Tymoshenko S.V.

SI "Institute of Traumatology and Orthopedics of NAMS of Ukraine", Kyiv

Summary. Relevance. The prevalence of tunnel neuropathies among diseases of the peripheral nervous system reaches 40%, with wrist or carpal tunnel syndrome (CTS) being the most common. **Objective:** to evaluate the effectiveness of diagnosis and treatment of patients with CTS and to identify the main problems of clinical management of this pathology. **Materials and Methods.** The article analyzes the clinical and electromyography data of 150 patients whose symptoms meet the diagnostic clinical criteria of CTS. The mean age of the patients was 57.1 ± 11.9 years. Female persons (122 patients, 81%) and patients with bilateral lesions (92 patients, 61%) prevailed. **Results.** The majority of patients – 86 (57%) – received long-term treatment (≥ 6 months) from the onset of the disease. According to electromyography data of 128 patients, 67 (52%) had a severe degree of compression-ischemic neuropathy of the median nerve in the carpal canal of one or both hands. 27 (18%) patients did not seek medical help for various reasons. 61 (41%) patients were referred or applied independently to SI "Institute of Traumatology and Orthopedics of NAMS of Ukraine" with an unspecified diagnosis of CTS, of which 40 (66%) were treated at the previous stages for osteochondrosis of the cervical spine, 21 (34%) – for another orthopedic pathology. Despite the typical clinical picture of CTS and the lack of positive dynamics, 52% of patients were treated for osteochondrosis of the cervical spine and other diseases for more than 6 months. According to the anamnesis of the disease not a single patient underwent electromyography at the previous stages of diagnosis. 62 (41%) were treated conservatively for CTS with short-term improvement or without a positive effect, with 65% of those being treated for 6 months or more. Only 4 (6%) patients underwent paraneural blockade with glucocorticosteroids during the previous treatment stages. **Conclusions.** In the structure of diagnostic and tactical errors in patients with CTS, the cases of incorrectly established diagnosis and ineffective long-term conservative treatment were dominated. The absence of a unified clinical management system for this pathology (from step-by-step clinical and instrumental diagnostics to consistent treatment regimen) and, as a result, prolonged ineffective conservative therapy, leads to a deepening of changes in the nerve and a worsening of the prognosis of the effectiveness of recovery of function in the future.

Key words: carpal tunnel syndrome, tunnel neuropathy, median nerve, electromyography.

Проблемы диагностики и лечения карпального туннельного синдрома

Гайко О.Г., Климчук Л.И., Тимошенко С.В.

ГУ "Институт травматологии и ортопедии НАМН Украины", г. Киев

Резюме. Актуальность. Распространенность туннельных невропатий среди заболеваний периферической нервной системы достигает 40%, и среди них запястный, или карпальный, туннельный синдром (КТС) является наиболее распространенным. **Цель исследования.** Оценка эффективности диагностики и лечения пациентов с КТС и определение основных проблем клинического менеджмента данной патологии. **Материалы и методы.** В статье проведен анализ клинических и электромиографических данных обследования 150 пациентов, симптомы которых соответствовали диагностическим клиническим критериям КТС. Средний возраст больных составлял $57,1 \pm 11,9$ лет. Преобладали лица женского пола – 122 (81%) и пациенты с двусторонним поражением 92 (61%). **Результаты.** Большинство больных 86 (57%) обратилось в отдаленные сроки (≥ 6 месяцев) от начала заболевания. Из 128 пациентов у 67 (52%) по данным ЭМГ выявлено тяжелую степень компрессионно-ишемической невропатии срединного нерва в карпальном канале одной или обеих кистей. 27 (18%) пациентов по разным причинам не обращались за медицинской помощью. 61 (41%) больной был направлен или обратился самостоятельно в ГУ "ИТО НАМН Украины" с неустановленным диагнозом КТС, из них 40 (66%) на предыдущих этапах получали лечение остеохондроза шейного отдела позвоночника (ОХШОП), 21 (34%) – другой ортопедической патологии. Несмотря на типичную клиническую картину КТС и отсутствие положительной динамики, 52% пациентов лечили ОХШОП и

другие заболевания более 6 месяцев. Согласно анамнезу заболевания, ни одному больному не выполнялась электромиография для верификации диагноза на предыдущих этапах диагностики. 62 (41%) проводилось лечение консервативно по поводу КТС с кратковременным улучшением или без положительного эффекта, причем из них 65% больных лечились 6 месяцев и больше. Только 4 (6%) больным на предыдущих этапах лечения выполнено параневральную блокаду с глюкокортикостероидами. **Выводы.** В структуре диагностических и тактических ошибок у пациентов с КТС преобладают случаи неправильно установленного диагноза и неэффективного длительного консервативного лечения. Отсутствие единой системы клинического менеджмента данной патологии (от поэтапной клинко-инструментальной диагностики до последовательной схемы лечения) и, как следствие, длительная неэффективная консервативная терапия, приводят к углублению изменений в нерве и ухудшению прогноза эффективности восстановления функции в дальнейшем.

Ключевые слова: карпальный туннельный синдром, синдром запястного канала, туннельная невропатия, срединный нерв, электромиография.

Для листування: Тимошенко Сергій Вікторович, к.м.н., науковий співробітник відділу мікрохірургії та реконструктивно-відновної хірургії верхньої кінцівки, ДУ “Інститут травматології та ортопедії НАМН України”, Бульварно-Кудрявська вул., 27, Київ, 01601, Україна. E-mail: sethm@ukr.net.

For correspondence: Tymoshenko Sergii V., PhD in Medicine, researcher, the Department of Microsurgery and Reconstructive Surgery of the Upper Extremity, SI “Institute of Traumatology and Orthopedics of NAMS of Ukraine”, 27 Bulvarno-Kudriavska St., Kyiv, 01601, Ukraine. E-mail: sethm@ukr.net.

УДК: [616.727.3-001-036.8]-047.44

DOI: 10.37647/0132-2486-2019-103-4-41-46

Порівняння ряду міжнародних оціночних шкал функції ліктьового суглоба

Страфун О.С.

ДУ “Інститут травматології та ортопедії НАМН України”, м. Київ

Резюме. Визначення найбільш оптимальних методів оцінювання результатів лікування травм області ліктьового суглоба є вкрай актуальним питанням. **Мета роботи.** Провести порівняння ефективності оцінки функції ліктя за кількома міжнародними шкалами. **Матеріали і методи.** Для аналізу ефективності систем оцінювання було відібрано 10 пацієнтів із наслідками травм ліктьового суглоба різного ступеня тяжкості. Пацієнти заповнювали відповіді на запитання 5 відібраних шкал оцінки та обстежувались до оперативного втручання і надалі в динаміці не менше ніж через 1 рік після проведеного оперативного втручання. **Результати.** Проводячи аналіз 10 пацієнтів із наслідками травм ліктьового суглоба за 5 системами оцінки функцій ліктьового суглоба, виявили, що різноманітні системи оцінки по-різному реагують на тяжкість травми та характер ушкодження. Оціночні шкали, що були обрані для аналізу, об'єднувалися за 2 параметрами – це: оцінка функцій ліктьового суглоба або верхньої кінцівки за руховими тестами та визначення вираженості больового синдрому у ліктьовому суглобі чи верхній кінцівці. Усі ж інші параметри могли суттєво відрізнятися в різних шкалах, зокрема лише у 3 оціночних системах аналізу

вався об'єм рухів у ліктьовому суглобі, а суб'єктивна оцінка впливу порушення функції ліктьового суглоба та верхньої кінцівки на соціальне життя пацієнта була лише в одній. З системи оцінювання давали не лише кількісну оцінку функції ліктьового суглоба в балах, але й якісну (відмінний, добрий, задовільний, незадовільний). Система оцінки MEPS є найбільш коректною, поміркованою і простою, яка містить не лише кількісні характеристики, але й якісні критерії оцінки результатів лікування, до того ж це одна з небагатьох систем, яка оцінює стабільність ліктьового суглоба. Це дозволяє нам пропонувати цю систему як базисну для оцінки результатів лікування хворих із наслідками травм області ліктьового суглоба. **Висновки.** При травмі ліктьового суглоба, що включає ушкодження нервових стовбурів, оцінку ефективності лікування слід проводити за системами Khalfayan та QuickDASH. При артроскопічних втручаннях на ліктьовому суглобі, особливо при хондроматозі, ефективною буде оцінка результатів лікування за шкалою Timmerman – Andrews Elbow Score (TAES).

Ключові слова: ліктьовий суглоб, система підрахунку результатів, шкала оцінки результатів, клінічна оцінка результатів лікування.

Вступ

Лікування травм області ліктьового суглоба залишається складною проблемою, незважаючи на успіхи сучасної травматології. Не менш серйозним питанням є лікування наслідків травм цієї локалізації. Тому особливо важливо визначити найбільш оптимальні (системи, в яких використовується комплексна оцінка функції ліктьового суглоба) методи оцінювання результатів лікування травм області ліктьового суглоба та запропонувати їх для широкого використання практикуючими ортопедами-травматологами [7, 9, 10].

Оцінка наслідків використовується в багатьох випадках, зокрема для вивчення прогресування захворювання, ефектів лікування та порівняння різних лікувальних методів. Часто з цією метою використовуються опитувальники і шкали оцінки. Принципово вони бувають двох типів: ті, що заповнюють лікарі на основі клінічних та функціональних вимірювань; та ті, що заповнюють пацієнти. Опитувальники можуть бути загальними або містити запитання стосовно конкретного патологічного стану. Як об'єктивні (клінічне обстеження), так і суб'єктивні (анкетування) критерії мають певну упередженість. Інтереси та пріоритети хірургів відрізняються, і навіть чисто клінічна оцінювальна система залежатиме від різних суджень про біль, об'єм рухів, силу, деформацію, стабільність та порушення функції. Часто різні блоки оціночної шкали між собою не пов'язані, оскільки різним аспектам функціональності ліктя надано різну вагу. Це виключає адекватне порівняння різних досліджень. Часто блоки оцінюють окремо, й узагальнені бали потім ранжують за категоріями [10].

Сьогодні у вітчизняній та зарубіжній літературі ми виявили 15 систем оцінок функції ліктьового суглоба: pASES-E, QuickDASH, Short musculoskeletal functional assessment (SMFA), Patient-rated elbow evaluation (PREE), Liverpool elbow score (LES), Mayo elbow performance system (MEPS), Broberg and Morrey rating system, The

Hospital for Special Surgery scoring system (HSS), Ewald scoring system, Khalfayan score, Flynn criteria, Neviaser criteria, Jupiter criteria, Oxford elbow score, Timmerman – Andrews score [7]. Проте частина з них не знайшла широкого застосування в ортопедо-травматологічній практиці. Аналізуючи літературу, ми відібрали 5 найбільш часто використовуваних систем оцінювання функції ліктьового суглоба. З них DASH, pASES-E – загальні та функціональні опитувальники, що заповнюються пацієнтами. Проте загальні опитувальники можуть недостатньо оцінювати симптоми та функцію конкретного суглоба; є довгими і містять питання, що не стосуються конкретної проблеми або втручання. Шкали Khalfayan, Timmerman – Andrews та MEPS є лікоть-специфічними і поєднують питання як для лікаря, так і для пацієнта.

Мета роботи – провести порівняння ефективності оцінки функції ліктя за кількома міжнародними шкалами.

Матеріали і методи

Для аналізу ефективності систем оцінювання відібрано 10 пацієнтів із наслідками травм ліктьового суглоба різного ступеня тяжкості, яким передбачалося подальше оперативне лікування. Пацієнти відповідали на запитання 5 відібраних шкал оцінки та обстежувались до оперативного втручання. Надалі усіх пацієнтів спостерігали в динаміці не менше 1 року після проведеного оперативного втручання, після чого вони повторно обстежувались за усіма 5 шкалами. У списку оціночні шкали представлені в алфавітному порядку.

1. *American Shoulder and Elbow Surgeons Elbow Questionnaire (pASES-E)* – опитувальник для пацієнта щодо ліктьового суглоба Американської асоціації хірургів плечового та ліктьового суглоба. Форма самооцінки пацієнта поділяється на два розділи: біль та функція. Перший розділ містить наочні аналогові

шкали (від 0 балів – відсутність болю до 10 балів – найгіршого можливого болю) для оцінки болю. Другий розділ містить питання, що стосуються функції правої і лівої руки. Відповіді оцінюються за чотирибальною порядковою шкалою, де 0 – неможливо зробити; 1 – дуже важко зробити; 2 – виконання викликає деякі складнощі; 3 – неважко зробити. Отримані в двох блоках бали в подальшому обраховуються за спеціальною формулою:

$$\text{rASES-E} = \text{сума балів блоку 1} + 16,6 \times \left(3 - \frac{\text{сума балів блоку 2}}{12} \right).$$

У результаті ми отримуємо бальну оцінку від 0 до 100 балів, причому чим вищий отриманий бал – тим гірший функціональний результат лікування пацієнта [4].

2. *Disability of Arm, Shoulder and Hand Questionnaire (QuickDASH)* – опитувальник порушення функції руки, плеча та кисті. Анкета з оцінки функціональних обмежень руки, плеча та кисті (DASH) [8] – це стандартизована анкета, яка оцінює ураження та обмеження активності, а також обмеження в дозвіллі та роботі пацієнта [3]. DASH складається з трьох розділів: перший модуль включає питання щодо симптомів та неспроможності виконати якесь побутове завдання верхньою кінцівкою (30 параметрів); другий та третій розділи необов'язкові. Необов'язкові модулі дають бали за участь у спорті чи грі на музичних інструментах (чотири параметри) та за виробничу діяльність (чотири параметри). QuickDASH [1] – це скорочена версія системи оцінки DASH. Вона складається з 11 параметрів для вимірювання фізичних функцій і симптомів у людей із будь-якими або множинними пошкодженнями опорно-рухового апарату верхньої кінцівки. Як і DASH, кожен елемент має 5 варіантів відповідей (1 – виконую завдання без труднощів; 2 – легкі труднощі; 3 – помірна складність; 4 – дуже важко виконати; 5 – неможливо виконати завдання). Сума відповідей дає оцінку, яка потім за спеціальною формулою трансформується для отримання балів QuickDASH.

$$\text{QuickDASH} = 25 \times \left(\frac{\text{сума балів відповідей}}{11} - 1 \right).$$

Бали коливаються між 0 (відсутність функціональних обмежень) і 100 (важка інвалідність/виражені функціональні обмеження). Отже, високий показник DASH свідчить про виражені функціональні обмеження.

3. *Шкала Khalfayan* [6] досліджує: больовий синдром, діапазон рухів у лікті, силу (включно з силою м'язів області ліктьового суглоба, що виконують згинання-розгинання та пронаційно-супінаційні рухи, а також м'язів – згиначів пальців та кисті шляхом оцінки сили кистьового захвату) та функціональну щоденну активність. Кожна категорія має максимально 25 балів. Пацієнтів опитують щодо наявності болю та рівня функціонування верхньої кінцівки в конкретних жит-

тевих ситуаціях. Відповіді на функціональні питання розподіляються наступним чином: завдання виконується з легкістю (1 бал), завдання виконується з незначними складнощами (0,75 балів), виконати складно (0,5 балів), можливо виконати лише з допомогою (0,25 балів), неможливо виконати (0 балів). Здійснюється оцінка у 12 ситуаціях: 1) використання задньої кишені в штанах; 2) піднятися зі стільця, опираючись на бильця; 3) гігієна промежини в туалеті; 4) чи може вимити протилежну пахвову западину; 5) їсти двома столовими приборами; 6) розчісувати волосся; 7) нести 4-8-кілограмовий вантаж із рукою опущеною вздовж тулуба; 8) одягатися; 9) тягнути (наприклад, двері); 10) кидати (наприклад, м'яч); 11) займатися звичайною роботою; 12) займатися звичним спортом. Максимальна оцінка функціонального блоку – 12. Оцінка обчислюється за формулою: (оцінка функціонального блоку розділена на 12) × 25. Максимальний бал, який можна отримати в кожному блоці, – 25.

Клінічне обстеження складається з визначення діапазону рухів ліктьового суглобу та силових характеристик, що вимірюються ручним динамометром.

Остаточний результат за шкалою Khalfayan знаходиться в межах між 0 і 100 балами. Результат між 90 і 100 балами вважається відмінним; між 80 і 89 балами – хорошим; між 70 і 79 балами – задовільним; незадовільним, якщо < 70 балів. Прийнятним результатом вважається відмінний або хороший результат лікування (оцінка 80-100), а решта – неприйнятний результат (оцінка < 80) [5].

4. *Mayo Elbow Performance Score (MEPS)* – шкала функції ліктьового суглоба клініки Mayo [9]. Одна з найбільш часто використовуваних систем оцінювання ліктя, що здійснюється лікарем. Цей індекс складається з чотирьох частин: біль (із максимальною оцінкою 45 балів); рухи в плече-ліктьовому суглобі (20 балів); стабільність (10 балів); і здатність виконувати 5 функціональних завдань (25 балів).

Біль оцінюється (суб'єктивно пацієнтом) як відсутній (45 балів); легкий (30 балів) – немає обмеження активності, періодичне використання знеболюючих засобів; середній (15 балів) – обмеження активності, регулярне використання анальгетиків; виражений/нестерпний (0 балів) – це постійний сильний біль, регулярне використання анальгетиків (аж до наркотичних). Об'єм згинально-розгинальних рухів у ліктьовому суглобі (оцінюється лікарем) отримує 5 балів, якщо він менше 50 градусів по дузі; 15 балів, якщо він в межах 50-100 градусів по дузі; і 20 балів, якщо він більше 100 градусів по дузі. Стабільність суглоба (оцінюється лікарем): стабільний (10 балів); невелика нестабільність, яку можна виявити клінічно (5 балів); виражена нестабільність ліктьового суглоба (0 балів). Функціональна оцінка (суб'єктивно пацієнтом) визначається на основі здатності пацієнта до нормальної повсякденної життєдіяльності. В опитувальнику поставлено 5 запитань:

чи може пацієнт розчесати волосся і зробити зачіску травмованою рукою; може їсти травмованою рукою або двома столовими предметами; може виконувати гігієнічні процедури (в туалеті) травмованою рукою; може одягнути сорочку і застібнути верхній гудзик; може одягнути взуття і зав'язати шнурки.

Загальний бал коливається від 5 до 100 балів, більш високі показники вказують на краще функціонування ліктьового суглоба. Якщо загальний бал між 90 і 100 балами – відмінний результат, від 75 до 89 балів – хороший; від 60 до 74 балів – задовільний, менше ніж 60 балів – незадовільний [2].

5. Шкала *Timmerman – Andrews Elbow Score (TAES)* [11] має блок опитувальник для пацієнта та блок об'єктивного обстеження, яке проводить лікар. Опитувальник пацієнта містить 4 запитання: наявність та інтенсивність болювого синдрому, наявність та інтенсивність набряку ліктя, наявність та періодичність заклинювання (больових блоків) ліктьового суглоба та оцінку порушення функціональної активності. Кожне питання має максимально 25 балів. Об'єктивна оцінка лікарем передбачає визначення діапазону рухів у лікті (включаючи згинання-розгинання (50 балів), пронаційно-супінаційні рухи (25 балів) та наявність згинальної контрактури в ліктьовому суглобі (25 балів)).

Остаточний результат за шкалою *Timmerman – Andrews Elbow Score* підраховується шляхом підсумовування усіх балів і перебуває в межах між 0 і 200 балами, причому чим більше балів – тим кращий функціональний результат лікування. Відмінним результатом лікування вважається, якщо пацієнт набирає 180-200 балів, хорошим при 160-179 балах, задовільний 120-159 балів, незадовільний <120 балів [11].

Результати та їх обговорення

Оціночні шкали, що вибрані для аналізу, об'єднувалися за двома параметрами це: а) оцінка функції ліктьового суглоба або верхньої кінцівки

за руховими тестами; б) визначення вираженості болювого синдрому у ліктьовому суглобі чи верхній кінцівці. Усі ж інші параметри могли суттєво відрізнятися в різних шкалах, зокрема лише у трьох оціночних системах аналізувався об'єм рухів у ліктьовому суглобі, а суб'єктивна оцінка впливу порушення функції ліктьового суглобу та верхньої кінцівки на соціальне життя пацієнта була лише у одній. Три системи оцінювання давали не лише кількісну оцінку функції ліктьового суглоба в балах, але й якісну оцінку (відмінний, хороший, задовільний, незадовільний). Особливості параметрів різних оціночних шкал наведені в табл. 1.

Проводячи аналіз 10 пацієнтів із наслідками травм ліктьового суглобу за 5 вищевказаним системам оцінки функції ліктьового суглоба (табл. 2), звернули увагу на те, що різноманітні системи оцінки по-різному реагують на тяжкість травми та характер ушкодження. Найкраще зарекомендували себе системи MEPS, TAES, Khalfayan.

Слід зазначити, що в кожній системі оцінювання є певна спеціалізація та нозологічна направленість. Зокрема, система TAES була розроблена для оцінки якості артроскопічного лікування патології ліктьового суглоба, зокрема найбільш поширеної – хондроматозу. Тому лише в цій системі є запитання про заклинювання (больові блоки) ліктьового суглоба та набряк суглоба, що часто виникає після заклинювання вільного кістково-хрящового тіла між ліктьовою/променевою та плечовою кістками.

Система оцінки MEPS – єдина містить запитання щодо стабільності ліктьового суглоба, тобто дозволяє оцінити ушкодження зв'язкового апарату ліктьового суглоба та/або опосередковано – наявність значних кісткових дефектів кісток. Це особливо важливо для хворих після проведеного ендопротезування ліктьового суглоба, у яких може розвинути асептична нестабільність компонентів ендопротеза.

В оціночній системі Khalfayan є група питань, що присвячені оцінці силових характеристик м'язів об-

Таблиця 1

Особливості різних оціночних шкал ліктьового суглоба

Шкала \ Параметр	Шкала розроблена лише для ліктьового суглоба	Оцінка болювого синдрому	Оцінка функціонального стану ліктя	Оцінка об'єму рухів у ліктьовому суглобі	Оцінка стабільності ліктя	Оцінка сили м'язів області ліктя	Оцінка заклинювання (больових блоків ліктя)	Оцінка психологічного стану пацієнта	Ким заповнюється опитувальник
pASES-E	+	+	+	-	-	-	-	-	X
QuickDASH	- (в/к)	+	+	-	-	-	-	+	X
Khalfayan	+	+	+	+	-	+	-	-	X+Л
MEPS	+	+	+	+	+	-	-	-	X+Л
TAES	+	+	+	+	-	-	+	-	X+Л

Примітка: в/к – верхня кінцівка, X – хворий, Л – лікар

Таблиця 2

Кінцевий результат у балах оцінки функціонального стану ліктьового суглоба за п'ятьма шкалами до та після оперативного втручання, а також приріст функції

Пацієнт	Шкала	rASES-E (від 0 до 100, більше – гірше)			QuickDASH (від 0 до 100, більше – гірше)			Khalfayan (від 0 до 100, більше – краще)		
		до опер.	після опер.	різниця	до опер.	після опер.	різниця	до опер.	після опер.	різниця
1		41	12	-29	50	16	-34	65	91	26
2		81	34	-47	79,5	36,4	-43,1	53	73	20
3		43	25	-18	47,7	20,5	-27,2	71,5	86	14,5
4		41	5	-36	29,5	6,8	-22,7	68,5	95	26,5
5		72,5	48,5	-24	90,9	54,5	-36,4	36	61	25
6		39	22	-17	47	26	-21	68	75	7
7		42	13	-29	51	14	-37	62	84	22
8		47	11	-36	68,2	11,4	-56,8	60	91	31
9		41	15	-26	45,5	13,6	-31,9	71	91	20
10		24	9,5	-14,5	45,5	18,2	-27,3	79	93	14
Пацієнт	Шкала	MEPS (від 0 до 100, більше – краще)			TAES (від 0 до 200, більше – краще)					
		до опер.	після опер.	різниця	до опер.	після опер.	різниця			
1		55	85	30	75	170	95			
2		30	70	40	90	155	65			
3		50	80	30	110	160	50			
4		70	100	30	115	195	80			
5		25	55	30	50	95	45			
6		60	80	20	85	160	75			
7		50	85	35	65	170	105			
8		50	80	30	95	170	75			
9		55	85	30	105	170	65			
10		85	100	15	95	180	85			

ласті ліктьового суглоба та кисті, що дозволяє провести супутню оцінку функціональної гіпотрофії знерухомлених м'язів чи атрофію денервованих м'язів. Оскільки ліктьовий нерв відповідає за іннервацію більшості власних м'язів кисті, його ушкодження або компресійно-ішемічна нейропатія вплине на силу кистьового захвату, що також позначиться на функціональному результаті лікування і буде відображено при використанні шкали Khalfayan.

Система оцінки QuickDASH – єдина, яка ставить питання про те, наскільки ушкодження верхньої кінцівки (а в нашому дослідженні – зокрема ліктьового суглоба) впливає на соціальне життя пацієнта.

Під час аналізу відсотків зміни функції ліктьового суглоба після оперативного втручання звертає на себе увагу те, що найбільший відсоток приросту ми спостерігаємо за системою TAES, а найменший – у rASES-E. Стабільно середні результати щодо відсотку функціонального приросту демонструє система MEPS, що свідчить про її збалансованість.

Таким чином, на нашу думку, найбільш коректною, поміркованою і простою системою оцінки є система

MEPS, яка продемонструвала усі ці властивості у нашому дослідженні. Окрім того, ця система містить не лише кількісні характеристики, але й якісні критерії оцінки результатів лікування. До того ж це одна з небагатьох систем, яка оцінює стабільність ліктьового суглоба. Усе це дозволяє нам пропонувати цю систему як базисну для оцінки результатів лікування хворих із наслідками травм області ліктьового суглоба.

Розглядаючи інші системи, слід звернути увагу на систему QuickDASH, яка описує порушення функції ліктьового суглоба в контексті втрати відсотків функції верхньої кінцівки. Система оцінки QuickDASH – одна з найбільш вживаних систем оцінки у світі, що широко застосовується при оцінці результатів лікування пацієнтів із найрізноманітнішими захворюваннями, патологічними станами та травмами верхньої кінцівки. Особливо це важливо при травмі або компресійно-ішемічній нейропатії ліктьового нерва на рівні ліктьового суглоба, що призводить до радикального зниження функції усєї верхньої кінцівки, в першу чергу кисті, та до різкого зниження реабілітаційного потенціалу у таких хворих. Ці зміни система

QuickDASH реєструє і дозволяє прогнозувати тяжкість лікування даного ушкодження. Всі вище перераховані можливості стосуються також і системи Khalfayan, однак вона базується не лише на опитувальнику пацієнта, але й на об'єктивних даних, які фіксує лікар, і потребує більше часу для заповнення.

Достатньо цікавою є оціночна система TAES, яка дозволяє зупинитися на детальному аналізі внутрішньосуглобових змін і буде цікава переважно для хірургів, що проводять артроскопічні втручання на ліктьовому суглобі.

Висновки

У результаті аналізу 5 основних оціночних шкал оцінки функції ліктьового суглоба найбільш простою, збалансованою та комплексною виявилася шкала Mayo Elbow Performance Score (MEPS), тому саме її доцільно застосовувати для загальної оцінки результатів лікування патології ліктьового суглоба.

При травмі ліктьового суглоба, що залучає ушкодження нервових стовбурів, оцінку ефективності лікування слід проводити за системами Khalfayan та QuickDASH.

При артроскопічних втручаннях на ліктьовому суглобі, особливо при хондроматозі, ефективною буде оцінка результатів лікування за шкалою Timmerman – Andrews Elbow Score (TAES).

Конфлікт інтересів. Автор заявляє про відсутність конфлікту інтересів під час підготовки статті.

Література

1. Beaton D.E.. Development of the Quick-DASH: comparison of three item-reduction approaches / D.E. Beaton, J.G. Wright, J.N. Katz // J. Bone Joint Surg. Am. – 2005. – Vol. 87. – P. 1038–1046.
2. Pain dominates measurements of elbow function and health status / J.N. Doornberg, D. Ring, L.M. Fabian [et al.] // J. Bone Joint Surg. Am. – 2005. – Vol. 87. – P. 1725–1731.
3. Disabilities of the arm, shoulder and hand (DASH) questionnaire: determining functional activity profiles in patients with upper extremity disorders / A. Jester, A. Harth, G. Wind [et al.] // J. Hand Surg. – 2005. – № 30B. – P. 23–28.
4. The American Shoulder and Elbow Surgeons Elbow Questionnaire: cross-cultural adaptation into German and evaluation of its psychometric properties / M. John, F. Angst, F. Awiszus [et al.] // J. Hand Ther. – 2010. – Vol. 23 (3). – P. 301–313.
5. Functional outcomes of 'floating elbow' injuries in adult patients / Y. Kazubiko, I. Moritoshi, K. Akimasa [et al.] // J. Orthop. Trauma. – 1998. – Vol. 12. – P. 284–290.
6. Khalfayan E.E. Mason type II radial head fractures: operative versus non-operative treatment / E.E. Khalfayan, R.W. Culp, H. Alexander // J. Orthop. Trauma. – 1992. – Vol. 6. – P. 283–289.
7. Rating systems for evaluation of the elbow / U.G. Longo, F. Franceschi, M. Loppini [et al.] // Br. Med. Bull. – 2008. – Vol. 87. – P. 131–161.
8. MacDermid J.C. Examination of the elbow: linking diagnosis, prognosis, and outcomes as a framework for maximizing therapy interventions / J.C. MacDermid, S.L. Michlovitz // J. Hand Ther. – 2006. – Vol. 19. – P. 82–97.
9. Morrey B.F. The Elbow and Its Disorders / B.F. Morrey. – Saunders Elsevier, 2009. – 4th ed. – 1232 p.
10. Development and validation of an elbow score / P. Sathyaamoorthy, G.J. Kemp, A. Rawal [et al.] // Rheumatology (Oxford). – 2004. – Vol. 43 (11). – P. 1434–1440.
11. Timmerman L.A. Arthroscopic treatment of posttraumatic elbow pain and stiffness / L.A. Timmerman, J.R. Andrews // Am. J. Sports Med. – 1994. – Vol. 22 (2). – P. 230–235.

Comparison of Some International Elbow Joint Assessment Scales

Strafun O.S.

SI "Institute of Traumatology and Orthopedics of NAMS of Ukraine", Kyiv

Summary. Determining the most optimal methods for evaluating the results of treatment of the elbow joint injuries is an extremely actual issue. **Objective:** to compare the effectiveness of evaluating elbow function according to several international scales. **Materials and Methods.** For the analysis of the effectiveness of the evaluation systems, 10 patients with consequences of elbow joint injuries of different severity were selected. The patients completed the answers to questions from 5 selected assessment scales and were examined before surgery and subsequently at least one year after the surgery. **Results.** Analyzing 10 patients with consequences of elbow joint injuries on 5 systems of assessment the function of the elbow joint, we found that different assessment systems respond differently to the severity and type of the injury. The assessment scales selected for analysis were similar in two parameters: assessment of the function of the elbow or upper extremity by functional tests and determination of the severity of pain in the elbow or upper extremity. All other parameters differ significantly in different scales. Namely, only three systems evaluated the range of movements in the elbow joint, and the subjective assessment of the influence of the disorder on the function of the elbow and upper extremity on the social life of the patient was only in one. Three rating systems provided not only a quantitative assessment of the function of the elbow joint in points, but also a qualitative assessment (excellent, good, satisfactory, unsatisfactory). The Mayo Elbow Performance Score (MEPS) assessment system is the most accurate, reasonable and simple assessment system that combines not only quantitative

characteristics but also qualitative evaluation criteria for treatment outcomes, and it is also one of the few systems that can assess the stability of the elbow joint. This allows us to offer this system as a basic one for evaluating the treatment results in patients with consequences of the elbow joint injuries. **Conclusions.** In the case of an elbow injury involving nerve damages, the evaluation of treatment efficacy should be performed using Khalfayan and QuickDASH systems. After arthroscopic interventions on the elbow joint, especially in cases of chondromatosis, the evaluation of treatment results with the Timmerman – Andrews Elbow Score (TAES) will be effective.

Key words: elbow joint, assessment system, scale for assessing results, clinical evaluation of treatment outcomes.

Сравнение ряда международных оценочных шкал функции локтевого сустава

Страфун А.С.

ГУ "Институт травматологии и ортопедии НАМН Украины", г. Киев

Резюме. Определение наиболее оптимальных методов оценки результатов лечения травм области локтевого сустава является крайне актуальным вопросом. **Цель работы.** Провести сравнение эффективности оценки функции локтя по нескольким международным шкалам. **Материалы и методы.** Для анализа эффективности систем оценки были отобраны 10 пациентов с последствиями травм локтевого сустава различной степени тяжести. Пациенты заполняли ответы на вопросы 5 отобранных шкал оценки и обследовались до оперативного вмешательства и в дальнейшем в динамике не менее чем через 1 год после проведенного оперативного вмешательства. **Результаты.** Проводя анализ 10 пациентов с последствиями травм локтевого сустава по 5 системам оценки функции локтевого сустава, обнаружили, что различные системы оценки по-разному реагируют на тяжесть травмы и характер повреждения. Оценочные шкалы, выбранные для анализа, объединялись по 2 параметрам – это: оценка функции локтевого сустава или верхней конечности с двигательными тестами и определение выраженности болевого синдрома в локтевом суставе или верхней конечности. Все остальные параметры могли существенно отличаться в разных шкалах, в частности только в 3 оценочных системах анализировался объем движений в локтевом суставе, а субъективная оценка влияния нарушения функции локтевого сустава и верхней конечности на социальную жизнь пациента была только в одной. 3 системы оценки давали не только количественную оценку функции локтевого сустава в баллах но и качественную (отличный, хороший, удовлетворительный, неудовлетворительный). Система оценки MEPS является наиболее корректной, умеренной и простой, содержит не только количественные характеристики, но и качественные критерии оценки результатов лечения, к тому же это одна из немногих систем, оценивающих стабильность локтевого сустава. Это позволяет нам предлагать эту систему как базовую для оценки результатов лечения больных с последствиями травм области локтевого сустава. **Выводы.** При травме локтевого сустава, включающей повреждения нервных стволов, оценку эффективности лечения следует проводить по системам Khalfayan и QuickDASH. При артроскопических вмешательствах на локтевом суставе, особенно при хондроматозе, эффективной будет оценка результатов лечения по шкале Timmerman – Andrews Elbow Score (TAES).

Ключевые слова: локтевой сустав, система подсчета результатов, шкала оценки результатов, клиническая оценка результатов лечения.

Для листування: Страфун Олександр Сергійович, к.м.н., старший науковий співробітник відділу мікрохірургії та реконструктивно-відновної хірургії верхньої кінцівки, ДУ "Інститут травматології та ортопедії НАМН України", Бульварно-Кудрявська вул., 27, Київ, 01601, Україна. E-mail: o_strafun@ukr.net.

For correspondence: Strafun Oleksandr S., Ph.D. in Medicine, senior researcher, the Department of Microsurgery and Reconstructive Surgery of the Upper Extremity, SI "Institute of Traumatology and Orthopedics of NAMS of Ukraine", 27 Bulvarno-Kudriavska St., Kyiv, 01601, Ukraine. E-mail: o_strafun@ukr.net.

Особливості клінічної діагностики та можливості магнітно-резонансної томографії при пігментному віллонодулярному синовіті (теносиновіальній гігантоклітинній пухлині) колінного суглоба

Костогриз Ю.О.¹, Костогриз О.А.¹, Літинська Ю.М.²

¹ДУ "Інститут травматології та ортопедії НАМН України", м. Київ

²Діагностичний центр "Медекс", м. Київ

Резюме. Пігментний віллонодулярний синовіт (ПВНС) є представником сімейства рідкісних псевдопухлинних проліферативних та запальних захворювань суглобів. Він є досить рідкісною доброякісною патологією, як правило, одного суглоба, вражає синовіальну оболонку суглоба, синовіальні бурси та піхви сухожилків, не має патогномонічних симптомів. У літературі дане захворювання часто зустрічається також як теносиновіальна гігантоклітинна пухлина (ТСГКП). У даній статті розглядаються особливості діагностики та цінність результатів магнітно-резонансної томографії (МРТ) у хворих на пігментний віллонодулярний синовіт колінного суглоба (ПВНС КС / ТСГКП). **Актуальність.** Труднощі виявлення цього захворювання призводять до пізньої діагностики, внаслідок чого своєчасне хірургічне лікування впродовж перших місяців від моменту виявлення та проявів перших ознак ПВНС здійснюється лише у невеликій кількості пацієнтів. Своєчасно не діагностований пігментний віллонодулярний синовіт колінного суглоба в подальшому має здатність до прогресування, поширення процесу з синовіальної оболонки за межі капсули. Невірні та несвоєчасна діагностика призводить до неправильної тактики щодо вибору консервативного чи оперативного лікування. Як наслідок – втрата функції суглоба, розвиток вторинного остеоартрозу та інвалідизації. **Мета дослідження.** Удосконалити діагностику пігментного віллонодулярного синовіта колінного суглоба шляхом застосування паралелей інвазивного (артроскопічного) та неінвазивного (магнітно-резонансної томографії) методів дослідження залежно від стадії захворювання. **Матеріали і методи.** В основу дослідження покладено аналіз лікування 52 хворих із патогістологічно верифікованим діагнозом "пігментний віллонодулярний синовіт (теносиновіальна гігантоклітинна пухлина) колінного суглоба", які лікувались у період із 2010 по 2019 рік. **Результати та їх обговорення.** Було встановлено, що чутливість МРТ дослідження при діагностиці ПВНС колінного суглоба становить 91%, зі специфічністю 79% та точністю 87%. Виявлено пряму залежність рівня точності результатів МРТ від клінічної стадії перебігу ПВНС. **Висновки.** Чим більше виражені прояви пігментного віллонодулярного синовіту (II та III стадії захворювання), тим більш значні зміни в суглобі, тому чутливість, точність та специфічність даних МРТ будуть вищими.

Ключові слова: пігментний віллонодулярний синовіт, теносиновіальна гігантоклітинна пухлина, артроскопія, магнітно-резонансна томографія, колінний суглоб, точність, специфічність, чутливість.

Вступ

Колінний суглоб за частотою ушкодження та складністю діагностично-лікувального процесу посідає одне з перших місць у травматології та ортопедії [5]. Це обумовлено багатьма чинниками, зокрема, популяризацією заняттями спортом серед населення. За даними різних авторів, ушкодження колінного суглоба становлять від 5 до 7% усіх травм

опорно-рухового апарату [1, 2]. Окрім травм кісткових структур колінного суглоба, ушкоджується капсульно-зв'язковий апарат, синовіальна оболонка. Особливу складність щодо діагностики та лікування становлять синовіти колінного суглоба. Серед них зустрічаються синовіти, які спричинені досить рідкісними і тяжкими захворюваннями, такими як ревматоїдний артрит, пігментний віллонодулярний синовіт (теносиновіальна гігантоклітинна пухлина),

анкілозуючий спондиліт, реактивний артрит тощо. На сьогодні патологія синовіальної оболонки, зокрема пігментний віллонодулярний синовіт (ПВНС), є актуальною та недостатньо вивченою [4, 7].

Труднощі виявлення цього захворювання призводять до пізньої діагностики, внаслідок чого своєчасне хірургічне лікування впродовж перших місяців від моменту виявлення та проявів перших ознак ПВНС здійснюється лише у невеликій кількості пацієнтів [3, 4, 7]. Своєчасно не діагностований пігментний віллонодулярний синовіт колінного суглоба в подальшому має здатність до прогресування, поширення процесу з синовіальної оболонки за межі капсули. Невірна та несвоєчасна діагностика призводить до неправильної тактики щодо вибору консервативного чи оперативного лікування. Надалі це стає причиною виникнення контрактури суглоба та деструкції всіх структур, що його утворюють. Як наслідок – втрата функції суглоба, розвиток вторинного остеоартрозу та інвалідизація.

Магнітно-резонансна томографія (МРТ) забезпечує кращу візуалізацію м'яких тканин, дозволяє більш якісно і чітко визначити всі елементи колінного суглоба, що важко зробити при застосуванні інших методів променевої і непроменевої діагностики [4, 7], але діагностична інформативність цього методу залишається недостатньо вивченою.

Мета – вдосконалити діагностику при пігментному віллонодулярному синовіті колінного суглоба шляхом застосування паралелей інвазивного (артроскопічного) та неінвазивного (магнітно-резонансної томографії) методів дослідження залежно від стадії захворювання.

Матеріали і методи

Нами на базі “Відділу захворювань суглобів у дорослих” ДУ ІТО НАМН України було в період 2010-2019 рр. обстежено та проліковано 52 хворих із патогістологічно верифікованим діагнозом “пігментний віллонодулярний синовіт (теносиновіальна гігантоклітинна пухлина) колінного суглоба”. Наймолодшому пацієнту було 6 років, найстаршому – 80. Середній вік пацієнтів становив 31 рік. Дифузна форма захворювання була у 31 пацієнта, локальна – у 21. Серед пацієнтів, що перебували під спостереженням, дана патологія зустрічалась у 21 випадку в осіб чоловічої статі та в 31 випадку – жіночої. ПВНС лівого колінного суглоба виявлявся нами у 31 хворого, правого – у 21.

Клінічна картина дифузного пігментного віллонодулярного синовіту (ДПВНС) на момент обстеження проявлялась скаргами на біль, набряк, обмеження рухів, у поодиноких випадках відчуттям нестійкості та наявністю деформації кінцівки на рівні колінного

суглоба. У той же час клінічна картина локального пігментного віллонодулярного синовіту (ЛПВНС) на час огляду пацієнта при зверненні у відділення виявлялась скаргами на біль, незначне обмеження рухів, дискомфорт, відчуттям стороннього тіла та механічною блокадою, а в поодиноких випадках додавались скарги на набряк суглоба. Більшість пацієнтів уже проходила той чи інший вид консервативного та оперативного лікування в інших медичних установах, тому інтервал “перші прояви” – “звернення до ІТО” становив у середньому 1 рік. За наявності обмеження рухів понад 4 місяці у таких пацієнтів розвивалась контрактура колінного суглоба. Причина її виникнення у випадках із ДПВНС була пов'язана з наявністю в порожнині суглоба значної проліферації синовіальної оболонки та синовіальної рідини, а у випадках із ЛПВНС – із потраплянням вузлуватих утворень у міжсуглобові поверхні, що створювало механічні перешкоди – блоки суглоба, імпіджмент. При проведенні клінічних тестів у пацієнтів із дифузною формою захворювання були позитивними класичні для синовітів симптоми. При локальній формі – при пальпації визначалось вузлувате утворення, локальний біль та деякі симптоми, що й при ушкодженні менісків.

Усім пацієнтам виконували рентгенологічне, магнітно-резонансне та артроскопічне дослідження.

З метою оцінки ефективності МРТ для діагностики пігментного віллонодулярного синовіту колінного суглоба були розраховані стандартні показники інформативності діагностичних тестів. Спершу визначили дійсно позитивні результати (ДПР) (патологія, яка виявлена при обстеженні, співпала з такою при артроскопії), дійсно негативні результати (ДНР) (патологія не виявлена при обстеженні і не виявлена при артроскопії), хибно позитивні (ХПР) (патологія, виявлена при обстеженні, але не виявлена при артроскопії) та хибно негативні (ХНР) (патологія, не виявлена при обстеженні, але виявлена при артроскопії). На основі отриманих результатів розраховані чутливість, специфічність, точність тесту, прогностична цінність негативного тесту, прогностична цінність позитивного тесту. Для статистичної обробки використовувався пакет програм Microsoft Excel-2010.

Результати та їх обговорення

Як відомо, етіологія і патогенез ПВНС залишаються до кінця не відомими та не вивченими. Але серед ймовірних провокуючих факторів, які передували виникненню захворювання, зі слів хворих, були перенавантаження – у 18 осіб (35%), травма суглоба – у 13 (25%), пряма травма – у 7 (13%) та невідомі причини – у 14 (27%) (рис. 1).

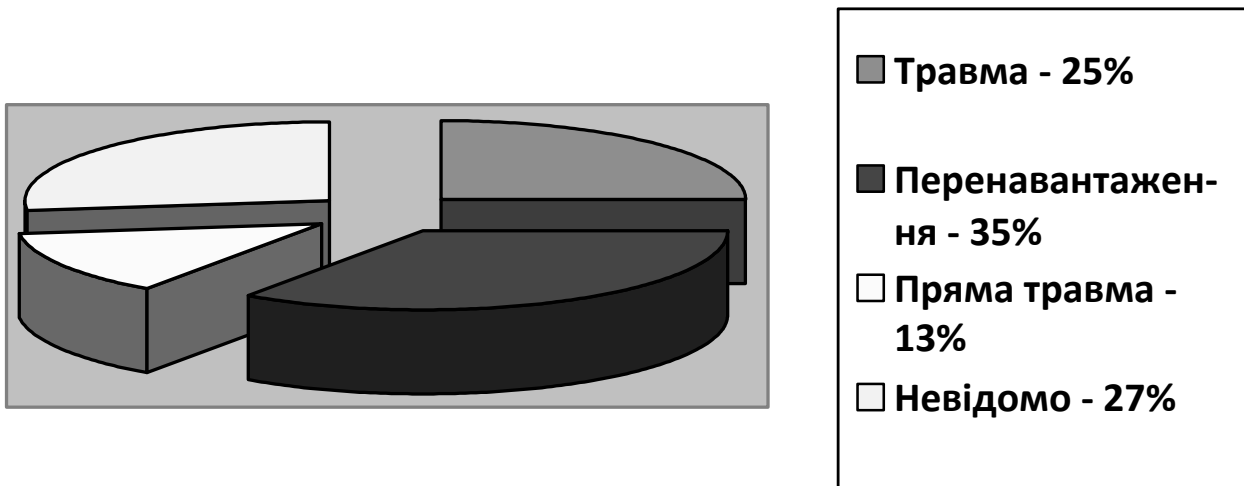


Рис. 1. Розподіл хворих за ймовірними пусковими причинами виникнення захворювання

При надходженні всі хворі скаржились на біль у суглобі, у 32 хворих був набряк суглоба. Обмеження рухів спостерігалось у 43 обстежених нами хворих, обсяг активних та пасивних рухів у суглобі порівнювали з умовно здоровим колінним суглобом із протилежного боку. Відчували дискомфорт у суглобі, особливо при рухах та спробах фізичного навантаження 28 пацієнтів. Серед обстежених було також 2 хворих із відчуттям нестійкості в суглобі та 5 хворих із наявною деформацією нижньої кінцівки

за рахунок змін у колінному суглобі. Слід зазначити, що у більшості обстежених нами пацієнтів (у 52) мало місце поєднання вище згаданих скарг і проявів (табл. 1, рис. 2).

При цьому розподіл пацієнтів за стадіями захворювання, залежно від ступеня морфологічних змін у колінному суглобі, спричинених ПВНС, представлений на рис. 3 та 4.

Як бачимо з рис. 3 та 4, кількість пацієнтів із I стадією перебігу захворювання більше серед паці-

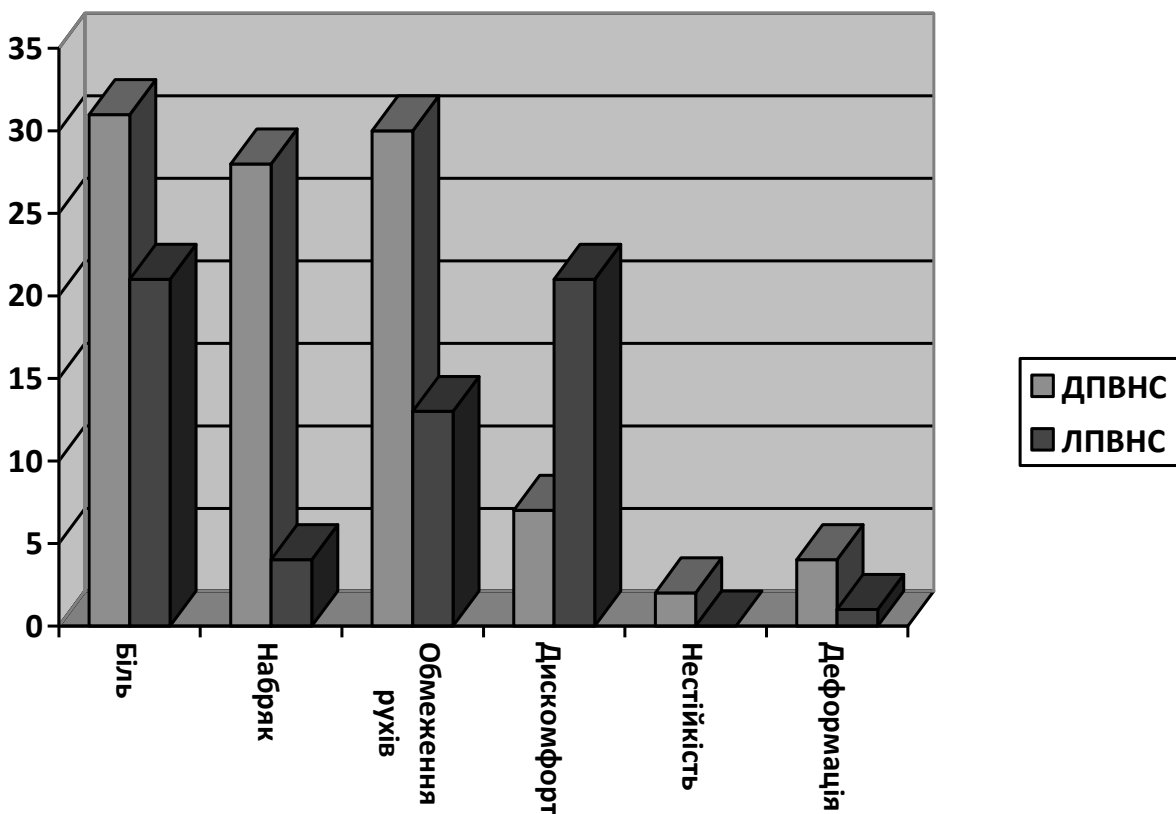


Рис. 2. Розподіл скарг хворих із ПВНС колінного суглоба відповідно до форм захворювання

Таблиця 1

Клінічні особливості пігментного віллонодулярного синовіту колінного суглоба у хворих на початку обстеження

Клінічні параметри	ДПВНС, кількість	ДПВНС, %	ЛПВНС, кількість	ЛПВНС, %	Загальна кількість	Усього, %
Біль	31	59,6	21	40,4	52	100,0
Набряк	28	53,9	4	7,7	32	61,5
Обмеження рухів	30	57,7	13	25,0	43	82,7
Дискомфорт	7	13,5	21	40,4	28	53,9
Відчуття нестійкості	2	3,9	0	0	2	3,9
Деформація кінцівки	4	7,7	1	1,9	5	9,6

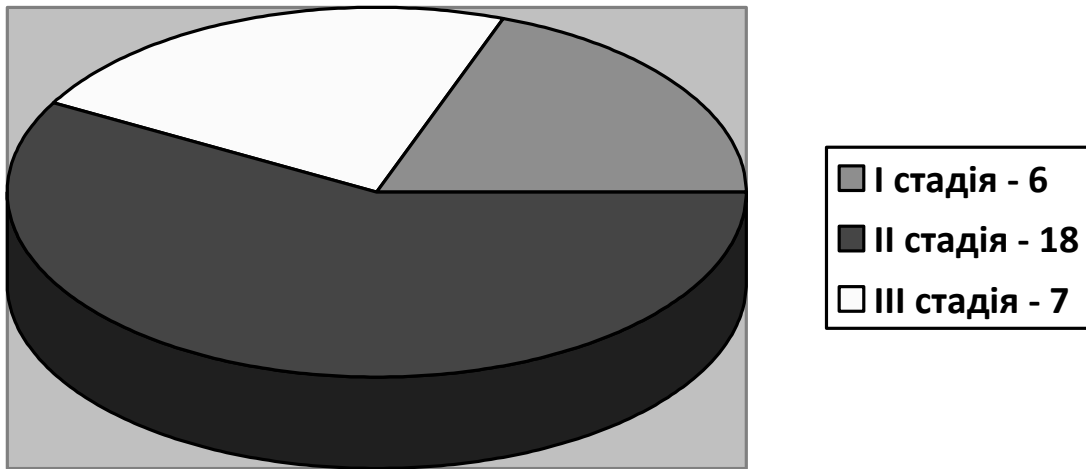


Рис. 3. Розподіл хворих із ДПВНС за стадіями перебігу захворювання

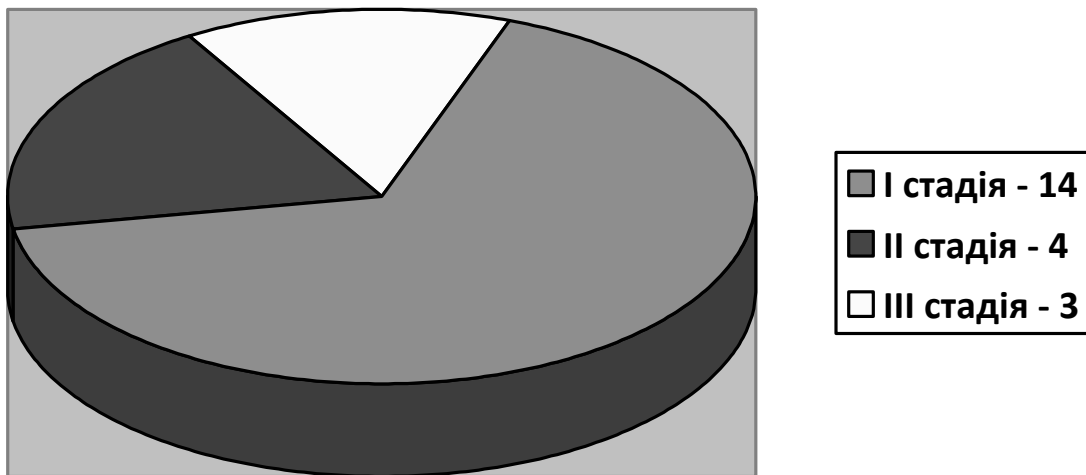


Рис. 4. Розподіл хворих із ЛПВНС за стадіями перебігу захворювання

ентів із ЛПВНС (14 хворих), ніж пацієнтів із ДПВНС, і це свідчить про те, що перебіг локальної форми не такий агресивний, зміни суглобових структур зазвичай незначні. У той же час слід зазначити, що пацієнтів із II та III стадією більше при ДПВНС (18 і 7 хворих відповідно). Даний поділ пігментного віллонодулярного синовіту на стадії обумовлений

ступенем морфологічних змін у колінному суглобі та поширеністю самого захворювання [3].

Для аналізу ефективності МРТ обстеження у верифікації пігментного віллонодулярного синовіту колінного суглоба були розраховані такі показники, як чутливість, специфічність, точність тесту. Узагальнені дані представлені в табл. 2.

Таблиця 2

Показники інформативності МРТ у хворих із ПВНС КС відповідно до стадії захворювання, у %

	Усі хворі	I стадія	II стадія	III стадія
Чутливість	91	85	92	96
Специфічність	79	59	87	91
Точність	87	78	88	95

Зокрема, нами було встановлено, що чутливість МРТ дослідження при діагностиці ПВНС КС становить 91%, зі специфічністю 79% та точністю 87%. Тобто при верифікації діагнозу пігментного віллонодулярного синовіту колінного суглоба точність МРТ у власному дослідженні становила 87%. Дані даного неінвазивного методу дослідження були співставними з результатами артроскопії, діагностична цінність, чутливість та специфічність якої становила 98%.

Надалі завданням роботи було проаналізувати залежність діагностичної цінності МРТ від стадії захворювання. Розподіл хворих було здійснено за анатомо-морфологічними ознаками, встановленими за даними неінвазивних методів обстеження, клінічними даними та даними, отриманими нами під час артроскопії.

Виявлено пряму залежність рівня точності результатів МРТ від клінічної стадії ПВНС. Так, при I стадії чутливість, специфічність та точність були найнижчими (табл. 2). У той же час у разі виявлення ПВНС за результатами передопераційного МРТ обстеження його верифікація під час артроскопії становила 98%, що відображено у відповідних показниках специфічності та точності.

За наявності II стадії перебігу ПВНС КС чутливість і специфічність становлять 92 і 87%, точність – 88%. Найвищими були показники, що характеризують інформативність МРТ, як методу діагностики ПВНС КС, встановлені при III стадії перебігу захворювання: чутливість – 96%, специфічність – 91%, точність – 95%.

Ці результати були співставлені нами з результатами, одержаними іншими дослідниками. Зокрема, Р.А. Гумеров та співавт. при співставленні даних, отриманих під час артроскопії колінного суглоба з результатами первинного МРТ дослідження колінного суглоба, вказують, що точність МРТ у діагностиці травм та захворювань синовіальної оболонки становить 94,1%, чутливість – 89,1%, специфічність – 95,1%, а співпадіння даних МРТ та артроскопії відзначено в 91,1% випадків [1].

У той же час С.П. Морозов вказує на значну варіабельність ефективності методу МРТ, із різницею результатів за окремими діагностичними центрами – до 47,0% [2]. Можна припустити, що така різниця пов'язана з тим, що під час дослідження не враховувалась стадія перебігу пігментного віллонодулярного синовіту. Адже чим вища стадія захворювання, тим більші відкладення в синовії гемосидерину, а також більше змін в інших структурах суглоба, що допомагає в проведенні діагностики ПВНС та диференційної діагностики з іншими захворюваннями колінного суглоба.

Висновки

У проведеному дослідженні нами були розглянуті можливості магнітно-резонансної томографії та особливості клінічної діагностики у хворих на пігментний віллонодулярний синовіт колінного суглоба. Встановлено, що:

1) найбільш частими скаргами при зверненні пацієнтів із дифузною формою пігментного віллонодулярного синовіту колінного суглоба в ортопедо-травматологічне відділення були біль (59,6%), набряк (53,9%) та обмеження рухів (57,7%). Пацієнти з локальною формою найчастіше пред'являли скарги на біль (40,4%), дискомфорт і відчуття стороннього тіла (40,4%) та на незначне обмеження рухів і періодичні блоки в суглобі (25%);

2) точність МРТ при діагностиці пігментного віллонодулярного синовіту колінного суглоба є високою та становить 87%. Також високими є показники специфічності (79%) та чутливості (91%) МРТ, які отримали за допомогою оцінки та порівняння даних МРТ передопераційного обстеження з даними МРТ інтраопераційного обстеження під час артроскопії колінного суглоба;

3) також було досліджено та встановлено, що чим більше виражені прояви пігментного віллонодулярного синовіту (II та III стадії захворювання), тим більш значні зміни в суглобі, тому чутливість, точність та специфічність даних МРТ будуть вищими.

Конфлікт інтересів. Автори заявляють про відсутність конфлікту інтересів під час підготовки статті.

Література

1. Гумеров Р.А. Диагностика и лечение посттравматического синовита коленного сустава у детей / Р.А. Гумеров, А.А. Абзалов, Д.Р. Валиуллин // Детс. хирург. – 2012. – № 5. – С. 25–28.
2. Морозов С.П. Многоцентровой анализ диагностической точности магнитно-резонансной томографии коленного сустава / С.П. Морозов, С.К. Терновой // Вестник РГМУ. – 2009. – № 5. – С. 20–24.
3. Родионова С.С. Пигментированный ворсинчато-узловой синовит: дисс. ... канд. мед. наук / С.С. Родионова. – 1981. – С. 88.
4. De saint Aubain Somerhausen N. Tenosynovial giant cell tumor, localized type/diffuse type / N. de saint Aubain Somerhausen, M. van de Rijn // WHO classification of tumors of soft tissue and bone; eds. C.D. Fletcher, J.A. Bridge, P.C. Hogendoorn, F. Mertens. – Lyon: IARC Press. – 2013. – P. 100–103.
5. Prevalence, risk factors, and impact of knee pain suggesting osteoarthritis in Spain / J.C. Fernandez-Lopez, A. Laffon, F.J. Blanco [et al.] // Clin. Exp. Rheumatol. – 2008. – Vol. 26. – P. 324–332.
6. Jaffe H.L. Pigmented villonodular synovitis, bursitis and tenosynovitis / H.L. Jaffe, L. Lichtenstein, C.J. Sutro // Arch. Pathol. – 1941. – Vol. 31. – P. 731–732.
7. Pigmented villonodular synovitis / W.K. Tyler, A.F. Vidal, R.J. Williams, J. H. Healey // J. AAOS. – 2006. – Vol. 14. – P. 376–385.

Features of Clinical Diagnostics and Possibilities of Magnetic Resonance Imaging in Pigmented Villonodular Synovitis (Tenosynovial Giant Cell Tumor) of the Knee Joint

Kostobryz Yu.O.¹, Kostobryz O.A.¹, Litynska Yu.M.²

¹SI "Institute of Traumatology and Orthopedics of NAMS of Ukraine, Kyiv

²Diagnostic Center "Medex", Kyiv

Summary. Pigmented villonodular synovitis (PVNS) is a representative of a family of rare pseudotumor proliferative and inflammatory joint diseases. It is a rather rare benign pathology of one joint, which affects the synovial joint, synovial burs and tendons and has no pathognomonic symptoms. In the literature, this disease is also commonly found as a tenosynovial giant cell tumor (TGCT). This article discusses the features of diagnostics and the value of magnetic resonance imaging (MRI) in patients with pigmented villonodular synovitis of the knee joint (PVNS KJ / TGCT). **Relevance.** The difficulty of detecting this disease leads to delayed diagnosis, so that timely surgical treatment during the first months after the detection and manifestation of the first signs of PVNS receive only a small number of patients. Not timely diagnosed pigmented villonodular synovitis of the knee joint subsequently has the ability to progress; the process is spread from the synovial membrane beyond the capsule. Incorrect and untimely diagnosis leads to the wrong tactics for choosing conservative or surgical treatment. The consequence is the loss of joint function, the development of secondary osteoarthritis and disability. **Objective:** to improve the diagnosis of pigmented villonodular synovitis of the knee by applying parallels of invasive (arthroscopic) and non-invasive (MRI) methods of study depending on the stage of the disease. **Materials and Methods.** The study is based on an analysis of the treatment of 52 patients with a pathohistologically verified diagnosis of PVNS KJ / TGCT who were treated between 2010 and 2019. **Results.** It was found that the sensitivity of MRI studies in the diagnosis of PVNS KJ was 91%, with a specificity of 79% and an accuracy of 87%. A direct dependence of the level of accuracy of MRI results on the clinical stage of PVNS was revealed. **Conclusions.** The more pronounced manifestations of pigmented villonodular synovitis (stage II and stage III) are, the greater are the changes in the joint, therefore the sensitivity, accuracy and specificity of MRI data will be higher.

Key words: pigmented villonodular synovitis, tenosynovial giant cell tumor, arthroscopy, magnetic resonance imaging, knee joint, accuracy, specificity, sensitivity.

Особенности клинической диагностики и возможности магнитно-резонансной томографии при пигментном виллонодулярном синовите (теносиновальной гигантоклеточной опухоли) коленного сустава)

Костокрыз Ю.О.¹, Костокрыз О.А.¹, Литинская Ю.Н.²

¹ГУ "Институт травматологии и ортопедии НАМН Украины", г. Киев

²Диагностический центр "Медэкс", г. Киев

Резюме. Пигментный виллонодулярный синовит (ПВНС) является представителем семейства редких псевдоопухолевых пролиферативных и воспалительных заболеваний суставов. Он является достаточно редко встречающейся доброкачественной патологией, как правило, одного сустава, поражает синовиальную оболочку, синовиальные бursы и влагалища сухожилий, не имеет патогномоничных симптомов. В литературе данное заболевание часто встречается также как теносиновальная гигантоклеточная опухоль (ТСГКО). В данной статье рассматриваются особенности диагностики и ценность магнитно-резонансной томографии (МРТ) у больных с пигментным виллонодулярным синовитом коленного сустава (ПВНС КС / ТСГКО). **Актуальность.** Трудности выявления этого заболевания приводят к поздней диагностике, в результате чего своевременное хирургическое лечение в течение первых месяцев с момента выявления или проявления первых признаков ПВНС осуществляется только у небольшого количества пациентов. Своевременно не диагностированный пигментный виллонодулярный синовит коленного сустава в дальнейшем имеет способность к прогрессированию, распространению процесса с синовиальной оболочки за пределы капсулы. Неверная и несвоевременная диагностика приводит к неправильной тактике по

вибору консервативного или оперативного лечения. Как следствие – потеря функции сустава, развитие вторичного остеоартроза и инвалидизации. **Цель исследования.** Усовершенствовать диагностику пигментного виллонодулярного синовита коленного сустава путем применения параллелей инвазивного (артроскопического) и неинвазивного (магнито-резонансной томографии) методов исследования в зависимости от стадии заболевания. **Материалы и методы.** В основу исследования положен анализ лечения 52 больных с патогистологически верифицированным диагнозом “пигментный виллонодулярный синовит (теносиновальная гигантоклеточная опухоль) коленного сустава”, которые лечились в период с 2010 по 2019 год. **Результаты и их обсуждение.** Было установлено, что чувствительность МРТ исследования при диагностике ПВНС КС составляет 91%, со специфичностью 79% и точностью 87%. Выявлена прямая зависимость уровня точности результатов МРТ от клинической стадии течения ПВНС. **Выводы.** Чем более выражены проявления пигментного виллонодулярного синовита (II и III стадии заболевания), тем значительнее изменения в суставе, поэтому чувствительность, точность и специфичность данных МРТ будут выше.

Ключевые слова: пигментный виллонодулярный синовит, теносиновальная гигантоклеточная опухоль, артроскопия, магнитно-резонансная томография, коленный сустав, точность, специфичность, чувствительность.

Для листування: Костогриз Юрій Олегович, молодший науковий співробітник, відділ захворювань суглобів у дорослих, ДУ “Інститут травматології та ортопедії НАМН України”, Бульварно-Кудрявська вул., 27, Київ, 01601, Україна. Тел. +38(066)8083643. E-mail: arzt@i.ua. ORCID 0000-0001-7187-298X.

For correspondence: Kostohryz Yurii O., junior researcher, the Department of Joint Diseases in Adults, SI “Institute of Traumatology and Orthopedics of NAMS of Ukraine”, 27 Bulvarno-Kudriavska St., Kyiv, 01601, Ukraine. Tel. +38(066)8083643. E-mail: arzt@i.ua. ORCID: 0000-0001-7187-298X.

УДК: [616.728.2/3-002.77-06:616.74-009.12]:612.085.4

DOI: 10.37647/0132-2486-2019-103-4-53-61

Механізм формування контрактур кульшового та колінного суглобів на ранніх стадіях ревматоїдного артриту (натурний експеримент)

Бабко А.М., Герасименко А.С., Мазевич В.Б.

ДУ “Інститут травматології та ортопедії НАМН України”, м. Київ

Резюме. За тяжкістю ураження суглобів ревматоїдний артрит не має собі рівних серед інших захворювань опорно-рухової системи. Захворювання найбільш поширене в працездатному віці. Враховуючи вищесказане, важливим для профілактики та лікування цієї важкої нозології є розуміння розвитку та формування контрактур і дискордантних установок у кульшовому та колінному суглобах у хворих на ревматоїдний артрит. **Мета.** Покращення результатів лікування хворих на ревматоїдний артрит на основі вивчення в натурному експерименті зміни внутрішньосуглобового тиску у кульшовому та колінному суглобах при зміні просторового положення стегнової та великогомілкової кісток у хворих на ревматоїдний артрит. **Матеріали і методи.** Експериментальне дослідження проведено на 10 кульшових та на 10 колінних суглобах 5 не заморожених трупів дорослих людей віком від 55 до 68 років,

в анамнезі яких не було захворювань цих суглобів і обсяг рухів був повним. **Результати.** Показники внутрішньосуглобового тиску залежать як від просторової орієнтації кісток, які зчленують кульшовий та колінний суглоби, так і від об'єму рідини у порожнині суглоба. Зміна взаєморозташування кісток, що зчленують кульшовий суглоб, від нейтрального положення до максимального згинання чи максимального розгинання значно підвищує внутрішньосуглобовий тиск – у 3 рази. Положення кісток, що зчленують кульшовий суглоб, при якому спостерігається найменший тиск у суглобі, це положення згинання під кутом 40°. Положення кісток, що зчленують колінний суглоб, при якому спостерігається найменший тиск у суглобі, це положення згинання під кутом 20°. У літературі немає однозначних даних про середній об'єм порожнини колінного суглоба у людей середньої статури. Проведені нами експериментальні дослідження дозволили обчислити ці середні значення. Встановлено, що середній обсяг порожнини колінного суглоба складає 134,013 мл. Несвоєчасне, або неадекватне лікування призводить до фіксації стегна та гомілки в такому положенні, формування згинальної контрактури. Як засвідчили наші біомеханічні дослідження, пересування пацієнта з такою контрактурою призводить до прогресування вторинного артрозу і швидкої руйнації суглоба.

Ключові слова: кульшовий суглоб, колінний суглоб, ревматоїдний артрит, натурний експеримент.

Вступ

Ревматоїдний артрит (РА) розглядається як аутоімунне захворювання організму, в основі якого лежить системне ураження сполучної тканини з переважною зацікавленістю суглобів, що прогресує та призводить до їх руйнування та втрати функції останніх. РА належить до найбільш розповсюджених та тяжких хронічних запальних захворювань людини, перебіг якого визначається зміною різних за ступенем тяжкості загострень та більш або менш тривалих періодів ремісії, що за відсутності ефективної терапії призводить до швидкої інвалідизації та скорочення життя пацієнтів [1, 2].

За тяжкістю ураження суглобів ревматоїдний артрит не має собі рівних серед інших захворювань опорно-рухової системи. При цьому жінки хворіють у 2-4 рази частіше, ніж чоловіки. Поширеність ревматоїдного артриту серед жінок становить 0,2-0,4 та серед чоловіків – 0,1-0,2 випадків на одну тисячу населення за рік [65]. Захворювання найбільш поширене серед осіб працездатного віку, його пік припадає на вік 40-50 років. У чоловіків цей показник поступово збільшується, а після 70 років – зменшується. У жінок збільшення захворюваності ревматоїдним артритом спостерігається після 30 років, досягаючи найбільших показників у віковий період 45-75 років [1, 3].

У структурі ревматоїдного ураження суглобів на долю кульшових суглобів припадає від 29 до 50% випадків, при цьому патологія, як правило, двостороння [4]. Ураження колінних суглобів при ревматоїдному артриті виявляються у 70% випадків [3]. Ревматоїдне ураження суглобів має швидкий та агресивний пе-

ребіг, що спричиняє не тільки об'ємну деструкцію суглобових кінців, але й параартикулярних тканин внаслідок аутоімунної агресії та запалення. Через 5-8 років понад 50% хворих втрачають працездатність, а 10-12% прикуті до ліжка та мають потребу в сторонньому догляді [3].

У клінічній практиці використовується клініко-рентгено-морфологічна класифікація суглобового ураження при ревматоїдному артриті, яку запропонували Є.Т. Склярєнко і В.І. Стецула. Ця класифікація дає об'єктивну оцінку патологічного процесу в ураженому суглобі, характер патологічного процесу, відображає динаміку патологічних змін у суглобах за стадіями та фазами:

I стадія – синовіт (гострий, підгострий, хронічний);

II стадія – продуктивно-деструктивний панарит:

1-ша фаза – ексудативно-проліферативна;

2-га фаза – проліферативно-деструктивна;

3-тя фаза – деструктивно-склеротична;

III стадія – анкілозування;

1-ша фаза – фіброзний анкілоз;

2-га фаза – кістковий анкілоз.

Найбільш суттєвим для розвитку інвалідності є перебіг захворювання, що швидко прогресує, при якому 88,9% хворих стають інвалідами [5]. Відновлення рухів у кульшовому суглобі на пізніх стадіях захворювання можливе лише за допомогою оперативних втручань [3].

Враховуючи вищесказане, важливим для профілактики та лікування цієї тяжкої нозології є розуміння механізмів розвитку та формування контрактур та дискордантних установок у кульшовому суглобі у хворих на ревматоїдний артрит [6,7].

Мета роботи – покращення результатів лікування хворих на ревматоїдний артрит на основі вивчення в натурному експерименті зміни внутрішньосуглобового тиску у кульшовому та колінному суглобах при зміні просторового положення стегнової та великогомілкової кісток.

Матеріали і методи

Експериментальне дослідження проведено на 10 кульшових та 10 колінних суглобах п'яти не заморожених трупів дорослих людей віком від 55 до 68 років, в анамнезі яких не було захворювань цих суглобів і обсяг рухів у них був повним.

Препарат перебуває на спині. Перед проведенням пункції кульшового суглоба оцінюють розташування основних кісткових орієнтирів: лобкового горба, великого вертлюга стегнової кістки та верхньої ості клубової кістки. Під контролем апарата УЗД спереду на 2 см під пупартовою зв'язкою роблять прокол, у проекції головки стегнової кістки проникають голкою в напрямку спереду назад і під кутом близько 10° із зовні всередину. Для колінного суглоба орієнтиром був верхній полюс надколінка, голку вводили під надколінок у верхній заворот. Знаходження в суглобі фіксується за допомогою апарата УЗД (рис. 1).

Пункція суглоба проводилася голкою для спино-мозкової анестезії 1,2 мм [18 G]. Канюля голки утримувалася дослідником та під'єднувалася за допомогою трубки для внутрішньовенних ін'єкцій до електронного тонометра фірми Stryker. З іншого боку тонометра приєднувався шприц ємністю 20 мл (рис. 2).

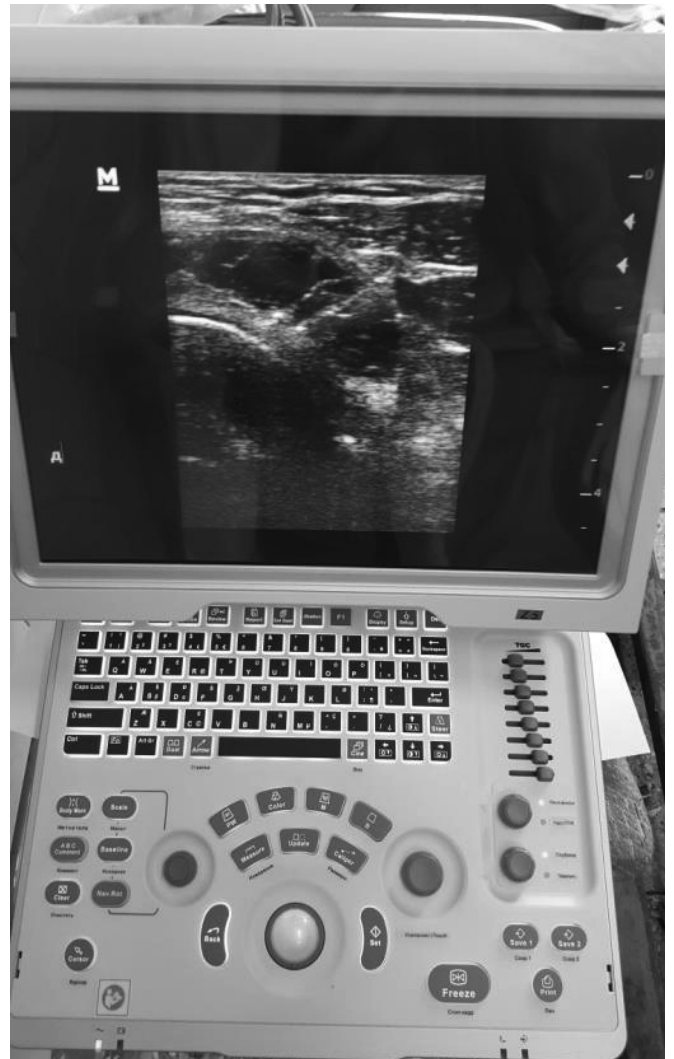

Рис. 1. Фото. Апарат УЗД для контролю введення рідини в суглоб

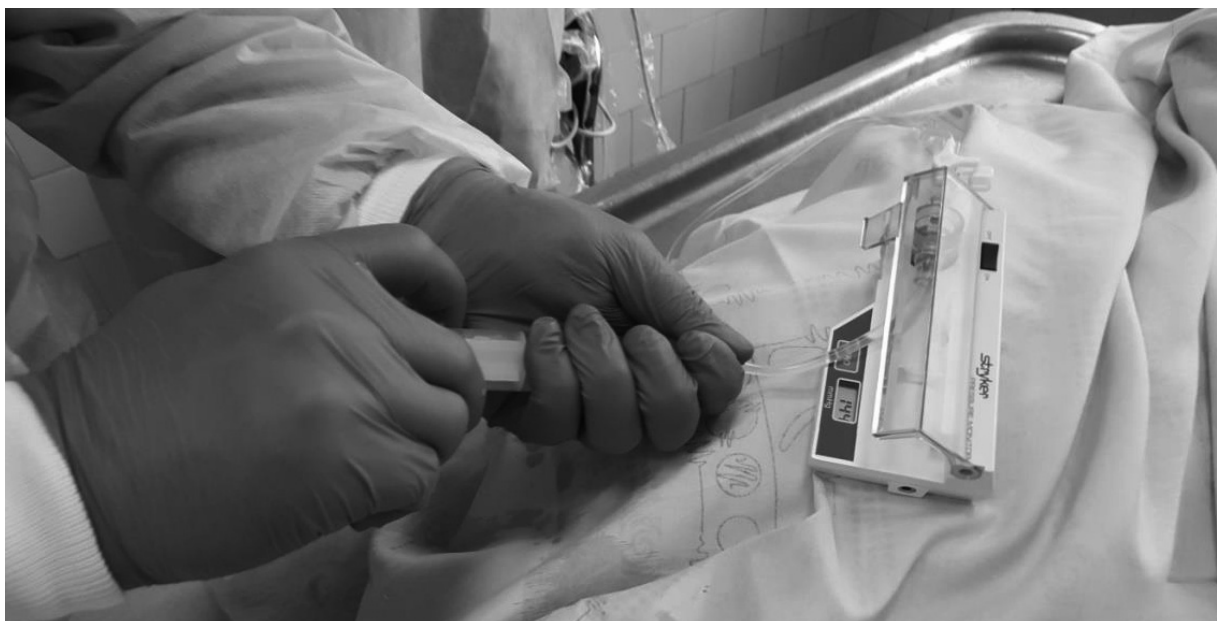

Рис. 2. Вимірювання тонометром внутрішньосуглобового тиску після введення рідини

Кінцівка перебувала в описаному вище положенні. При відкритому затискачі за допомогою шприца вводилось 10 мл рідини. Визначалася зміна внутрішньосуглобового тиску за допомогою тонометра. Дослідником змінювалося положення стегна щодо тулуба (рис. 3) та гомілки щодо стегна (рис. 4).

Вимірювання проводили за 0°-прохідною системою. Стегno та гомілка згиналися на 10°. Кут вимірювали за допомогою кутоміра. Рухи згинання-розгинання в суглобі проводились однією і тією ж особою з однаковим зусиллям, щоб забезпечити стандартні умови виконання процедури. Маніпуляцію повторювали, щоразу згинаючи стегно додатково від 10° до

40° згинання. При кожній зміні положення кінцівки фіксувалися показання манометра. Маніпуляцію повторювали, додатково вводючи в кульшовий суглоб по 10 мл рідини. Максимальна кількість рідини, яка була введена в кульшовий суглоб, – 30 мл.

Для розрахунку кореляційних зв'язків у кульшовому суглобі було відібрано 10 препаратів (суглобів), для яких були результати усіх вимірювань при п'яти просторових орієнтаціях стегнової кістки (0°, 10°, 20°, 30° та 40°) та при трьох об'ємах рідини, що вводили в суглобову порожнину (10, 20, та 30 мл). Аналогічні маніпуляції у кульшовому суглобі відбувалися при вимірюванні рухів приведення-відведення стегна.

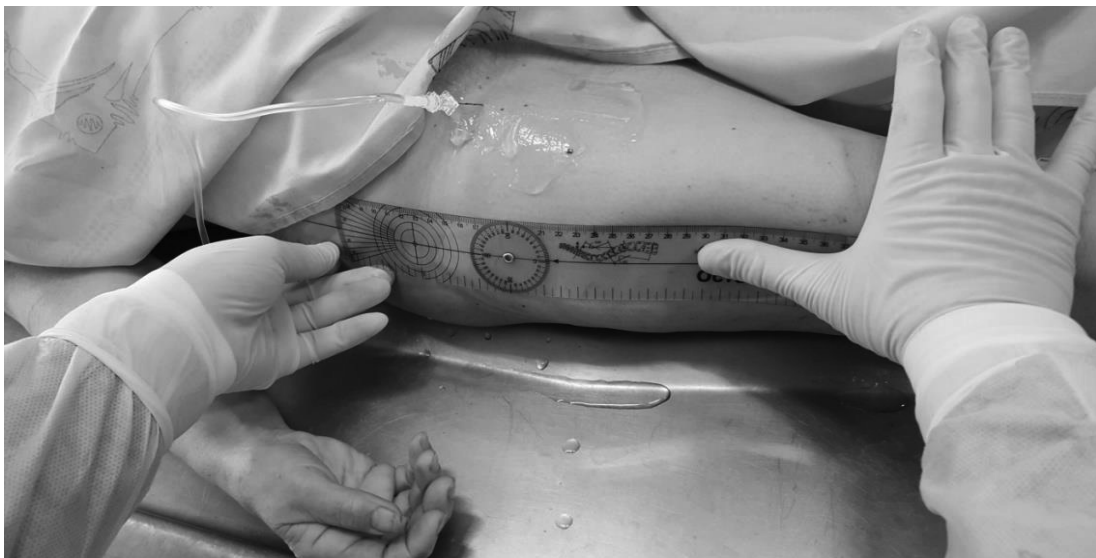

Рис. 3. Вимірювання зміни положення стегна при зміні внутрішньосуглобового тиску у кульшовому суглобі

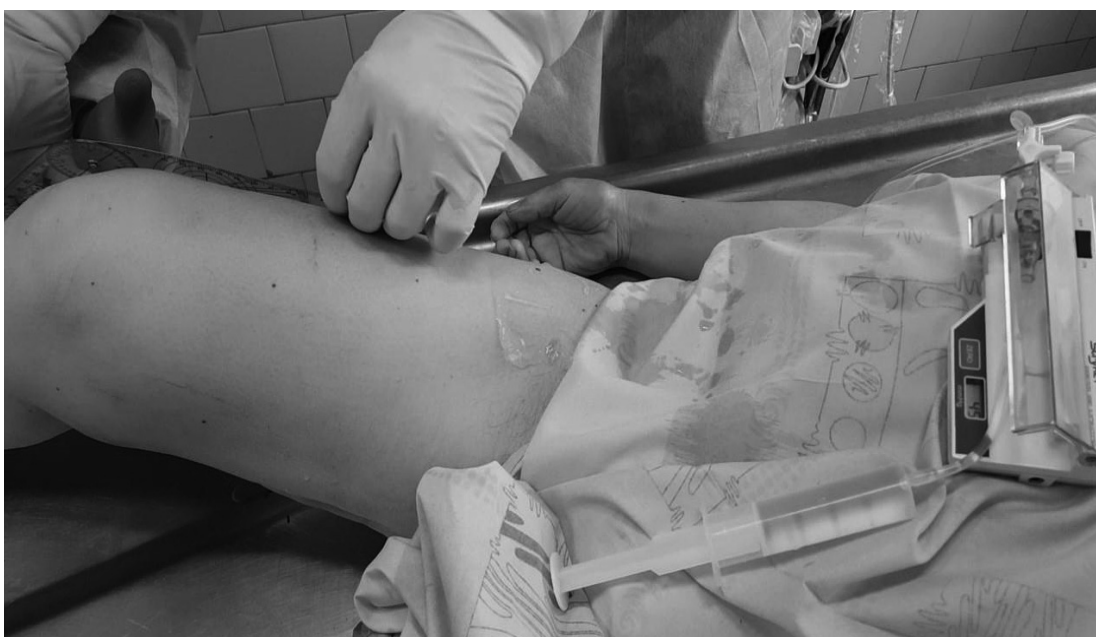

Рис. 4. Вимірювання зміни положення гомілки при зміні внутрішньосуглобового тиску

Для розрахунку кореляційних зв'язків у колінному суглобі були відібрані 10 препаратів (суглобів), які мали результати усіх вимірювань при чотирьох просторових орієнтаціях великогомілкової кістки (0°, 10°, 20°, 30°) та при трьох об'ємах рідини, що вводили в суглобову порожнину (120, 140, та 160 мл).

Отримані результати були оброблені статистично з використанням як параметричних, так і непараметричних (критерій "U" Манна – Уїтні та ін.) критеріїв статистики. Оцінку показників зв'язку проводили за допомогою коефіцієнту кореляції рангів Спірмена та коефіцієнту множинної кореляції. Для обробки даних застосовували стандартну комп'ютерну програму Microsoft Excel-2003.

Зміни тиску в кульшовому та колінному суглобах при різних показниках просторової орієнтації стегна та гомілки (натурний експеримент)

Відомо, що при першій стадії ревматоїдного артриту в дебюті запалення виникає синовіт суглобу. Екссудатія синовіальної рідини в порожнину кульшового суглоба призводить до підвищення внутрішньосуглобового тиску. У свою чергу, таке підвищення змушує стегно та/або гомілку займати таке положення, щоб порожнина суглоба вміщувала максимально велику кількість рідини. Гіпотетично, згинальна контрактура в суглобі формується внаслідок згинальної установки для компенсації збільшеного внутрішньосуглобового тиску. Крім того, з часом, запальні зміни призводять до потовщення і капсульно-зв'язкового апарату.

Залежність внутрішньосуглобового тиску в кульшовому суглобі від просторового положення проксимального відділу стегнової кістки та об'єму рідини, що введена в порожнину суглоба, була вивчена на 10 суглобах 5 незаморожених трупів. Результати досліджень представлені в табл. 1 та на рис. 5.

Проведені дослідження в натурному експерименті показали, що при збільшенні внутрішньосуглобового тиску в кульшовому суглобі зі збільшенням кількості внутрішньосуглобової рідини стегно змінює просторове положення в бік згинання. При введенні почергово рідини у кульшовий суглоб у об'ємі відповідно 10, 20, 30 мл тиск у суглобі збільшувався, а коли дослідник згинав стегно до кутів 10°, 20°, 30° і 40°, тиск у суглобі зменшувався. Найменші показники тиску у кульшовому суглобі були при згинанні стегна 40°. Тобто можна зробити висновок, що оптимальним положенням стегна при гострому синовіті в дебюті РА є положення згинання 40°.

Зміни положення кісток, що зчленують колінний суглоб, відбувалися не відразу, а з початком максимального наповнення порожнини суглоба, яке починалося при об'ємі введеної рідини від 110-120 мл.

Залежність внутрішньосуглобового тиску у колінному суглобі від просторового положення стегнової та великогомілкової кісток та об'єму рідини, що введена в порожнину суглоба, представлена в табл. 2 та на рис. 6.

Проведені дослідження в натурному експерименті показали, що при збільшенні внутрішньосуглобового тиску в колінному суглобі зі збільшенням кіль-

Таблиця 1

Залежність внутрішньосуглобового тиску в кульшовому суглобі від просторового положення проксимального відділу стегнової кістки та об'єму рідини

Кількість введеної рідини, мл		Кут згинання,°				
		0	10	20	30	40
10	M±SD	110±7,4	60,4±9,0	42,15±3,8	23,15±2,9	19,35±5,0
	Динаміка тиску	-	-49,6	-18,3	-19,0	-3,8
20	M±SD	193,55±6,0	92,7±5,0	44,75±3,2	37,05±4,0	20,75±3,0
	Динаміка тиску	-	-100,9	-48,0	-7,7	-16,3
30	M±SD	198,8±1,2	95,2±4,5	52,65±2,2	24,3±2,6	21,4±2,4
	Динаміка тиску	-	-103,6	-42,6	-28,4	-2,9
Оцінка суттєвості різниці між групами	P ₁₀₋₂₀	0,0001	0,0001	0,029	0,004	0,479
	P ₁₀₋₃₀	0,0001	0,0001	0,0001	0,164	0,161
	P ₂₀₋₃₀	0,007	0,107	0,0001	0,0034	0,343

Примітка: p – оцінка за критерієм Манна – Уїтні

Оцінка суттєвості різниці між групами	P ₁₀₋₂₀	0,0001	0,0001	0,025	0,213	0,289
	P ₁₀₋₃₀	0,0001	0,0001	0,0001	0,155	0,082
	P ₂₀₋₃₀	0,0004	0,080	0,0001	0,244	0,368

Примітка: p – оцінка за T-критерієм

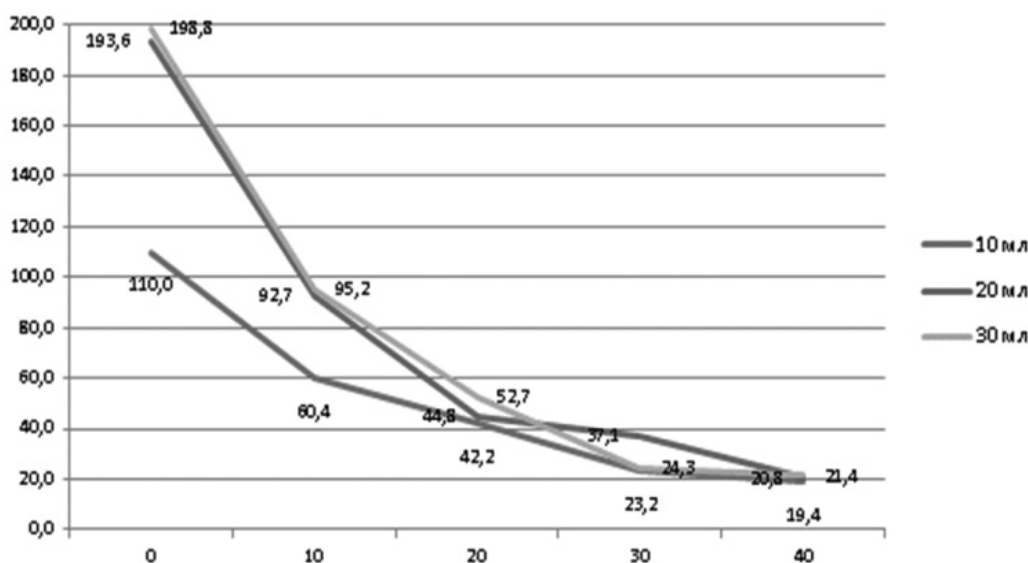


Рис. 5. Динаміка зміни внутрішньосуглобового тиску залежно від просторового положення стегна та об'єму рідини

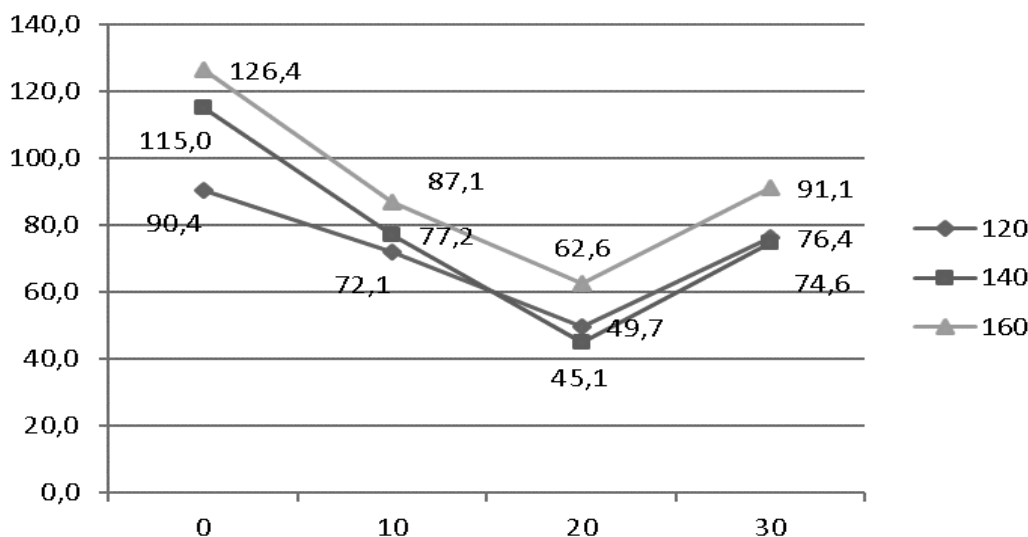


Рис. 6. Динаміка зміни внутрішньосуглобового тиску від просторового положення стегнової та великогомілкової кісток та об'єму рідини

кості внутрішньосуглобової рідини гомілка змінює своє просторове положення щодо стегна в бік згинання. При введенні почергово рідини у колінний суглоб від 20 до 110 мл положення гомілки не змінювалося. З введенням відповідно 120, 140, 160 мл тиск у суглобі збільшувався, а коли дослідник згинав гомілку до кутів 10, 20° тиск у суглобі зменшувався. При подальшому згинанні до 30 та 40° знову починав збільшуватися. Найменші показники тиску у кульшовому суглобі були при згинанні гомілки до кута 20°. Тобто можна зробити висновок, що оптимальним положенням гомілки щодо стегна при гострому синовіті в дебюті РА є положення згинання 20°.

У літературі немає однозначних даних про середній об'єм порожнини колінного суглоба у людей середньої статури. Проведені нами експериментальні

дослідження дозволили обчислити ці середні значення (рис. 7). Попередній аналіз показав, що найнижчі показники на графіку відповідають кривій при значенні кута 20°. Проведена апроксимізація середнього об'єму колінного суглоба за допомогою квадратичних функцій. Якщо провести її апроксимізацію поліномом другого ступеня, тобто додати лінію тренда, то отримаємо рівняння функції апроксимізації

$$Y=0,0277xX^2-7,4243xX+542,16$$

Мінімум цієї функції відповідає значення $X = 134$.

Математично правильно мінімум визначили через першу похідну

$$Y' = 2 \times 0,0277xX - 7,4243 = 0$$

$$X = 7,4243 / (2 \times 0,0277) = 134,013,$$

тобто, середній обсяг порожнини колінного суглоба складає 134,013 мл (рис. 8).

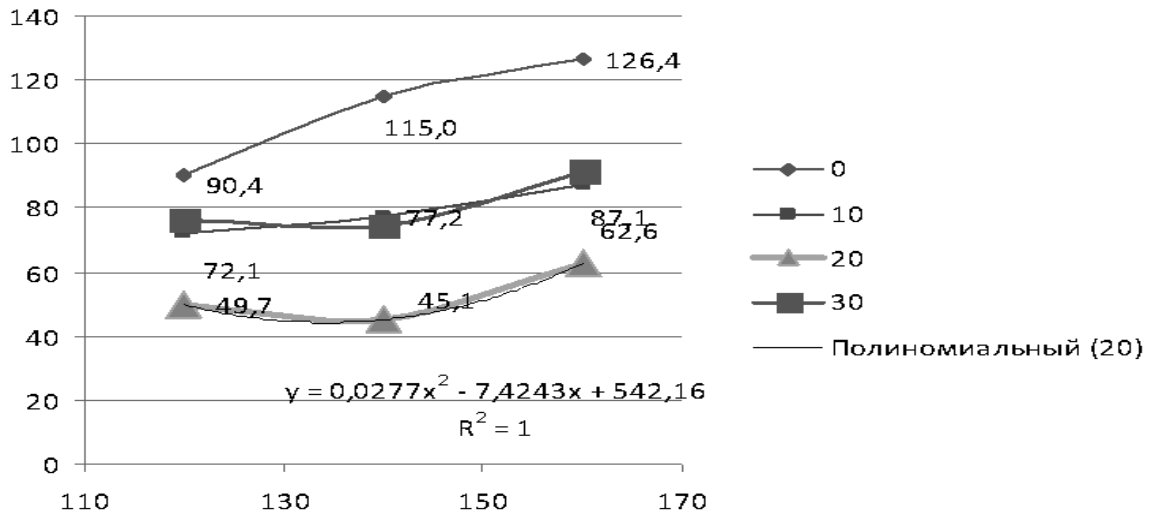


Рис. 7. Динаміка зміни тиску у порожнині колінного суглоба залежно від введеного об'єму рідини

X	Y	X	Y	X	Y	X	Y	X	Y
122	48,6822	130	45,131	138	45,1254	146	48,6654	154	55,751
123	48,0444	131	44,9364	139	45,374	147	49,3572	155	56,886
124	47,462	132	44,7972	140	45,678	148	50,1044	156	58,0764
125	46,935	133	44,7134	141	46,0374	149	50,907	157	59,3222
126	46,4634	134	44,685	142	46,4522	150	51,765	158	60,6234
127	46,0472	135	44,712	143	46,9224	151	52,6784	159	61,98
128	45,6864	136	44,7944	144	47,448	152	53,6472	160	63,392
129	45,381	137	44,9322	145	48,029	153	54,6714	154	55,751

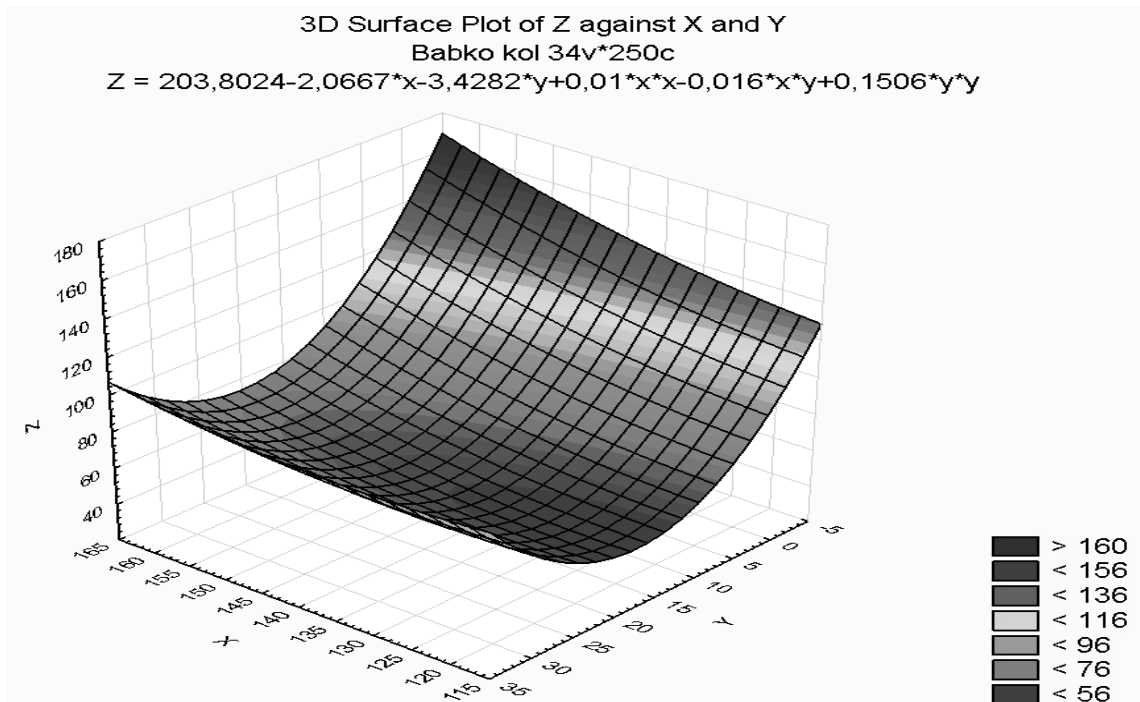


Рис. 8. Апроксимізація середнього об'єму колінного суглоба за допомогою квадратичних функцій. Функція Z – тиск у суглобі, X – об'єм введеної рідини (120/140/160), Y – кут, при якому вимірювався тиск у суглобі (0/10/20/30)

Несвоєчасне або неадекватне лікування призводить до фіксації стегна та гомілки в такому положенні формування згинальної контрактури. Як показали наші біомеханічні дослідження, пересування пацієнта з такою контрактурою призводить до прогресування вторинного артрозу і швидкої руйнації суглоба.

Висновки

1. Показники внутрішньосуглобового тиску залежать як від просторової орієнтації кісток, які зчленують кульшовий суглоб, так і від об'єму рідини у порожнині суглоба. Зміна взаємоположення кісток, що зчленують кульшовий суглоб, від нейтрального положення до максимального згинання чи максимального розгинання значно підвищує внутрішньосуглобовий тиск – у 3 рази. Положення кісток, що зчленують кульшовий суглоб, при якому спостерігається найменший тиск у суглобі, є положення згинання під кутом 40°.

2. Показники внутрішньосуглобового тиску залежать як від просторової орієнтації кісток, які зчленують колінний суглоб, так і від об'єму рідини у порожнині суглоба. Положення кісток, що зчленують колінний суглоб, при якому спостерігається наймен-

ший тиск у суглобі, є положення згинання під кутом 20°. Встановлено, що середній обсяг порожнини колінного суглоба складає 134,013 мл.

Конфлікт інтересів. Автори заявляють про відсутність конфлікту інтересів під час підготовки статті.

Література

1. Насонова В.А. Ревматические болезни / В.А. Насонова, Н.В. Бунчук. — М. Медицина, 1997. — 520 с.
2. Карякина Е.В. Особенности ремоделирования костной ткани при воспалительных и дегенеративных заболеваниях тазобедренного сустава / Е.В. Карякина, Е.А. Персова // Саратовский научно-медицинский журнал. — 2009. — Т. 5, № 2. — С. 227–230.
3. Robertsson O. Intracapsular pressure and pain in coxarthrosis / O. Robertsson, H. Wingstrand, R. Ommerfalt // J. Arthroplasty. — 1995. — № 10. — P. 632–635. DOI: 10.1016/S0883-5403(05)80207-4.
4. Wingstrand H. Significance of synovitis in Legg-Calve-Perthes disease / H. Wingstrand // J. Pediatr. Orthop. B. — 1999. — № 8. — P. 156–160.
5. Robertsson O. Intracapsular pressure and loosening of hip prostheses. Preoperative measurements in 18 hips / O. Robertsson, H. Wingstrand, R. Ommerfalt // Acta Orthop. Scand. — 1997. — № 68. — P. 231–234.
6. Pressure-volume ratio in human cadaver hip joints / N. Schwarz, M. Leixnering, R. Hopf, S. Jantsch // Arch Orthop. Trauma Surg. — 1988. — № 107. — P. 322–325. DOI: 10.1007/BF00451514.

The Mechanism of Contracture Formation in the Hip and Knee Joints in Early Stages of Rheumatoid Arthritis (Natural Experiment)

Babko A.M., Herasymenko A.S., Mazevykh V.B.

SI "Institute of Traumatology and Orthopedics of NAMS of Ukraine", Kyiv

Summary. According to the severity of joint damage, rheumatoid arthritis is unmatched among other diseases of the musculoskeletal system. The disease is most common at working age. Given the above, it is important for preventing and treatment this severe nosology to understand the formation and development of contractures and discordant connections in hip and knee joints in patients with rheumatoid arthritis. **Objective:** to improve treatment outcomes of patients with rheumatoid arthritis by studying in natural experiments the changes in intra-articular pressure in hip and knee joints while changing the spatial position of the femoral and tibial bones in patients with rheumatoid arthritis. **Materials and Methods.** An experimental study was carried out on 10 hip and 10 knee joints of 5 non-frozen corpses of adults aged 55 to 68 years, whose case history had no diseases of these joints and the range of movements was complete. **Results.** Indices of intra-articular pressure depend both on the spatial orientation of the bones that form the hip joint and on the volume of fluid in the joint cavity. Changing the position of the bones that form the hip joint, from neutral to maximum flexion or maximum extension, significantly increases intra pressure (by 3 times). The position of the bones that form the hip joint, at which the lowest pressure in the joint is observed, is the position of flexion at an angle of 40°. Indices of intraarticular pressure depend both on the spatial orientation of the bones that form the knee joint and the volume of fluid in the joint cavity. The position of the bones that form the knee joint, at which the lowest pressure in the joint is observed, is the one with the flexion at an angle of 20°. In the literature there is no unambiguous data on the average volume of the cavity of the knee joint in people of average physique. Our experimental studies have allowed us to calculate these average values. It was found that the average volume of the cavity of the knee joint is 134.013 ml. **Conclusions.** Untimely or inadequate treatment leads to fixation of the thigh and ankle in above-mentioned position and the formation

of flexion contracture. As our biomechanical studies have shown, the movement of a patient with such a contracture leads to the progression of secondary arthrosis and rapid destruction of the joint.

Key words: *hip joint, knee joint, rheumatoid arthritis, natural experiment.*

Механизм формирования контрактур тазобедренного и коленного суставов на ранних стадиях ревматоидного артрита (натурный эксперимент)

Бабко А.Н., Герасименко А.С., Мазевич В.Б.

ГУ "Институт травматологии и ортопедии НАМН Украины", г. Киев

Резюме. По тяжести поражения суставов ревматоидный артрит не имеет себе равных среди других заболеваний опорно-двигательной системы. Заболевание наиболее распространено в работоспособном возрасте. Учитывая вышесказанное, важным для профилактики и лечения этой тяжелой нозологии является понимание механизма развития и формирования контрактур и дискордантных установок в тазобедренном и коленном суставах у больных ревматоидным артритом.

Цель работы. Улучшение результатов лечения больных ревматоидным артритом за счет изучения в натурном эксперименте изменения внутрисуставного давления в тазобедренном и коленном суставах при изменении пространственного положения бедренной и большеберцовой костей у больных ревматоидным артритом. **Материалы и методы.** Экспериментальное исследование проведено на 10 тазобедренных и на 10 коленных суставах 5 незамороженных трупов взрослых людей в возрасте от 55 до 68 лет, в анамнезе которых не было заболеваний этих суставов и объем движений был полным. **Результаты.** Показатели внутрисуставного давления зависят как от пространственной ориентации костей, которые сочленяют тазобедренный сустав, так и от объема жидкости в полости сустава. Изменение взаимоположения костей, которые сочленяют тазобедренный сустав, от нейтрального положения до максимального сгибания или максимального разгибания, значительно повышает внутрисуставное давление – в 3 раза. Положение костей, которые сочленяют тазобедренный сустав, при котором наблюдается наименьшее давление в суставе, это положение сгибания под углом 40°. Показатели внутрисуставного давления зависят как от пространственной ориентации костей, которые сочленяют коленный сустав, так и от объема жидкости в полости сустава. Положение костей, которые сочленяют коленный сустав, при котором наблюдается наименьшее давление в суставе, это положение сгибания под углом 20°. В литературе нет однозначных данных о среднем объеме полости коленного сустава у людей среднего телосложения. Проведенные нами экспериментальные исследования позволили вычислить эти средние значения. Установлено, что средний объем полости коленного сустава составляет 134,013 мл. **Выводы.** Несвоевременное или неадекватное лечение приводит к фиксации бедра и голени в таком положении, формированию сгибательной контрактуры. Как показали наши биомеханические исследования, передвижение пациента с такой контрактурой приводит к прогрессированию вторичного артроза и быстрому разрушению сустава.

Ключевые слова: *тазобедренный сустав, коленный сустав, ревматоидный артрит, натурный эксперимент.*

Для листування: Герасименко Андрій Сергійович, старший науковий співробітник відділу захворювань суглобів у дорослих, ДУ "Інститут травматології та ортопедії НАМН України", Бульварно-Кудрявська вул., 27, Київ, 01601, Україна. E-mail: corado734@ukr.net. ORCID: <https://orcid.org/0000-0001-5919-542>.

For correspondence: Herasymenko Andrii S., Ph.D. in Medicine, senior researcher, the Department of Joint Diseases in Adults, SI "Institute of Traumatology and Orthopedics of NAMS of Ukraine", 27 Bulvarno-Kudriavska St., Kyiv, 01601, Ukraine. E-mail: corado734@ukr.net. ORCID: <https://orcid.org/0000-0001-5919-542>

Діагностика та лікування контрактур кульшових та колінних суглобів у хворих із наслідками відкритих форм спінальних дизрафій

Чеверда А.І., Гук Ю.М., Зима А.М., Кінча-Поліщук Т.М., Сивак М.Ф., Зотя А.В.
ДУ "Інститут травматології та ортопедії НАМН України", м. Київ

Резюме. Ортопедична патологія у хворих із наслідками відкритих форм спінальних дизрафій є невід'ємною складовою клінічної картини захворювання. Згинальна контрактура кульшових та колінних суглобів є однією з основних причин порушення самостійного пересування у цієї групи хворих. **Мета.** Покращити діагностику та лікування контрактур кульшових та колінних суглобів у хворих із наслідками відкритих форм спінальних дизрафій. **Матеріали і методи.** Дослідження виконано на основі аналізу результатів обстеження та лікування 107 хворих з ортопедичними проявами відкритих форм спінальних дизрафій. Ортопедична патологія діагностована у всіх пацієнтів. Розподіл пацієнтів на функціональні клінічні групи проводився відповідно до визначення рівня нейросегментарного ураження спинного мозку згідно з класифікацією Sharrard's (1964) у модифікації Bartonek et al. (1999). Для визначення м'язової сили та глибини парезу нижніх кінцівок використовувалася шестибальна шкала оцінки сили м'язів за L. McPeak (1996); M. Вейсс (1986). **Результати.** Контрактури кульшових суглобів діагностовано у 66 дітей, колінних суглобів – у 75. Встановлена пряма лінійна залежність між частотою виникнення згинальної контрактури кульшових ($r=0,98$, $p<0,05$) і колінних суглобів ($r=0,99$, $p<0,05$), вірогідне збільшення їх ступеня в межах 0-200 ($\chi^2=17,01$, $p<0,05$), 20-400 ($\chi^2=10,6$, $p<0,05$) і 40-600 ($\chi^2=19,42$, $p<0,05$) та функціональною клінічною групою (рівнем нейросегментарного ураження спинного мозку). Розроблені показання до консервативного та хірургічного лікування контрактур суглобів нижніх кінцівок. **Висновки.** Контрактури кульшових та колінних суглобів у хворих із наслідками відкритих форм спінальних дизрафій є тяжкою ортопедичною патологією, що значною мірою порушує можливість та якість ходьби дитини, потребує як консервативної, так і хірургічної корекції. Для досягнення стійкого лікувального ефекту необхідно проводити повну корекцію деформацій із наступним застосуванням профілактичних засобів, спрямованих на запобігання рецидиву деформацій.

Ключові слова: спінальні дизрафії, контрактури кульшових та колінних суглобів, консервативна та хірургічна корекція.

Вступ

Спінальні дизрафії – порушення формування спинного мозку та хребта, що виникає на першому місяці внутрішньоутробного розвитку дитини в результаті порушення процесів первинної та вторинної нейруляції та призводить до розвитку складного симптомокомплексу, який об'єднує розлади центральної та периферичної нервової системи, розлади функції тазових органів та формування патології опорно-рухового апарату. Власне сукупність усіх перерахованих вище факторів призводить до значного обмеження дитини в пересуванні та обслуговуванні, що погіршує якість її життя [3-6, 12, 14, 15, 21].

Патологія опорно-рухового апарату є невіддільною складовою клінічної картини хворих із різними фор-

мами спінальних дизрафій та має вроджений чи набутий характер. На нашу думку, причиною виникнення вроджених деформацій було неправильне внутрішньоутробне положення плоду на фоні раннього гестаційного м'язового дисбалансу. Прикладом вроджених деформацій, що представлені від народження, є кіфоз, вроджений вивих стегна, деформація стоп по типу клишоногості та стопа-качалка. Формування набутої ортопедичної патології було пов'язане з поєднанням кількох факторів, таких як: рівень ураження спинного мозку, що визначає глибину парезу нижніх кінцівок та ступінь денервації м'язів-антагоністів (дисбаланс м'язів) у ділянках суглобів, здатність дитини до пересування та неправильне статичне навантаження, зниження чутливості шкірних покривів нижніх кінцівок [18, 19].

Однією з головних причин порушення ходьби у дітей із наслідками відкритих форм спінних дизрафій є наявність контрактур у суглобах нижніх кінцівок, які зазвичай поєднуються з іншою ортопедичною патологією. Обмеження розгинання в кульшових та колінних суглобах змушує ходити навприсядки, в англійській літературі описується терміном “crouched gait”, що в поєднанні зі зниженою силою м'язів нижніх кінцівок призводить до підвищеної енергозатратності ходьби та швидкої втоми дитини. Загальновідомо, що контрактури в суглобах в межах 20° суттєво не впливають на ходьбу дитини, однак ступінь згинання в кульшових та колінних суглобах у хворих із м'яким парезом та згинальними контрактурами під час ходьби збільшується вдвічі, що пов'язано зі слабкістю м'язів нижніх кінцівок. Поєднання цих факторів разом із підвищеною масою тіла дітей з цією патологією спонукає хворих до пересування в інвалідному візку, що сприяє посиленню ступеня контрактур у суглобах [7, 8, 10, 11, 17, 21].

Мета роботи – покращити діагностику та лікування контрактур кульшових та колінних суглобів у хворих із наслідками відкритих форм спінних дизрафій.

Матеріали і методи

Дослідження виконано на основі аналізу результатів обстеження та лікування 107 хворих з ортопедичними проявами відкритих форм спінних дизрафій, що перебували на обстеженні та лікуванні в ДУ “Інститут травматології та ортопедії НАМН України” м. Києва (1985-2019 рр.). Вік пацієнтів був від 3 місяців до 17 років (середній вік 6 років 8 місяців), осіб жіночої статі було 59, чоловічої – 48. У 93 пацієнтів спостерігався парепарез нижніх кінцівок, у 14 – монопарез. У пацієнтів із монопарезом та асиметричною моторною функцією при парепарезі неврологічний рівень ураження спинного мозку оцінювався щодо кінцівки з гіршим ступенем парезу.

Розподіл хворих на функціональні клінічні групи проводився відповідно до визначення рівня нейросегментарного ураження спинного мозку згідно з класифікацією Sharrard's (1964) у модифікації Bartonek et al. (1999) [1, 2], а саме: I група (7 хворих) – пацієнти з неушкодженою функцією нейросегментів та нервових корінців дистальніше нейросегментарного рівня спинного мозку S2; II група (20 хворих) – із нейросегментарним ураженням спинного мозку на рівні L5-S1; III група (46 хворих) – зі збереженням активності L3 та L4 нейросегментарних рівнів спинного мозку; IV група (12 хворих) – з ураженням спинного мозку на нейросегментарному рівні L1-L2; група V (2 хворих) – з ураженням спинного мозку нижче нейросегментарного рівня Th12. Окрему групу хворих склали діти до 5 років, бо оцінювання функціонального стану нижніх кінцівок у дітей цієї вікової групи не проводилося

через неможливість достатньо обґрунтовано оцінити ступінь втрати м'язової сили в окремих групах м'язів нижніх кінцівок [13]. До цієї групи було включено 20 пацієнтів.

Слід зауважити, що розподіл на відповідні групи є досить умовним та показує загально-анатомічні показники іннервації окремих груп м'язів без врахування анатомічних особливостей кожного окремого пацієнта та можливості мозаїчного ураження нервових корінців, що виходять із різних нейросегментарних рівнів спинного мозку. Усе перераховане вище може при клінічному обстеженні свідчити про порушення іннервації, характерне для різних моторних функціональних рівнів.

Для визначення м'язової сили та глибини парезу нижніх кінцівок використовувалася шестибальна шкала оцінки сили м'язів за L. McPeak, 1996; M. Вейсс, 1986.

Результати та їх обговорення

Контрактури кульшових та колінних суглобів, поряд із деформаціями стоп, є найпоширенішим ортопедичним проявом у хворих із наслідками відкритих форм спінних дизрафій. Контрактури кульшових суглобів зустрічалися у 66 дітей, колінних суглобів – 75, були як симетричними, так і дискордантними. Їх формування, на нашу думку, в першу чергу пов'язано з дисбалансом м'язів у ділянці суглобів унаслідок порушення функції м'язів-антагоністів (частковий чи повний парез окремих груп м'язів). Такий процес призводить до встановлення нової патологічної рівноваги, що веде до вкорочення функціонально збережених м'язів, зморщування капсули суглоба. Другою важливою причиною розвитку контрактур суглобів є вторинні зміни в м'язах внаслідок порушення їх іннервації, що призводить до атрофії з наступною їх фіброзною та жировою перебудовою, стійким вторинним вкороченням та втратою еластичності. Ще одним із факторів, який викликає формування контрактур у суглобах, є неправильне тривале статичне положення хворого в ліжку, кріслі чи інвалідному візку: таке положення також призводить до вторинного вкорочення м'язів та їх фіброзної перебудови.

Контрактури кульшових суглобів були представлені у хворих усіх функціональних клінічних груп, крім I. Відсутність контрактур у суглобах у хворих I функціональної клінічної групи можна пояснити збереженою функціональною активністю м'язів у ділянці кульшових та колінних суглобів, що забезпечує повний об'єм рухів у них.

З метою отримання вірогідних результатів при статистичній обробці та враховуючи невелику кількість пацієнтів V функціональної клінічної групи та подібність за ступенем глибини парезу нижніх кінцівок із пацієнтами IV функціональної клінічної групи, було проведено їх об'єднання.

Частота та ступінь контрактур кульшових та колінних суглобів у хворих різних функціональних клінічних груп

Вид контрактури кульшових та колінних суглобів			Група хворих					Усього	
			I група	II група	III група	IV та V групи	Група дітей до 5 років		
Згинальна контрактура кульшових суглобів	лівий	0-20°	-	3 (15%)	16 (35%)	1 (8%)	2	22	
		20-40°	-	1 (5%)	16 (35%)	7 (58%)	7	31	
		40-60°	-	-	3 (6%)	3 (25%)	-	6	
		усього	-	4	35	11	9	59	
	правий	0-20°	-	3	15	1	3	22	
		20-40°	-	2	15	8	6	31	
		40-60°	-	-	5	3	-	8	
		усього	-	5 (25%)	35 (76%)	12 (92%)	9 (45%)	61	
	усього			-	5 (25%)	38 (83%)	13 (100%)	10 (50%)	66
	Згинальна контрактура колінних суглобів	правий	0-20°	-	5 (25%)	29 (63%)	4 (33%)	6	44
20-40°			-	1 (5%)	6 (13%)	5 (42%)	4	16	
40-60°			-	-	-	3 (25%)	-	3	
усього			-	6	35	12	10	63	
лівий		0-20°	-	5	29	4	6	44	
		20-40°	-	2	6	3	5	16	
		40-60°	-	-	1	3	-	4	
		усього	-	7 (35%)	36 (78%)	11 (84%)	11 (55%)	64	
усього			-	7 (35%)	37 (80%)	12 (100%)	12 (60%)	68	

Розподіл за частотою та ступенем згинальної контрактури залежно від функціональної клінічної групи (визначається рівнем нейросегментарної інервації спинного мозку) представлений у таблиці 1.

На підставі отриманих даних було проведено кореляційний аналіз із визначенням парних коефіцієнтів кореляції Пірсона та встановлено наступні закономірності.

Спостерігається пряма лінійна залежність між частотою виникнення згинальної контрактури кульшових ($r=0,98$, $p<0,05$) і колінних суглобів ($r=0,99$, $p<0,05$) та функціональною клінічною групою: частота розвитку контрактур кульшових та колінних суглобів зростає зі зростанням рівня нейросегмен-

тарного ураження спинного мозку. Встановлено прямий кореляційний зв'язок між розвитком контрактури кульшових та колінних суглобів ($r=0,99$, $p<0,05$): розвиток контрактур кульшових суглобів супроводжується розвитком контрактур колінних суглобів. Встановлено вірогідне збільшення частоти формування контрактур кульшових ($\chi^2=39,66$, $p<0,05$) та колінних ($\chi^2=35,6$, $p<0,05$) суглобів у хворих із наслідками відкритих форм спінальних дизрафій разом зі зростанням рівня глибини порезу нижніх кінцівок. На рис. 1 представлена діаграма залежності частоти формування згинальної контрактури кульшових та колінних суглобів від функціональної клінічної групи хворих.

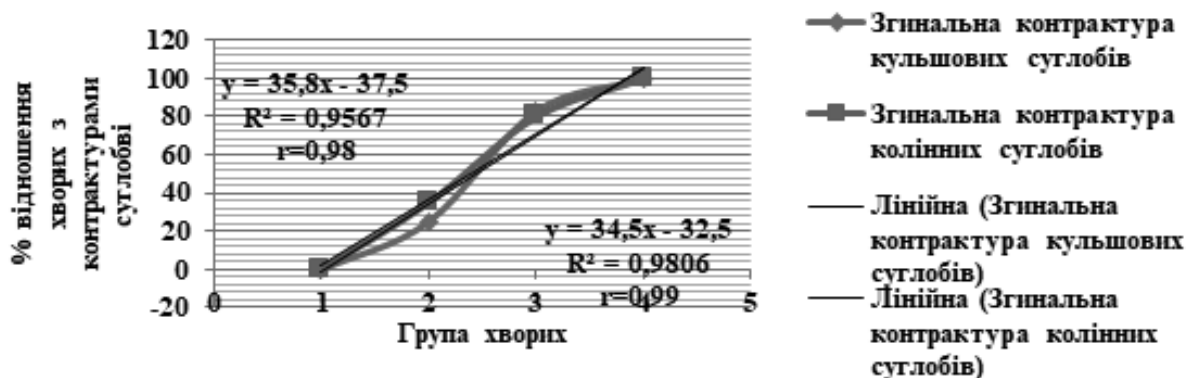


Рис. 1. Діаграма залежності частоти формування згинальної контрактури кульшових та колінних суглобів від функціональної клінічної групи хворих

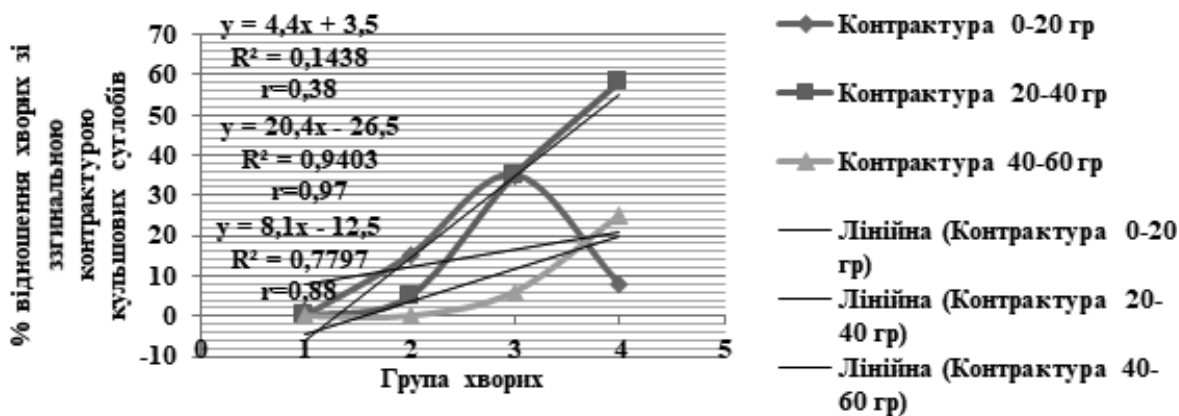


Рис. 2. Діаграма залежності формування згинальної контрактури кульшових суглобів різного ступеня від функціональної клінічної групи хворих

Спостерігається пряма лінійна залежність між ступенем згинальної контрактури кульшових суглобів у межах 20-40° ($r=0,97, p<0,05$) та 40-60° ($r=0,88, p<0,05$) та функціональною клінічною групою: кількість хворих зі згинальною контрактурою в межах 20-40° та 40-60° збільшується зі зростанням рівня нейросегментарного порушення. Встановлено вірогідне збільшення кількості хворих зі згинальною контрактурою кульшових суглобів у межах 2-40° зі зростанням рівня глибини парезу нижніх кінцівок ($\chi^2=14,72, p<0,05$). На рис. 2 представлена діаграма залежності формування згинальної контрактури кульшових суглобів різного ступеня від функціональної клінічної групи хворих.

Спостерігається помірна пряма лінійна залежність між ступенем згинальної контрактури колінних суглобів у межах 0-20° ($r=0,68, p<0,05$) та сильна пряма лінійна залежність між ступенем згинальної контрактури колінних суглобів у межах 20-40° ($r=0,92, p<0,05$) та 40-60° ($r=0,77, p<0,05$) та функціональною клінічною групою: кількість хворих зі згинальною контрактурою в межах 0-20°, 20-40° та 40-60° збільшується зі зростанням рівня нейросегментарного порушення. Встановлено вірогідне збільшення

кількості хворих зі згинальною контрактурою кульшових суглобів у межах 0-20° ($\chi^2=17,01, p<0,05$), 20-40° ($\chi^2=10,6, p<0,05$) та 40-60° ($\chi^2=19,42, p<0,05$) зі зростанням рівня глибини парезу нижніх кінцівок. На рис. 3 представлена діаграма залежності формування згинальної контрактури колінних суглобів різного ступеня від функціональної клінічної групи хворих.

Статистична обробка частоти формування розгинальних контрактур колінних суглобів не проводилася через малу кількість випадків у досліджуваній групі хворих.

Слід зауважити, що згинальна контрактура кульшових суглобів значною мірою залежить від стану кульшових суглобів, а саме наявності вивиху чи підвивиху стегна. У таблиці 2 представлений розподіл за частотою виявлення вивиху стегна та контрактури кульшових суглобів залежно від функціональної клінічної групи хворих.

На підставі проведеного аналізу отриманих даних встановлено, що спостерігається сильний прямий кореляційний зв'язок між частотою виявлення вивиху стегна і згинальною контрактурою кульшових суглобів та нейросегментарним рівнем ураження ($r=0,95,$

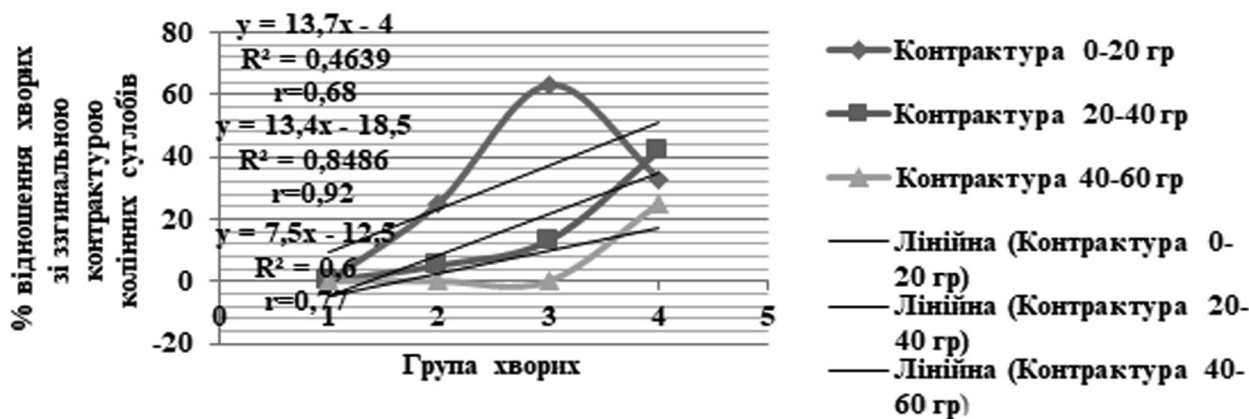


Рис. 3. Діаграма залежності формування згинальної контрактури колінних суглобів різного ступеня від функціональної клінічної групи хворих

Таблиця 2

Розподіл за частотою виявлення вивиху стегна та згинальної контрактури кульшових суглобів залежно від функціональної клінічної групи хворих

Вид деформації хребта	Функціональна клінічна група					
	I група	II група	III група	IV та V групи	Діти до 5 років	Усього
Вивих стегна	-	1 (5%)	35 (76%)	9 (64%)	11 (55%)	56 (52%)
Згинальна контрактура кульшових суглобів	-	5 (25%)	38 (82,6%)	14 (100%)	11 (55%)	69

$p < 0,05$): частота формування згинальної контрактури кульшових суглобів значною мірою залежить від наявності вивиху стегна, їх частота збільшується зі зростанням рівня нейросегментарного ураження. На рис. 4 представлена діаграма залежності частоти згинальної

контрактури кульшових суглобів та вивиху стегна від функціональної клінічної групи хворих.

На рис. 5 представлений клінічний приклад хворого III функціональної клінічної групи зі згинальною контрактурою кульшових суглобів.

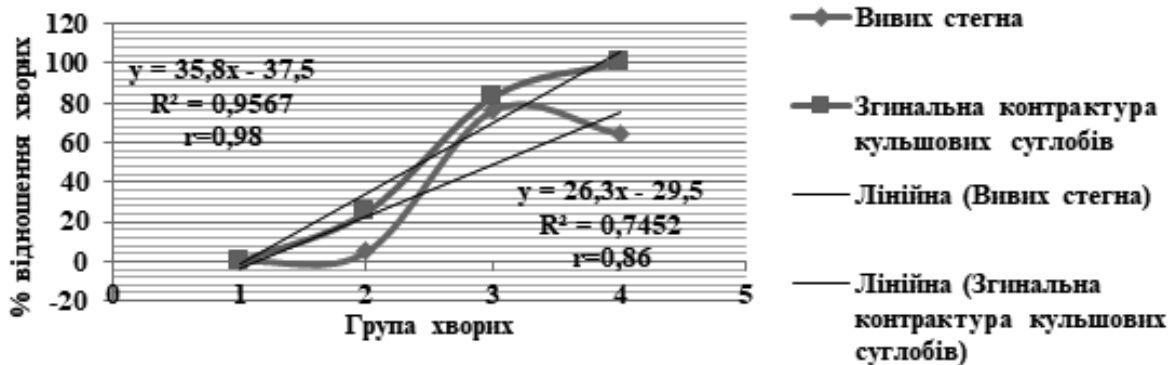


Рис. 4. Діаграма залежності формування згинальної контрактури колінних суглобів різного ступеня від функціональної клінічної групи хворих

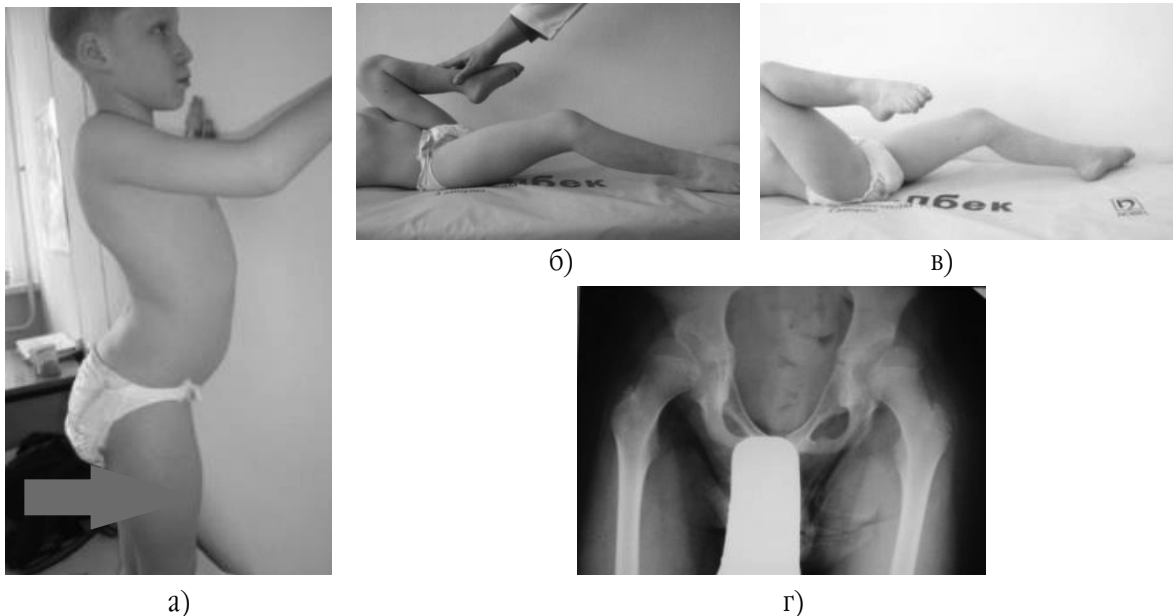


Рис. 5. Клінічний приклад хворого III функціональної клінічної групи зі згинальною контрактурою кульшових суглобів, гіперлордозом поперекового відділу хребта та вивихом обох стегон 2 ст.: а) вигляд хворого збоку (стрілкою вказано гіперлордоз поперекового відділу хребта); б) та в) проба Томаса – обмеження розгинання кульшових суглобів при усуненні гіперлордозу поперекового відділу хребта; г) рентгенограма кульшових суглобів хворого – вивих стегна 2 ст. або підвивих стегон за Реймерсом (кут Віберга справа – $4,2^\circ$, зліва – $6,5^\circ$; індекс Реймерса справа – 0,53, зліва – 0,56), стрілочкою вказане зменшення запиральних отворів

На рис. 6 представлений клінічний приклад хворого IV функціональної клінічної групи зі згинальною контрактурою колінних суглобів.

Таким чином, контрактури кульшових та колінних суглобів є тяжким ортопедичним проявом, частота формування якого залежить: 1) від рівня нейросегментарного ураження спинного мозку, а саме – спостерігається зростання частоти формування та ступеня згинальних контрактур зі зростанням глибини парезу нижніх кінцівок; 2) від наявності супутньої патології кульшових суглобів та хребта (вивих стегна, деформація хребта); 3) неправильного положення хворого в ліжку чи інвалідному візку. Значні згинальні контрактури кульшових та колінних суглобів великою мірою порушують ходьбу хворої дитини, змушуючи її для пересування на великі дистанції застосовувати інвалідний візок.

Лікування згинальних контрактур кульшових суглобів

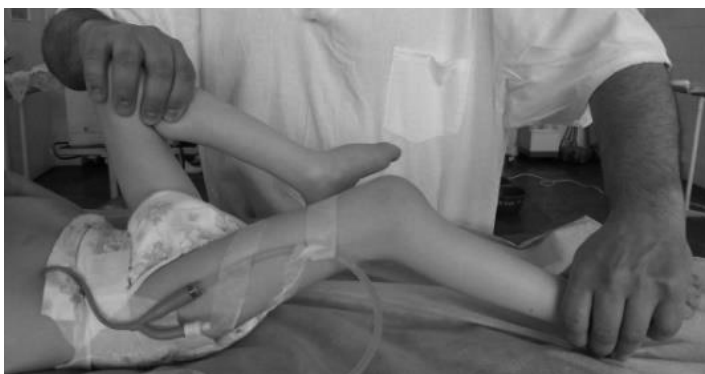Усі контрактури кульшових суглобів розглядалися як ізольовані та в комбінації з порушенням співвідношень у ділянці кульшового суглоба. Зазвичай згинальні контрактури на фоні вивиху чи підвивиху стегна усуваються при хірургічній корекції цієї патології

шляхом виконання комплексу заходів, які дають можливість досягнути стійкого розгинання в кульшовому суглобі, а саме: низведення спінальної мускулатури, коригувальна міжвертлюгова остеотомія стегнової кістки з її вкороченням, капсулотомія кульшового суглоба.

При лікуванні ізольованих згинальних контрактур кульшових суглобів слід використовувати як консервативні, так і хірургічні методи корекції. Вибір методу лікування залежить від віку дитини та ступеня згинальної контрактури в кульшових суглобах.

Показаннями до консервативного лікування був вік дитини до 4-5 років та ступінь контрактури в межах 20°. Консервативний метод лікування включав комплекс засобів, направлених як на запобігання формування згинальної контрактури кульшових суглобів, так і на її корекцію, а саме: лікувальна фізкультура, ортопедичні укладки (позиціонування хворого), комплекс фізіотерапевтичних засобів, направлених на розслаблення та тракцію спінальної групи м'язів – парафінові аплікації, електрофорез розчину лідази або 3% розчину йодистого калію; плавання в басейні, застосування апаратів для ходіння та вертикалізаторів.

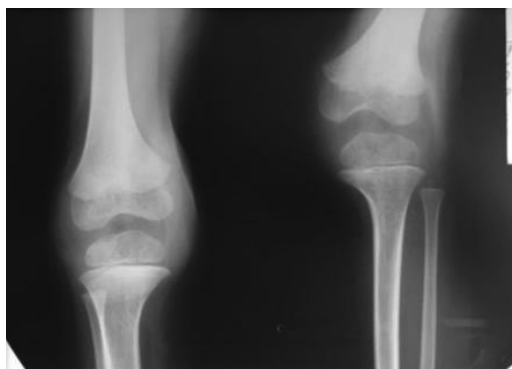
Показаннями до хірургічного лікування згинальної контрактури кульшових суглобів були: вік дитини



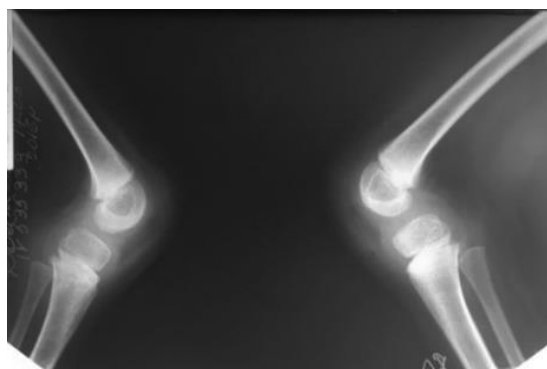а)



б)



в)



г)

Рис. 6. Клінічний приклад хворого IV клінічної групи зі згинальною контрактурою колінних суглобів в межах 40-60°: а) та б) фото правого та лівого колінного суглобів – обмеження розгинання в колінному суглобі; в) рентгенограма колінних суглобів у передньо-задній проекції; г) рентгенограма колінних суглобів у боковій проекції

старше 5 років (до цього періоду чітко визначається рівень нейросегментарного ураження спинного мозку та встановлюється здатність дитини до вертикалізації і самостійного пересування) та ступінь згинальної контрактури понад 20° (біомеханічно доведено, що ступінь згинальної контрактури до 20° значною мірою не порушує характер ходьби дитини та не потребує активної хірургічної корекції).

Під нашим спостереженням знаходилося 66 дітей зі згинальною контрактурою кульшових суглобів. Консервативне лікування, направлене на корекцію та запобігання прогресуванню захворювання, проводилося усім хворим.

Ізольована хірургічна корекція виконувалася у 3 хворих (5 кульшових суглобів) зі згинальною контрактурою в кульшовому суглобі в межах 40° - 60° . У всіх хворих виконувався наступний об'єм хірургічного втручання: розріз за Сміт – Петерсоном, виконувался доступ до передньої верхньої та нижньої спин з відсіканням від останніх *m. tensor fascia late*, *m. sartorius*, *m. gracilis*, *m. rectus femoris*. За необхідності, особливо при значній згинальній контрактурі кульшових суглобів, виконувалося відсікання сідничної мускулатури від зовнішньої поверхні передньої 1/3 здухвинної кістки. При згинальних контрактурах понад 40° виникала необхідність у передній капсулотомії кульшових суглобів.

Досягнення необхідного результату, а саме повного розгинання кульшових суглобів, контролювалося як клінічно – визначення тесту Томаса (досягнення повного розгинання в оперованому кульшовому суглобі при максимальному згинанні в протилежному кульшовому суглобі із виведенням тазу в правильне положення та усуненням гіперлордозу поперекового відділу хребта), так і рентгенологічно – чітка візуалізація запирального отвору при рентгенографії кульшових суглобів у передньо-задній проекції в положенні повного розгинання в оперованому кульшовому суглобі.

На рис.7 представлений клінічний приклад хірургічної корекції згинальної контрактури кульшового суглоба в межах 30° у хворого 14 років. Хворому виконане хірургічне втручання: низведення спінальної мускулатури, передня розширена капсулотомія кульшового суглоба.

Лікування згинальної контрактури колінних суглобів

Наявність згинальної контрактури колінних суглобів у поєднанні зі згинальною контрактурою кульшових суглобів сприяє формуванню ходьби навприсядки, в англійській літературі – “crouched gait”, що значною мірою обмежує тривалість ходьби дитиною. Саме тому усунення контрактури колінних суглобів є вкрай необхідним для цієї групи хворих.

При усуненні контрактур колінних суглобів використовували як консервативний, так і хірургічний методи

корекції. На нашу думку, показаннями до консервативної корекції згинальної контрактури колінних суглобів були: вік дитини до 4-5 років, ступінь контрактури в межах 20° - 30° . Збільшення ступеня згинальної контрактури до 30° в показаннях до консервативного лікування, згідно з нашими дослідженнями, обумовлене хорошими результатами консервативної корекції, навіть при значних ступенях контрактур. Виконували наступні методи консервативної корекції: усунення контрактур етапними гіпсовими пов'язками, ортопедичні укладки (позиціювання), ЛФК, масаж м'язів нижніх кінцівок, комплекс фізіотерапевтичних засобів (електростимуляція чотириголового м'яза стегна, парафінові (озокеритові) аплікації на колінні суглоби, електрофорез розчину лідази 64 од. або 3% розчину йодистого калію на ділянку підколінної ямки). При досягненні позитивного результату слід проводити ряд заходів, направлених на запобігання рецидиву формування контрактур, що включають перераховані вище консервативні засоби лікування та застосування гонітних тугорів для спання та апаратів для ходіння з можливістю замикання колінних суглобів у положенні їх розгинання.

Показаннями до хірургічної корекції згинальної контрактури колінних суглобів були: вік дитини старше 5-6 років, ступінь згинальної контрактури в межах 30° та більше, негативний результат при проведенні консервативної корекції. При застосуванні хірургічного лікування необхідно досягнути максимального можливого розгинання в колінному суглобі з метою запобігання рецидиву деформації. Хірургічне втручання включало наступні заходи: подовження сухожилків згиначів колінного суглоба (*m. biceps femoris*, *m. semimembranosus*, *m. semitendinosus*), дезінсерцію *m. gastrocnemius* від місця прикріплення до дистального метафіза стегнової кістки та розширену задню капсулотомію колінного суглоба без пошкодження задньої хрестоподібної зв'язки. За можливості необхідно досягнути помірного перерозгинання в колінному суглобі. Хірургічне втручання закінчується накладанням гонітної гіпсової пов'язки в положенні максимального розгинання в колінному суглобі.

При згинальній контрактурі в колінному суглобі в межах 50° - 60° через ризик перерозтягнення судинно-нервового пучка в ділянці підколінної ямки та порушення кровопостачання дистальних відділів кінцівки (загальноприйнятою є одномоментна корекція згинальної контрактури в колінному суглобі, що не перевищує 40°), на нашу думку, є допустимою гіпокорекція з наступним додатковим усуненням залишкової контрактури етапними гіпсовими пов'язками.

Під нашим спостереженням знаходилося 69 хворих зі згинальною контрактурою колінних суглобів. Усім хворим на початкових етапах лікування виконувалося консервативне лікування з наступним комплексом профілактичних засобів, направленим на запобігання рецидиву деформацій. З пацієнтам зі стійкою зги-

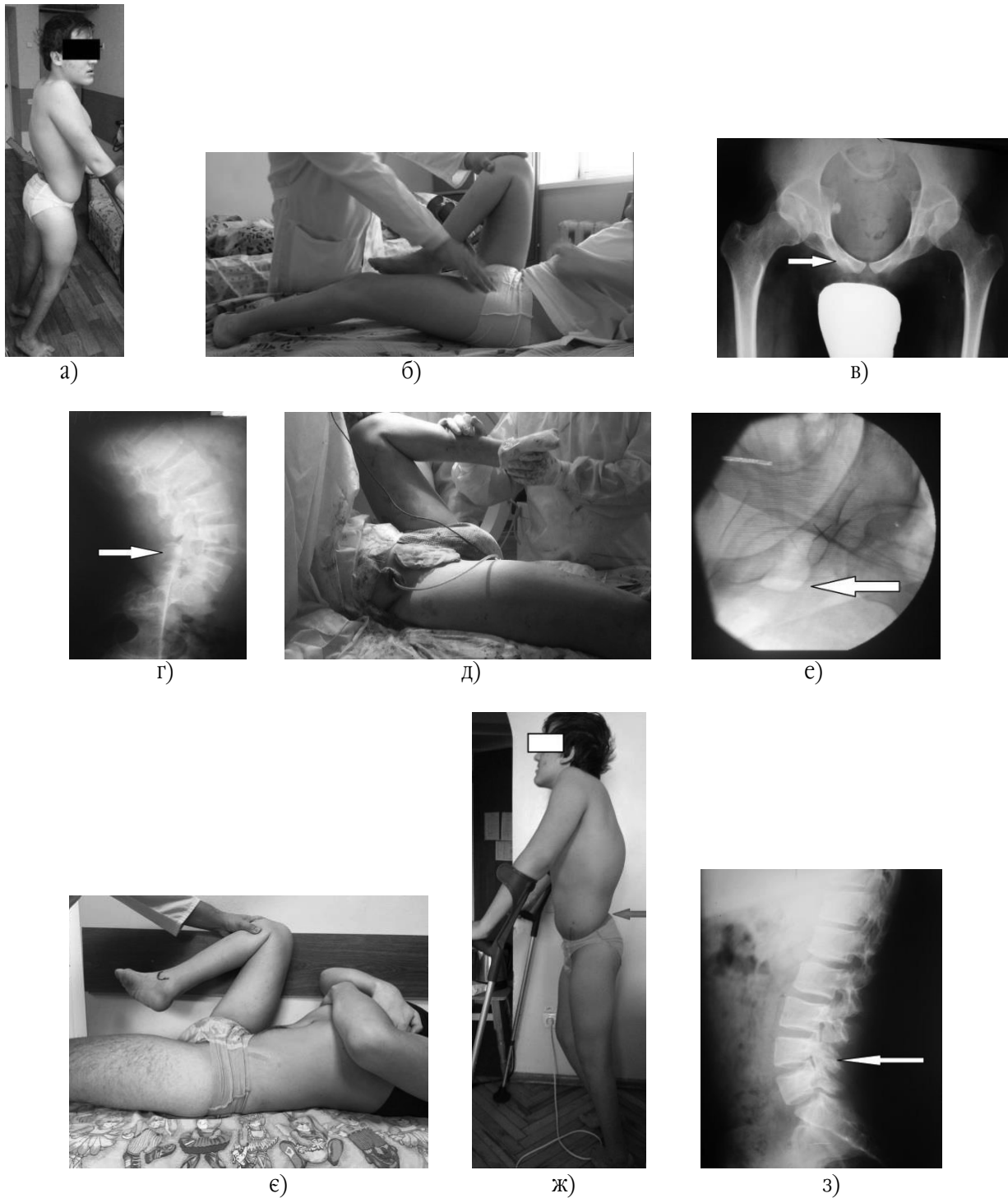

Рис. 7. Клінічний приклад хірургічної корекції згинальної контрактури кульшових суглобів у хворого з наслідками спінальної дизрафії III функціональної клінічної групи: а) фото хворого збоку – посилений гіперлордоз поперекового відділу хребта; б) позитивний симптом Томаса – відсутність повного розгинання в досліджуваному кульшовому суглобі при повному згинанні в протилежному кульшовому суглобі та усуненні поперекового гіперлордозу; в) рентгенограма кульшових суглобів у передньо-задній проекції – відсутність візуалізації запирального отвору; г) рентгенограма поперекового відділу хребта – посилення поперекового лордозу; д) інтраопераційне фото хворого збоку – негативний симптом Томаса на стороні виконання хірургічного втручання; е) рентгенограма лівого кульшового суглоба, інтраопераційний знімок – повна візуалізація запирального отвору (вказано стрілкою); ф) фото хворого через 1 рік після виконання хірургічного втручання – негативний симптом Томаса; г) фото хворого через 1 рік після операції – значне зменшення поперекового лордозу; ж) рентгенограма поперекового відділу хребта в боковій проекції – відсутність поперекового гіперлордозу

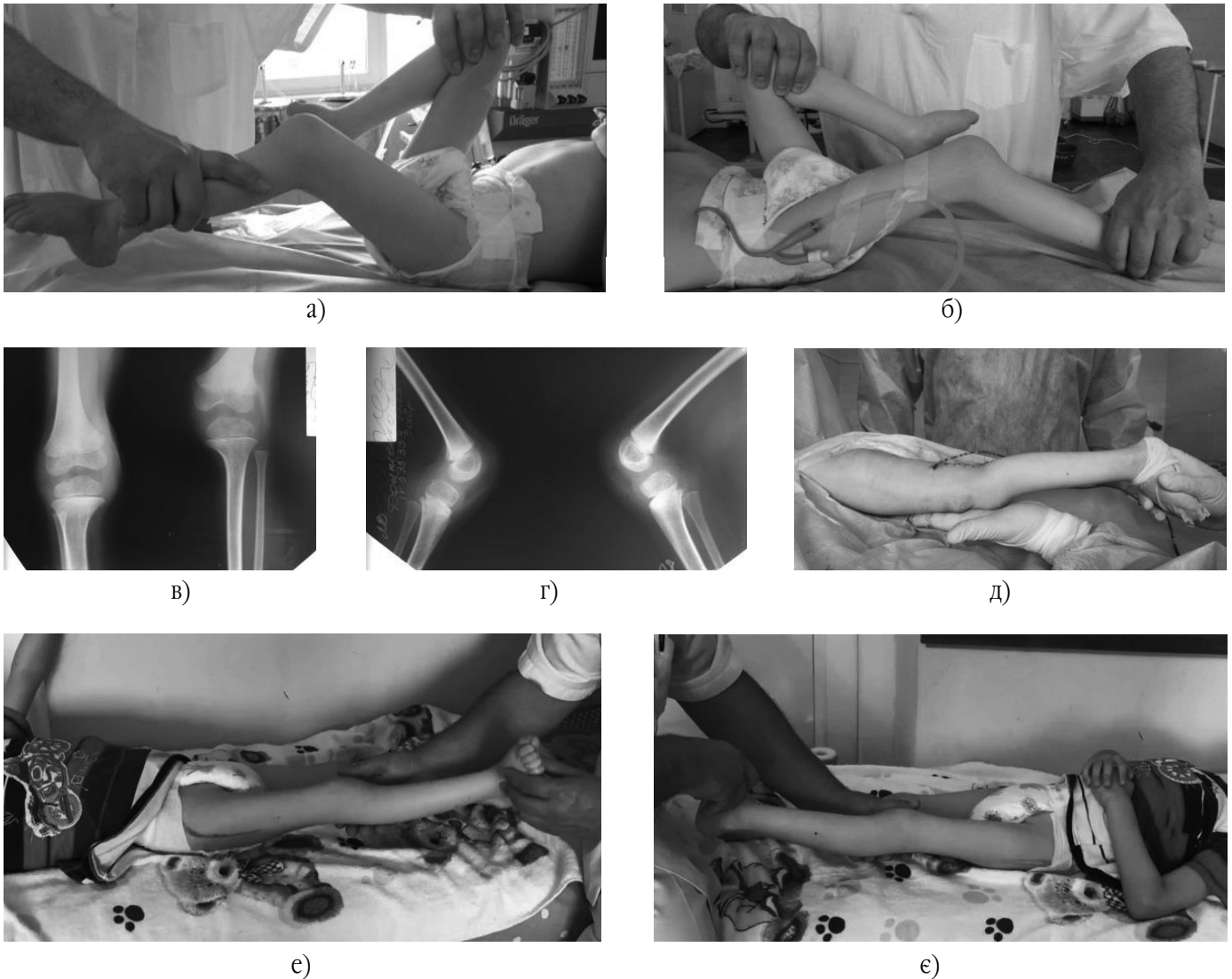


Рис. 8. Клінічний приклад хірургічної корекції згинальної контрактури колінних суглобів у межах 50° у хворого з наслідками спінальної дизрафії IV функціональної клінічної групи:
 а) і б) фото хворого в положенні лежачи – наявність згинальної контрактури обох колінних суглобів в межах 50° ; в) фото рентгенограми колінних суглобів у передньо-задній проекції; г) фото рентгенограми колінних суглобів у боковій проекції; д) інтраопераційне фото – наявність залишкової згинальної контрактури лівого колінного суглоба в межах 10° ; е) та е) фото дитини в положенні лежачи через 1 рік після виконання хірургічного лікування – утримується повне розгинання в колінних суглобах

нальною контрактурою в колінних суглобах понад 30° було виконане хірургічне лікування за описаною вище методикою. У всіх хворих у післяопераційний період спостерігалася стійка корекція деформації.

У післяопераційний період із метою запобігання рецидиву контрактури в колінних суглобах усім хворих призначалися гонітні тунори для спання та апарати для ходіння з шарнірами на рівні колінних суглобів та з можливістю їх замикання.

На рис. 8 представлений клінічний приклад хірургічного лікування хворого зі згинальною контрактурою в колінному суглобі у межах 50° .

Таким чином, згинальні контрактури кульшових та колінних суглобів у хворих із наслідками спінальних

дизрафій є тяжкою ортопедичною патологією, що значною мірою порушує можливість та якість ходьби дитини та потребує як консервативної, так і хірургічної корекції. Для досягнення стійкого лікувального ефекту необхідно проводити повну корекцію деформацій із наступним застосуванням профілактичних засобів, направлених на запобігання рецидиву деформацій.

Висновки

1. Контрактури кульшових та колінних суглобів – другий за частотою ортопедичний прояв у хворих із наслідками відкритих форм спінальних дизрафій.

Причинами їх формування є: порушення функції м'язів-антагоністів навколо суглобів (частковий чи повний парез окремих груп м'язів), що призводить до встановлення нової, патологічної рівноваги та вкорочення функціонально збережених м'язів, зморщування капсули суглоба; вторинні зміни в м'язах внаслідок порушення їх іннервації, що призводить до атрофії з наступною фіброзною та жировою перебудовою, їх стійким вторинним вкороченням та втратою еластичності; наявність супутньої патології кульшових суглобів та хребта (вивих стегна, деформація хребта); неправильне тривале статичне положення хворого в ліжку, кріслі, інвалідному візку.

2. Доведена пряма лінійна залежність між частотою виникнення згинальної контрактури кульшових ($r=0,98$, $p<0,05$) і колінних суглобів ($r=0,99$, $p<0,05$) та функціональною клінічною групою: частота розвитку контрактур кульшових та колінних суглобів зростає зі зростанням рівня нейросегментарного порушення. Встановлено прямий кореляційний зв'язок між розвитком контрактури кульшових та колінних суглобів ($r=0,99$, $p<0,05$): розвиток контрактур кульшових суглобів супроводжується розвитком контрактур колінних суглобів. Встановлено вірогідне збільшення кількості хворих зі згинальною контрактурою кульшових та колінних суглобів в межах $0-20^\circ$ ($\chi^2=17,01$, $p<0,05$), $20-40^\circ$ ($\chi^2=10,6$, $p<0,05$) та $40-60^\circ$ ($\chi^2=19,42$, $p<0,05$) зі зростанням рівня глибини парезу нижніх кінцівок.

3. При лікуванні згинальних контрактур кульшових та колінних суглобів у хворих із наслідками відкритих форм спінальних дизрафій слід використовувати як консервативні, так і хірургічні методи корекції. Вибір методу лікування залежить від віку дитини та ступеня згинальної контрактури в суглобах.

Конфлікт інтересів. Автори заявляють про відсутність конфлікту інтересів під час підготовки статті.

Література

1. Ambulation in patients with myelomeningocele: a 12-year follow-up / A. Bartonek, H.
2. Saraste, L. Samuelsson, M. Skoog // J. Ped. Orthop. – 1999. – Vol. 19. – P. 202–206.
3. Bartonek A. Factors influencing ambulation in myelomeningocele: a cross-sectional study / A. Bartonek, H. Saraste // Dev. Med. Child Neurol. – 2001. – Vol. 43. – P. 253–260.
4. Postnatal Management of Myelomeningocele: Outcome with a Multidisciplinary Team Experience / P.A. Beuriat, I. Poirot,

- F. Hameury [et al.] // World Neurosurg. – 2018. – Vol. 110. – P. e24–e31.
5. Cameron M. Prenatal screening and diagnosis of neural tube defect / M. Cameron, P. Moran // Prenat. Diagn. – 2009. – Vol. 4. – P. 402–411.
6. Copp A.J. Neural tube defects--disorders of neurulation and related embryonic processes / A.J. Copp, N.D. Greene // Wiley Interdiscip. Rev. Dev. Biol. – 2013. – Vol. 2 (2). – P. 213–227.
7. Copp A.J. Spina bifida / A.J. Copp, N.S. Adzick, L.S. Chitty // Nat. Rev. Dis. Primers. – 2015. – Vol. 30. – P. 1–29.
8. Correll J. The effect of soft tissue release of the hips on walking in myelomeningocele / J. Correll, C. Gabler // J. Pediatr. Orthop. B. – 2000. – Vol. 9. – P. 148–153.
9. Dias L.S. Surgical management of knee contractures in myelomeningocele / L.S. Dias // J. Pediatr. Orthop. – 1982. – Vol. 2. – P. 127–131.
10. Dias M.S. Embryology of myelomeningocele and anencephaly / M.S. Dias, M. Partington // Neurosurg. Focus. – 2004. – Vol. 16. – P. 1–16.
11. Frawley P.A. Anterior release for fixed flexion deformity of the hip in spina bifida / P.A. Frawley, N.S. Broughton, M.B. Menelaus // J. Bone Joint Surg. – 1996. – Vol. 78 (B). – P. 299–302.
12. Surgical release of knee flexion contractures in myelomeningocele / P.D. Marshall, N.S. Broughton, M.B. Menelaus, H.K. Grabam // J. Bone Joint Surg. – 1996. – Vol. 78-B. – P. 912–916.
13. McComb J.G. A practical clinical classification of spinal neural tube defects / J.G. McComb // Childs Nerv. Syst. – 2015. – Vol. 31 (10). – P. 1641–1657.
14. McDonald C.M. Assessment of muscle strength in children with myelomeningocele: accuracy and stability of measurements over time / C.M. McDonald, K.M. Jaffe, D.B. Shurtleff // Arch. Phys. Med. Rehabil. – 1986. – Vol. 67. – P. 855–861.
15. Patnaik A. Complex forms of spinal dysraphism / A. Patnaik, A.K. Mahapatra // Childs Nerv. Syst. – 2013. – Vol. 29 (9). – P. 1527–32.
16. Phillips L.A. Spina Bifida Management / L.A. Phillips, J.M. Burton, S.H. Evans // Curr. Probl. Pediatr. Adolesc. Health Care. – 2017. – Vol. 47 (7). – P. 173–177.
17. Sgouros S. Spinal dysraphism / S. Sgouros // Childs Nerv. Syst. – 2013. – Vol. 29 (9). – P. 1415–1416.
18. Anterior femoral epiphysodesis for the treatment of fixed knee flexion deformity in spina bifida patients / A.S. Spiro, K. Babin, S. Lipovac [et al.] // J. Pediatr. Orthop. – 2010. – Vol. 30. – P. 858–862.
19. Swaroop V.T. Orthopaedic management of spina bifida. Part I: hip, knee and rotational deformities / V.T. Swaroop, L.S. Dias // J. Child. Orthop. – 2009. – Vol. 3. – P. 441–449.
20. Swaroop V.T. Orthopaedic management of spina bifida. Part II: foot and ankle deformities / V.T. Swaroop, L. Dias // J. Child. Orthop. – 2011. – Vol. 5. – P. 403–414.
21. Natural history of knee contractures in myelomeningocele / J.G. Wright, M.B. Menelaus, N.S. Broughton [et al.] // J. Pediatr. Orthop. – 1991. – Vol. 11. – P. 725–730.
22. Спинномозкова кила: [посіб. для батьків] / І.П. Баруляк, Ю.О. Орлов, О.А. Данилов [та ін.]. – Київ, 2000. – 102 с.

Diagnosis and Treatment of Contractures of the Hip and Knee Joints in Patients with the Consequences of Open Forms of Spinal Dysraphism

Cheverda A.I., Huk Yu.M., Zyma A.M., Kincha-Polishcbuk T.M., Syvak M.F., Zotia A.V.
SI "Institute of Traumatology and Orthopedics by NAMS of Ukraine", Kyiv

Summary. Orthopedic pathology in patients with the consequences of open forms of spinal dysraphism is an integral part of the clinical course of the disease. The flexion contracture of

the hip and knee joints is one of the main reasons of the violation of the independent movement in this group of patients. **Objective:** to improve the diagnosis and treatment of contractures of the hip and knee joints in patients with the consequences of open forms of spinal dysraphism. **Materials and Methods.** The study was performed based on an analysis of the results of examination and treatment of 107 patients with orthopedic manifestations of open forms of spinal dysraphism. Orthopedic pathology was diagnosed in all patients. The distribution of patients into functional clinical groups was carried out in accordance with the determination of the level of neurosegmental lesions of the spinal cord according to the classification of Sharrard (1964) in the modification of Bartonek et al. (1999). To determine muscle strength and paresis of the lower extremities, the six-point scale for assessing muscle strength was used (L. McPeak, 1996; M. Weiss, 1986). **Results.** Hip joint contractures were diagnosed in 66 children, the knee joints – in 75. A direct linear relationship was established between the incidence of hip flexion contracture ($r=0.98$, $p<0.05$) and knee joints ($r=0.99$, $p<0.05$), and also a significant increase in their degrees, which ranges between 0-20° ($\chi^2=17.01$, $p<0.05$), 20-40° ($\chi^2=10.6$, $p<0.05$) and 40-60° ($\chi^2=19.42$, $p<0.05$), and a functional clinical group (a level of neurosegmental lesions to the spinal cord). Indications for conservative and surgical treatment of contractures of the joints of the lower extremities have been developed. **Conclusions.** Contractures of the hip and knee joints in patients with the consequences of open forms of spinal dysraphism are a severe orthopedic pathology, which significantly violates the ability and quality of walking of children and require both conservative and surgical correction. To achieve a lasting therapeutic effect, it is necessary to carry out a complete correction of deformities, followed by the use of preventive measures aimed at preventing recurrence of deformities.

Key words: open forms of spinal dysraphism, hip and knee contractures, conservative and surgical correction.

Диагностика и лечение контрактур тазобедренных и коленных суставов у больных с последствиями открытых форм спинальных дизрафий

Чеверда А.И., Гук Ю.Н., Зима А.Н., Кинчая-Полищук Т.А., Сивак Н.Ф., Зотя А.В.
 ГУ "Институт травматологии и ортопедии НАМН Украины", г. Киев

Резюме. Ортопедическая патология у пациентов с последствиями открытых форм спинальных дизрафий является неотъемлемой частью клинической картины заболевания. Сгибательная контрактура тазобедренных и коленных суставов – одна из главных причин нарушения самостоятельного передвижения у этой группы больных. **Цель.** Улучшить диагностику и лечение контрактур тазобедренных и коленных суставов у больных с последствиями открытых форм спинальных дизрафий. **Материалы и методы.** Исследования выполнены на основании анализа результатов обследования и лечения 107 больных с ортопедическими проявлениями открытых форм спинальных дизрафий. Ортопедическая патология диагностирована у всех пациентов. Распределение больных на функциональные клинические группы выполнялось в соответствии с определением уровня нейросегментарного поражения спинного мозга согласно классификации Sharrard's (1964) в модификации Bartonek et al. (1999). Для определения мышечной силы и глубины пареза нижних конечностей использовалась шестибальная шкала оценки силы мышц за L. McPeak (1996); M. Вейсс (1986). **Результаты.** Контрактуры тазобедренных суставов диагностировано у 66 детей, коленных суставов – у 75. Установлена прямая линейная зависимость между частотой возникновения сгибательной контрактуры тазобедренных ($r=0,98$, $p<0,05$) и коленных суставов ($r=0,99$, $p<0,05$), достоверное увеличение их степени в границах 0-20° ($\chi^2=17,01$, $p<0,05$), 20-40° ($\chi^2=10,6$, $p<0,05$) и 40-60° ($\chi^2=19,42$, $p<0,05$) и функциональной клинической группой (уровнем нейросегментарного поражения спинного мозга). Разработаны показания к консервативному и хирургическому лечению контрактур суставов нижних конечностей. **Выводы.** Контрактуры тазобедренных и коленных суставов у больных с последствиями открытых форм спинальных дизрафий – тяжёлая ортопедическая патология, которая значительным образом нарушает возможность и качество ходьбы ребёнка, нуждается как в консервативной, так и в хирургической коррекции. Для достижения устойчивого лечебного эффекта необходимо выполнять

полную коррекцию деформаций с последующим применением профилактических средств, направленных на предупреждение рецидива деформаций.

Ключевые слова: открытые формы спинальных дизрафий, контрактуры тазобедренных и коленных суставов, консервативная и хирургическая коррекция.

Для листування: Чеверда Андрій Іванович, к.м.н., старший науковий співробітник відділу травматології та ортопедії дитячого віку ДУ “Інститут травматології та ортопедії НАМН України”, Бульварно-Кудрявська вул., 27, Київ, 01601, Україна. Тел. +38(097)4722033. E-mail: andriy.ortho@gmail.com.

For correspondence: Cheverda Andrii I., Ph.D. in Medicine, senior researcher, the Department of Pediatric Traumatology and Orthopedics, SI “Institute of Traumatology and Orthopedics of NAMS of Ukraine”, 27 Bulvarno-Kudriavska St., Kyiv, Ukraine, 01601. Tel. +38(097)4722033. E-mail: andriy.ortho@gmail.com.

УДК: 616.758.9-002:612.76:602.1:519.673:004.94

DOI: 10.37647/0132-2486-2019-103-4-73-80

Напружено-деформований стан підшовного апоневрозу при плантарному фасціїті

Лазарев І.А., Турчин О.А., Скибан М.В.

ДУ “Інститут травматології та ортопедії НАМН України”, м. Київ

Резюме. Актуальність. Посилення жорсткості ентезиса підшовного апоневрозу розглядають як фактор виникнення підшовного фасціїту. Ця гіпотеза була покладена в основу дослідження напружено-деформованого стану ентезиса підшовного апоневрозу шляхом імітаційного комп’ютерного моделювання. **Мета дослідження.** Математичний аналіз “поведінки” підшовного апоневрозу в ділянці ентезиса під час заднього поштовху при різних біомеханічних характеристиках ентезиса (щільність ділянки ентезиса 50, 100 та 150% від норми). **Матеріали і методи.** Для розрахунку напружено-деформованого стану використали спрощену скінчено-елементну модель п’яткової кістки із середніми показниками ширини та товщини структур апоневрозу, отриманими при анатомічному дослідженні. Засобами програмного пакета SolidWorks побудована розрахункова модель. Вхідними даними для фізичних параметрів ділянки ентезиса підшовного апоневрозу були літературні дані. Зональність ділянки ентезиса була розділена на 5 умовних зон із кроком 25%: 100% кістка (1); 75% кістка, 25% сухожилок (2), 50% кістка, 50% сухожилок (3), 25% кістка, 75% сухожилок (4), 100% сухожилок (5). Розраховували значення модуля Юнга для кожної зони в нормі, за умови збільшення жорсткості ентезиса (150% від норми) та зменшення жорсткості ентезиса (50% від норми). Методом кінцевих елементів у напівавтоматичному режимі побудовано модель; були імітовані моменти підйому заднього відділу стопи в момент заднього поштовху від 0° до 30°. **Результати.** При збільшенні жорсткості ентезиса підшовного апоневрозу, що відповідає умовам моделі підшовного фасціїту, величина напружень збільшувалась у 2,18 рази і досягала 19,4 МПа. Ділянки концентрації напружень досягають максимуму в 4-й умовній зоні та зменшуються у 5-й зоні, однак залишаються перевищеними. **Висновки.** Збільшення жорсткості ентезиса підшовного апоневрозу суттєвим чином впливає на напружено-деформований стан цієї ділянки у бік посилення концентрації напружень по перифе-

рії умовної зони (4-та зона), що межує безпосередньо з тканиною плантарного апоневрозу (5-та зона), в якій концентрація напружень розподілена рівномірно і нижче майже втричі.

Ключові слова: імітаційне комп'ютерне моделювання, напружено-деформований стан, підшовний фасційт, ентезис, стопа.

Вступ

Плантарний фасційт (ПФ) є актуальною проблемою сучасного урбанізованого суспільства через значну розповсюдженість та значні витрати на лікування. Щорічно з приводу ПФ отримують лікування 1-2 млн американців [1], а витрати на лікування складають 192-396 млн \$ [2, 3].

Ентезис плантарного апоневрозу (ПА) містить чотири зони: щільної фіброзної тканини, некальцинованої фіброзно-хрящової тканини, кальцинованої фіброзно-хрящової тканини, кістки. Переважання фіброзно-хрящової тканини в ділянці, яка зазнає навантажень більше, ніж в одній площині, не випадкове – це свідчить, що ентезис добре адаптований до зусиль на зріз та на згин. Морфологічним субстратом ПФ є дегенеративні зміни в ентезисі, які призводять до його потовщення [4, 5, 6].

Зміна механічних властивостей ентезиса ПА при ПФ, а саме посилення жорсткості, також може мати значення в патогенезі ентезопатії даної локалізації. Ця гіпотеза була покладена в основу дослідження напружено-деформованого стану (НДС) ентезиса ПА шляхом імітаційного комп'ютерного моделювання (ІКМ). Теоретичне значення такого дослідження полягатиме у поглибленні сучасних знань про патогенез ентезопатій загалом та ПФ зокрема. Практичний вихід сприятиме обґрунтуванню методик консервативного лікування та удосконаленню ортопедичного забезпечення пацієнтів із ПФ.

Мета дослідження – математичний аналіз поведінки ПА в ділянці ентезиса під час заднього поштовху при різних біомеханічних характеристиках ентезиса (щільність ділянки ентезиса 50, 100 та 150% від норми).

Матеріали і методи

На основі аксіальних сканів стопи, отриманих на комп'ютерному томографі Toshiba Activion 16, за допомогою програмного пакета Mimics в автоматичному та напівавтоматичному режимах відтворено просторову геометрію стопи. Засобами програмного пакета SolidWorks створено імітаційну 3D-модель стопи. До моделі додано м'якотканинні елементи, морфометричні та топографічні дані яких отримані за результатами проведеного нами анатомічного дослідження.

Подальші розрахунки здійснювали методом скінчених елементів (СЕ), який дозволяє дослідити еволюцію процесу деформування ділянок підшовного апоневрозу на імітаційній моделі стопи. Для проведення розрахунків НДС методом СЕ імітаційні моделі було імпортовано у програму ANSYS. Зональність ділянки ентезиса була відтворена чотириступеневим переходом “кістка-сухожилок”, у результаті отримано 5 умовних зон із кроком 25%: 100% кістка (1); 75% кістка, 25% сухожилок (2), 50% кістка, 50% сухожилок (3), 25% кістка, 75% сухожилок (4), 100% сухожилок (5). Таким чином була формалізована плавність переходу механічних властивостей речовини ентезиса. Відповідно до цього згідно з вхідними параметрами були розраховані значення модуля Юнга для кожної зони в нормі, за умови збільшення жорсткості ентезиса (150% від норми) та зменшення жорсткості ентезиса (50% від норми) (таблиці 1-3, рис. 1). У розрахунках застосовували усереднені фізичні показники біологічних тканин, запозичені з літератури [7].

Таблиця 1

Механічні властивості при 100% значенні модуля пружності (Юнга)

Жорсткість ентезиса	Модуль Юнга (МПа)	Коефіцієнт Пуассона
100% кістка	17600	0,3
75% кістка 25% сухожилля	13300	0,35
50% кістка 50% сухожилля	9000	0,4
25% кістка 75% сухожилля	4700	0,45
100% сухожилля	400	0,5

Таблиця 2

Механічні властивості при 150% значенні модуля пружності (Юнга)

Жорсткість ентезиса	Модуль Юнга (МПа)	Коефіцієнт Пуассона
100% кістка	17600	0,3
75% кістка, 25% сухожилля	16600	0,35
50% кістка, 50% сухожилля	13500	0,4
25% кістка, 75% сухожилля	7050	0,45
100% сухожилля	600	0,5

Таблиця 3

Механічні властивості при 50% значенні модуля пружності (Юнга)

Жорсткість ентезиса	Модуль Юнга (МПа)	Коефіцієнт Пуассона
100% кістка	17600	0,3
75% кістка, 25% сухожилля	6650	0,35
50% кістка, 50% сухожилля	4500	0,4
25% кістка, 75% сухожилля	2350	0,45
100% сухожилля	200	0,5

У напівавтоматичному режимі згенеровано SE моделі (рис. 2). Моделі налічували в середньому 390 770 вузлів та 224 600 елементів. Для збільшення точності розрахунків сітка була ущільнена в ділянках контакту. SE сітка представлена переважно тетраедричними елементами (Tetrahedrons), розмір яких на основній моделі не перевищує 2 мм, а у місцях згущення 0,1-1 мм.

Розрахунки проводили для заднього поштовху – періоду одноопорного Навантаження в момент відриву п'яти від поверхні опори. Розрахунки проводили при заданих зміщеннях п'яркової кістки (кут підйому стопи 0, 5, 10, 15, 20, 25, 30 градусів) у площинах X та Y (рис. 3). Для подальших розрахунків взяте положення стопи підняте на 15° зі збереженням відповідних координат.

Аналізували пружно-в'язкі (ізотропні) властивості ентезиса ПА при заданих початкових та граничних умовах (рис. 4): А – навантаження вагою тіла в 75 кг; В – жорстке закріплення по кінцях ПА; С – обмеження переміщень у вертикальному напрямку (придавлення ПА головками плеснових кісток); D – сила, прикладена до кістки, еквівалентна 96% від маси тіла 75 кг (75*10*0,96=720 Н); Е – обмеження переміщень по ПА (апоневроз працює тільки на розтягнення-стискання у зоні дії даного обмеження).

Розв'язання задачі механіки суцільного середовища (біомеханіки) зведено до рішення системи диференціальних рівнянь із граничними умовами та системи лінійних алгебраїчних рівнянь, розв'язання яких не має особливих складнощів, з урахуванням існуючих розроблених алгоритмів та готових програм. У роботі для розрахунків застосовані основні рівняння теорії пружності та в'язкопружності, що наведені нижче.

Статичні (або динамічні) рівняння (рівняння рівноваги):

$$\sigma_{ij,i} + X_i = 0 \left[\rho \frac{\partial^2 u_i}{\partial t^2} \right], i, j = 1, 2, 3, \quad (1)$$

де $\sigma_{ij,i}$ – тензор напружень; X_i – об'ємні сили, u_i – компоненти вектора переміщень, ρ – щільність матеріалу.

Геометричні рівняння:

$$\epsilon_{ij} = \frac{1}{2} (u_{i,j} + u_{j,i}), i, j = 1, 2, 3, \quad (2)$$

де ϵ_{ij} – тензор деформацій Коші.

За умов відсутності початкових напружень і деформацій фізичні рівняння для пружного тіла з ізотропними властивостями подані як узагальнений закон Гука в індексному вигляді:

$$\sigma_{ij} = \frac{E}{1+\nu} \left[\epsilon_{ij} + \frac{\nu}{1-2\nu} \delta_{ij} \epsilon_{kk} \right], \quad (3)$$

де δ_{ij} – символи Кронекера.

В окремому випадку, для ізотропного пружного тіла рівняння рівноваги мають такий вигляд:

$$\nabla^2 \sigma_{ij} + \frac{I}{1+\nu} = - (X_{i,j} + X_{j,i}) - \frac{\nu}{1-\nu} \delta_{ij} X_{kk}. \quad (4)$$

У напруженнях або в переміщеннях (рівняння Нав'є):

$$\nu u_{i,ii} + (\lambda + \mu) u_{i,ii} + X_i = 0 \left[\rho \frac{\partial^2 u_j}{\partial t^2} \right]. \quad (5)$$

Останні отримані шляхом вираження деформації через напруження підставлені в умови сумісності деформацій.

Як умови, що конкретизують розв'язання крайової задачі, сформульовано граничні умови, які відображають взаємодію досліджуваного тіла із зовнішнім середовищем.

Напружений стан у будь-якій точці тіла біомеханічної конструкції охарактеризовано тензором напружень:

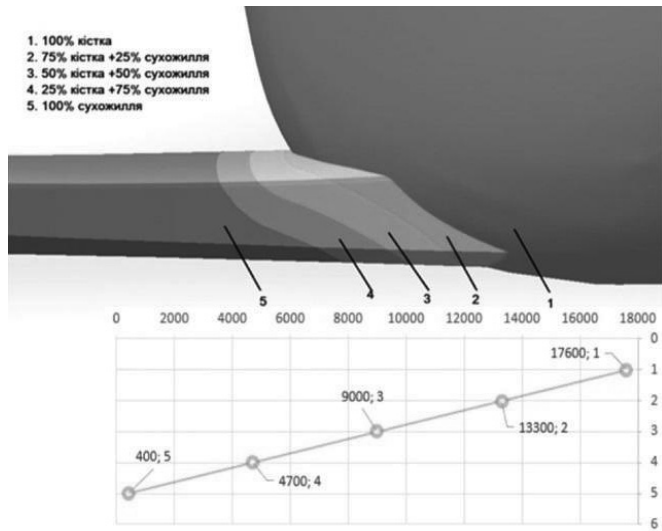
$$T_{\sigma} = \begin{bmatrix} \sigma_{xx} & \tau_{xy} & \tau_{xz} \\ \tau_{yx} & \sigma_{yy} & \tau_{yz} \\ \tau_{zx} & \tau_{zy} & \sigma_{zz} \end{bmatrix} \text{ або } T_{\sigma} = \sigma_{ij}, i, j = y, x, z, \quad (6)$$

де $\sigma_{xx}, \sigma_{yy}, \sigma_{zz}$ – нормальні напруження, $\tau_{xy}, \tau_{xz}, \tau_{yz}, \dots$ – дотичні напруження. Через парність дотичних напружень ($\sigma_{ij} = \sigma_{ji}, i = j$) тензор напружень є симетричним.

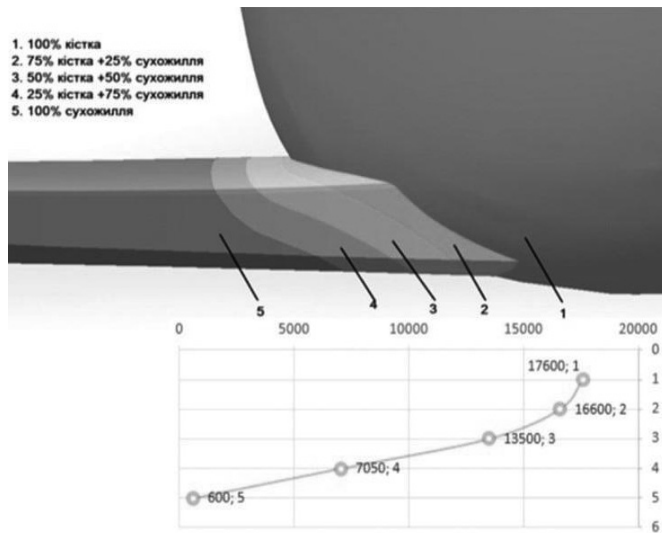
Деформований стан твердого тіла біомеханічної конструкції охарактеризовано тензором деформацій.

$$T_{\epsilon} = \epsilon_{ij} = \begin{bmatrix} \epsilon_{xx} & \epsilon_{xy} & \epsilon_{xz} \\ \epsilon_{yx} & \epsilon_{yy} & \epsilon_{yz} \\ \epsilon_{zx} & \epsilon_{zy} & \epsilon_{zz} \end{bmatrix}, \text{ де } i, j = y, x, z, \quad (7)$$

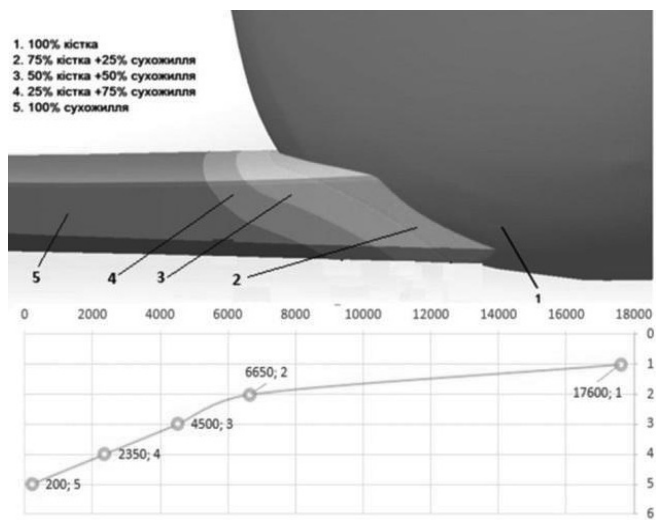
де $\epsilon_{xx}, \epsilon_{yy}, \epsilon_{zz}$ – відносні подовження, $\epsilon_{xy}, \epsilon_{xz}, \epsilon_{yz}, \dots$ – деформації зміщення (кутові деформації).



а)



б)



в)

Рис. 1. Механічні властивості ентезиса в нормі (А), при підвищенні жорсткості – 150% від норми (Б), при підвищенні еластичності – 50% від норми (В)

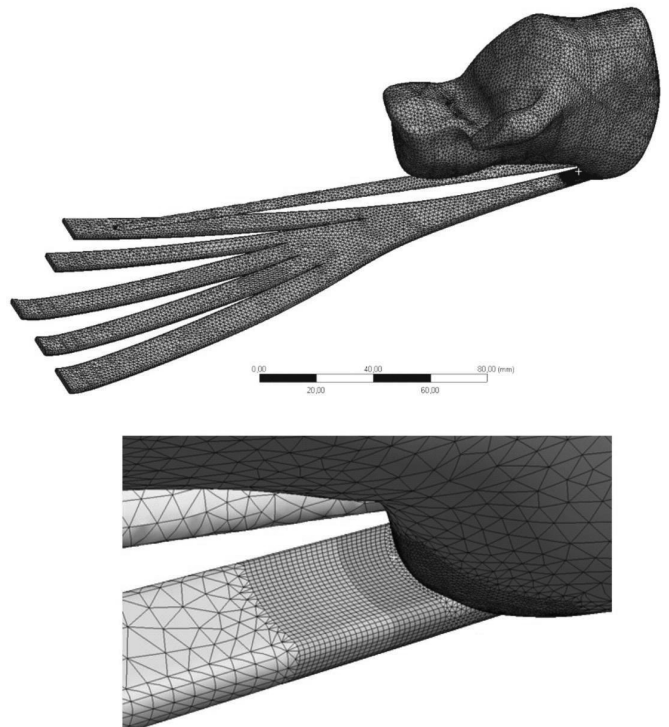


Рис. 2. Скінчено-елементна модель плантарного апоневрозу

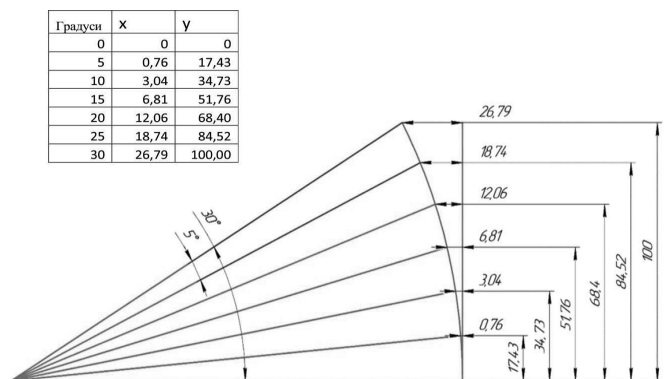


Рис. 3. Переміщення п'яткової кістки по осях залежно від кута підйому стопи

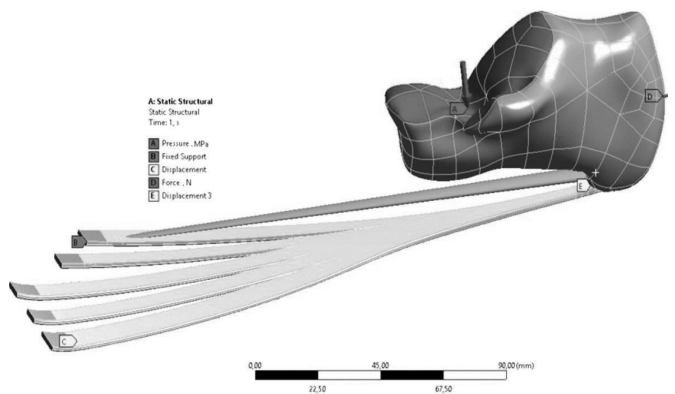


Рис. 4. Розрахункова модель із граничними умовами (пояснення у тексті)

Результати та їх обговорення

Переміщення (ΔL) в усіх трьох моделях становили 0,5 мм (одна із граничних умов навантаження – фіксація ПА головками плеснових кісток), деформація (ϵ_{max}) мала незначну різницю: 0,012405; 0,012447; 0,012453 відповідно до норми (100%), збільшеної жорсткості (150%), збільшеної еластичності (50%).

У нормі ділянки концентрації напружень виникали по верхній (краніальній) та нижній (плантарній) поверхнях ентезиса, досягали максимуму в 3-й умовній зоні і становили 8,89 МПа. Розподіл напружень за умовними зонами ентезиса був відносно рівномірним (від 7,36 МПа в 1-й зоні до 8,42 МПа в 4-й зоні) зі зменшенням напружень у 5-й зоні, де зареєстровано їх рівномірний розподіл зі значенням 3,62 МПа (рис. 5).

При збільшеній жорсткості ентезиса величина напружень збільшувалась у 2,18 рази і досягала 19,4 МПа. Ділянки концентрації напружень локалізувались по краніальній та плантарній поверхнях ентезиса і досягали максимуму в 4-й умовній зоні та зменшувались у 5-й зоні, де розподілялись рівномірно по всій поверхні ПА, але були перевищеними відносно норми у 1,82 рази (рис. 3).

При моделюванні навантаження за умови гіпереластичного ПА зареєстровано зменшення значень напружень у ділянках їх концентрацій, які також локалі-

зувались по краніальній та плантарній поверхнях ПА з піковою ділянкою в 4-й умовній зоні (рис. 6).

Переміщення та деформації для всіх трьох розрахункових варіантів схожі через введені обмеження в моделях при розрахунках для адекватної оцінки результатів, тому аналізували тільки значення напружень (за фон Мізесом) для кожного з елементів моделі. Узагальнені результати моделювання представлені в табл. 4 та діаграмами на рис. 8, 9.

Таблиця 4

Узагальнені результати ІКМ НДС ентезиса ПА

Жорсткість ентезиса (у відсотках від E)	Напруження (МПа)	Елемент моделі				
		1	2	3	4	5
Норма (100%)	8,89	7,36	5,49	8,89	8,41	3,62
150%	19,40	12,15	9,11	9,54	19,40	6,55
50%	6,48	3,72	2,33	3,20	6,48	2,19

Таким чином, НДС ентезиса плантарного апоневрозу біомеханічної системи “п'ятова кістка – плантарний апоневроз” характеризувався появою концентраторів напружень в елементах, які перебувають по периферії ентезиса, при цьому величини максимальних напружень не перевищували межу міцності сухожильної тканини.

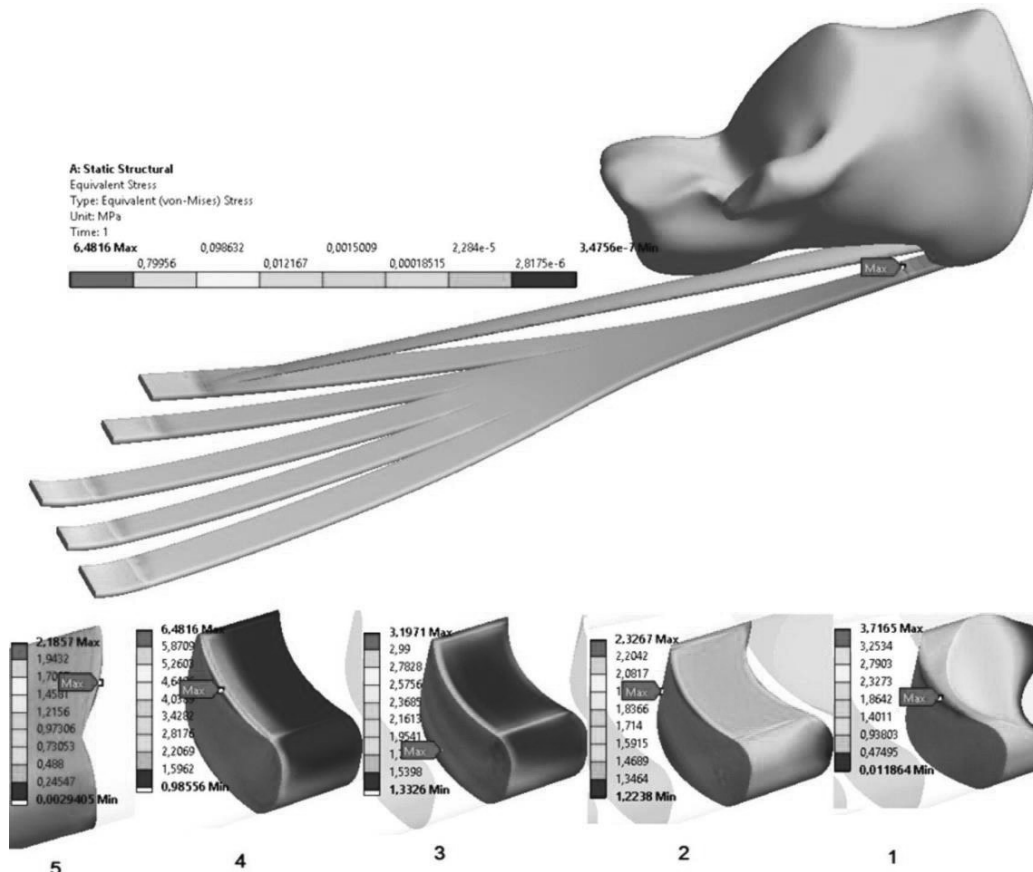


Рис. 5. Розподіл напружень за умовними зонами ентезиса ПА в нормі

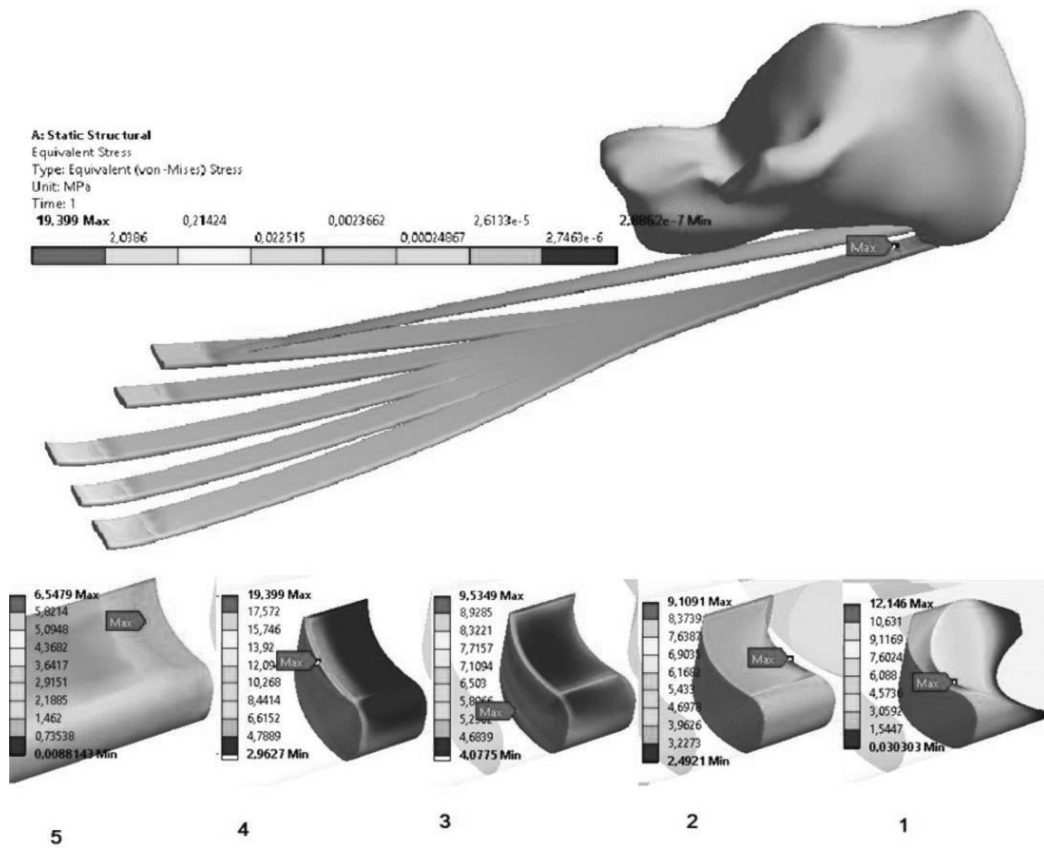


Рис. 6. Розподіл напружень за умовними зонами ентезиса ПА при збільшеній жорсткості

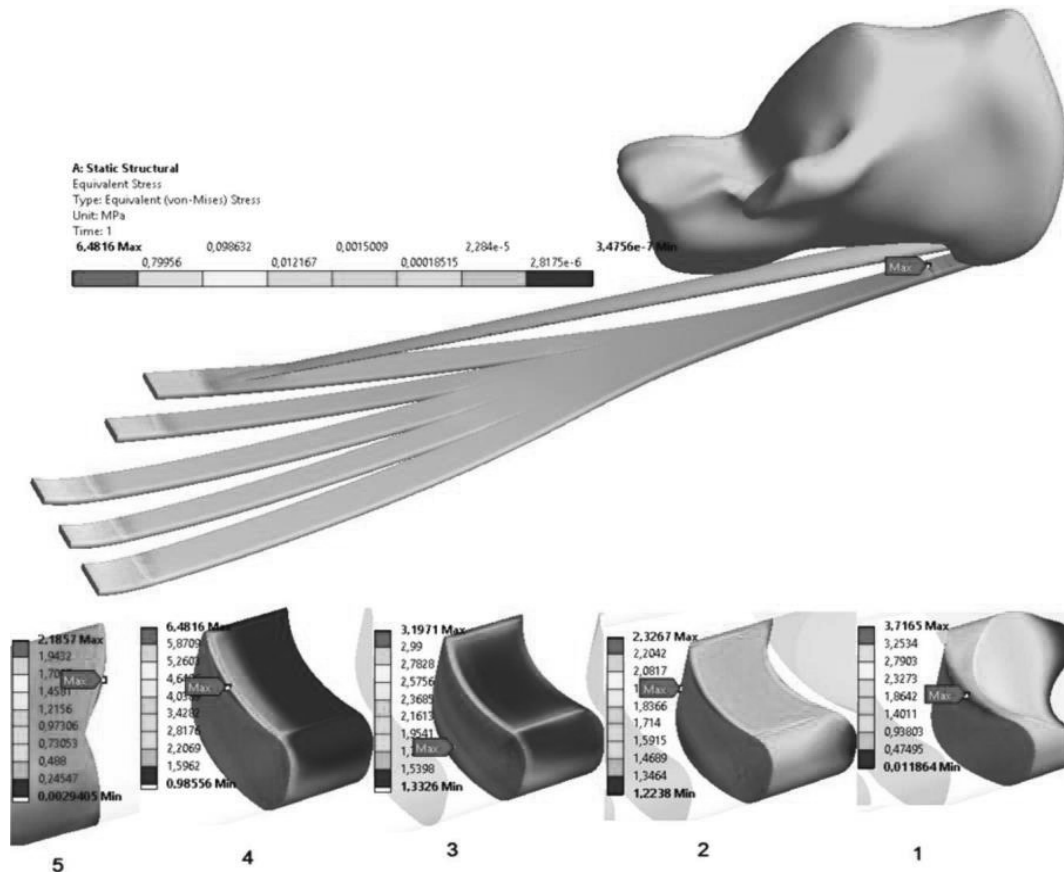


Рис. 7. Розподіл напружень за умовними зонами ентезиса ПА при збільшеній еластичності

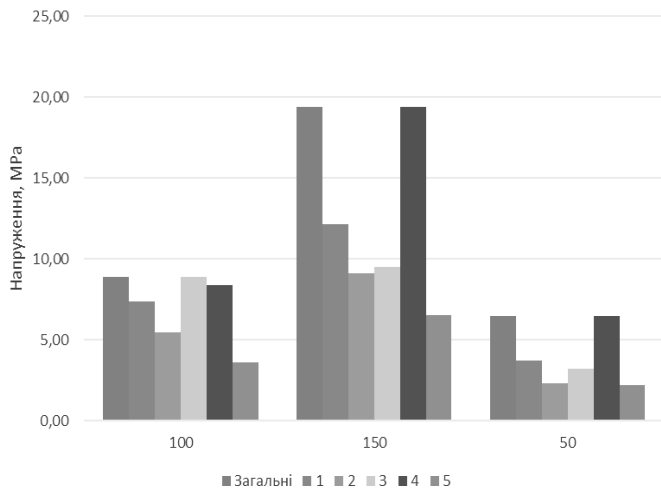


Рис. 8. Діаграма максимально допустимих зусиль на розтягнення-стискання в умовних зонах ентезиса трьох досліджених моделей

Найбільш навантаженим елементом умовного ентезиса в нормі виявилась 3-я зона, а при зміні пружно-еластичних властивостей ентезиса – 4-та зона, яка безпосередньо контактувала з тканиною ПА, де концентрації еквівалентних за фон Мізесом напружень відрізнялись приблизно у 1,82 рази залежно від виду навантаження і сягали 19,4 МПа у випадку збільшення жорсткості ентезиса (рис. 9).

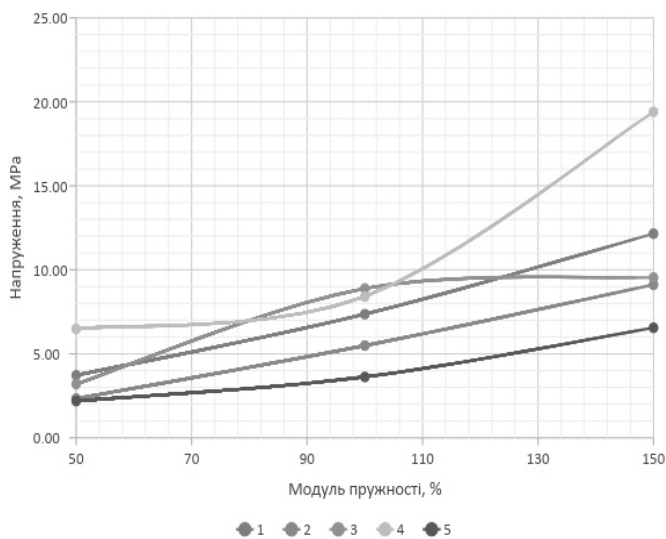


Рис. 9. Графік залежності напружень за умовними зонами ентезиса ПА залежно від жорсткості ентезиса

Висновки

Проведене дослідження показало, що збільшення жорсткості ентезиса ПА суттєвим чином впливає на НДС даної ділянки у бік посилення концентрації напружень по периферії умовної зони (4-та зона), що межує безпосередньо з тканиною плантарного апоневрозу (5-та зона), в якій концентрація напружень розподілена рівномірно і нижче майже втричі. На противагу цьому, в моделі НДС, що відображала норму, концентрація пікових напружень локалізувалась у 3-й зоні (приблизно посередині ентезиса), значення напружень були вдвічі меншими, а перепад напружень між 4-ю зоною та 5-ю зоною, що репрезентувала тканину плантарного апоневрозу, був не таким значним. Встановлені закономірності можуть обґрунтувати лікувальну (знеболювальну) дію кінезіотерапії та індивідуальних ортопедичних устілок, як чинників, що безпосередньо впливають на біомеханічні умови функціонування ПА, зокрема при пронованій стопі.

Конфлікт інтересів. Автори заявляють про відсутність конфлікту інтересів під час підготовки статті.

Література

1. Riddle D.L. Volume of ambulatory care visits and patterns of care for patients diagnosed with plantar fasciitis: a national study of medical doctors / D.L. Riddle, S.M. Schappert // *Foot Ankle Intern.* – 2004. – Vol. 25, № 5. – P. 303–310.
2. Plantar-fascia specific stretching exercise improves outcomes in patients with chronic plantar fasciitis: a prospective clinical trial with two-year follow-up / B.F. Digiovanni, D.A. Nawochenski, D.P. Malay [et al.] // *J. Bone Joint Surg.* – 2006. – Vol. 88(A), № 8. – P. 1775–1781.
3. Tong K.B. Economic burden of plantar fasciitis treatment in the United States / K.B. Tong, J. Furia // *Am. J. Orthop.* – 2010. – Vol. 39, № 5. – P. 227–231.
4. Anatomy and Biomechanical Properties of the Plantar Aponeurosis: A Cadaveric Study / D. Chen, B. Li, A. Aubeeluck [et al.] // *PLOS ONE.* – 2014. – № 9 (1). – e84347. DOI: 10.1371/journal.pone.0084347.
5. Heel Pain – Plantar Fasciitis: Revision 2014 / L.M. Robroy, E.D. Todd, F.R. Stephen [et al.] // *J. Orthop. Sports Phys. Ther.* – 2014. – № 44 (11). – A1–A23. DOI: 10.2519/jospt.2014.0303.
6. Imaging of plantar fascia disorders: findings on plain radiography, ultrasound and magnetic resonance imaging / F. Draghi, S. Gitto, C. Bortolotto [et al.] // *Insights Imaging.* – 2017. – № 8. – P. 69–78. DOI: 10.1007/s13244-016-0533-2.
7. Influence of calcaneus angle and muscle forces on strain distribution in the human Achilles tendon / C. Lersch, A. Grötsch, B. Segesser [et al.] // *Clin. Biomech. (Bristol, Avon).* – 2012. – Vol. 27 (9). – P. 955–961.

Stress-Strain State of Plantar Aponeurosis in Plantar Fasciitis

Lazariev I.A., Turchyn O.A., Skyban M.V.

SI "Institute of Traumatology and Orthopedics of NAMS of Ukraine", Kyiv

Summary. Relevance. An increase in the rigidity of plantar aponeurosis entheses is considered as a factor in the occurrence of plantar fasciitis. This hypothesis was the basis for the study of the stress-strain state of plantar aponeurosis entheses by means of computer simulation. **Objective:**

mathematical analysis of the “behavior” of plantar aponeurosis in the area of enthesis during the posterior impulse with various biomechanical characteristics of the enthesis (the density of the area of enthesis is 50, 100 and 150% of the norm). **Materials and Methods.** To calculate the stress-strain state, a simplified finite element model of the calcaneus was used with average width and thickness of the aponeurosis structures. Using the SolidWorks software package, a calculation model was built. The input data for the physical parameters of the area of plantar aponeurosis enthesis were taken from the literature. The zonality of the enthesis site was divided into 5 conditional zones with a step of 25%: 100% bone (1); 75% bone, 25% tendon (2); 50% bone, 50% tendon (3); 25% bone, 75% tendon (4); 100% tendon (5). We calculated the Young’s modulus for each zone in the norm, provided that the density of enthesis was increased (150% of the norm) and the density of enthesis was reduced (50% of the norm). Using the finite element method, a model was built in semi-automatic mode. The moments of the hindfoot lifting at the moment of the back push from 0° to 30° were simulated. **Results.** With an increase in the enthesis density of the plantar aponeurosis, which corresponds to the conditions of the plantar fasciitis model, the magnitude of the voltage increased by 2.18 times and reached 19.4 MPa. The areas of stress concentration reached a maximum in the 4th conditional zone and decreased in the 5th zone, but still remained high. **Conclusions.** An increase in the enthesis density of the plantar aponeurosis significantly affects the stress-strain state of this region in the direction of increasing the stress concentration along the periphery of the conditional zone (4th zone), which borders directly on the tissue of the plantar aponeurosis (5th zone), where the stress concentration is evenly distributed and is almost three times lower.

Key words: finite element modeling, stress-strain state, plantar fasciitis, enthesis, foot.

Напряженно-деформированное состояние подошвенного апоневроза при плантарном фасциите

Лазарев И.А., Турчин Е.А., Скибан М.В.

ГУ “Институт травматологии и ортопедии НАМН Украины”, г. Киев

Резюме. Актуальность. Усиление жесткости энтезиса подошвенного апоневроза рассматривают как фактор возникновения подошвенного фасциита. Эта гипотеза была положена в основу исследования напряженно-деформированного состояния энтезиса подошвенного апоневроза путем имитационного компьютерного моделирования. **Цель исследования.** Математический анализ “поведения” подошвенного апоневроза в области энтезиса во время заднего толчка при различных биомеханических характеристиках энтезиса (плотность области энтезиса 50, 100 и 150% от нормы). **Материалы и методы.** Для расчета напряженно-деформированного состояния использовали упрощенную конечно-элементную модель пяточной кости со средними показателями ширины и толщины структур апоневроза. С помощью программного пакета SolidWorks построена расчетная модель. Входные данные для физических параметров области энтезиса подошвенного апоневроза были взяты из литературы. Зональность области энтезиса была разделена на 5 условных зон с шагом 25%: 100% кость (1); 75% кость, 25% сухожилие (2), 50% кость, 50% сухожилие (3), 25% кость, 75% сухожилие (4), 100% сухожилие (5). Рассчитывали значение модуля Юнга для каждой зоны в норме, при условии повышенной плотности энтезиса (150% от нормы) и сниженной плотности энтезиса (50% от нормы). Методом конечных элементов в полуавтоматическом режиме была построена модель; были имитированы моменты подъема заднего отдела стопы в момент заднего толчка от 0° до 30°. **Результаты.** При увеличении плотности энтезиса подошвенного апоневроза, что соответствует условиям модели подошвенного фасциита, величина напряжения увеличивалась в 2,18 раза и достигала 19,4 МПа. Области концентрации напряжений достигают максимума в 4-й условной зоне и уменьшаются в 5-й зоне, но при этом остаются повышенными. **Выводы.** Увеличение плотности энтезиса подошвенного апоневроза значительным образом влияет на напряженно-деформированное состояние этой области в сторону усиления концентрации напряжения по периферии условной зоны (4-я зона), которая граничит непосредственно с тканью подошвенного апоневроза (5-я зона), где концентрация напряжения распределена равномерно и ниже почти в три раза.

Ключевые слова: моделирование конечных элементов, напряженно-деформированное состояние, подошвенный фасциит, энтезис, стопа.

Для листування: Турчин Олена Андріївна, к.м.н., молодший науковий співробітник відділу патології стопи та складного протезування, ДУ “Інститут травматології та ортопедії НАМН України”, Бульварно-Кудрявська вул., 27, Київ, 01601, Україна. E-mail: olenaturch@gmail.com. ORCID: <https://orcid.org/0000-0002-8668-7063>.

For correspondence: Turchyn Olena A., PhD in Medicine, junior researcher, the Department of Foot Pathology and Complex Prosthesis, SI “Institute of Traumatology and Orthopedics of NAMS of Ukraine”, 27 Bulvarno-Kudriavska St., Kyiv, 01601, Ukraine. E-mail: olenaturch@gmail.com. ORCID: <https://orcid.org/0000-0002-8668-7063>.

УДК: 616.71-007.155-073.75

DOI: 10.37647/0132-2486-2019-103-4-81-87

Нові аспекти рентгенодіагностики пацієнтів із різними формами фіброзної дисплазії

Науменко Н.О., Гук Ю.М., Зима А.М., Кінча-Поліщук Т.А., Чеверда А.І., Скуратов О.Ю.
ДУ “Інститут травматології та ортопедії НАМН України”, м. Київ

Резюме. Мета дослідження. Встановити характерні та додаткові рентгенологічні ознаки фіброзної дисплазії, удосконалити її діагностику та зменшити кількість помилок при встановленні діагнозу “фіброзна дисплазія”. **Матеріали і методи.** Дана стаття базується на рентгенологічному дослідженні, що виконане на основі аналізу рентгенограм 40 хворих із фіброзною дисплазією віком від 3 до 30 років, які були розподілені за формами фіброзної дисплазії, локалізацією ураження кісткової тканини (моноосальна та поліосальна) та за характером ураження (дифузна, вогнищева та змішана). Усі дослідження виконані на апараті Multix-UP. Використовувалась звичайна рентгенографія у стандартних прямій і боковій проекціях. Обстеженню підлягали ділянки нижніх кінцівок відповідно до пред’явлених скарг пацієнта і наявних деформацій. **Результати.** У статті проведено уточнення та розподіл рентгенологічних ознак, що виявляються при різних формах фіброзної дисплазії на основні (характерні та суттєві) та додаткові на підставі аналізу рентгенограм 40 хворих. Також висвітлені особливості виявлення рентгенологічних ознак залежно від форми захворювання, віку та статі пацієнта, що дозволить зменшити та усунути діагностичні помилки, які стосуються даної патології. **Висновки.** Серед рентгенологічних ознак фіброзної дисплазії виділено основні (структурні зміни – вогнищеві та дифузні, збільшення об’єму кістки, стоншення коркового шару, деформації та патологічні переломи) та додаткові (“зазубреність” супраспонгіозного шару, недиференційовані кісткові включення, перебудова, компенсаторні зміни (робоча гіпертрофія, лоозеровська зона, несправжній суглоб)), що дозволяє покращити діагностику фіброзної дисплазії. Наявність рентгенологічних ознак та ступінь їх вираженості залежать від форми, стадії фіброзної дисплазії та віку хворих.

Ключові слова: фіброзна дисплазія, патологічні переломи кісток, деформація кісток, діагностика, рентгенологічні симптоми.

Вступ

Фіброзна дисплазія (ФД), що належить до вад розвитку скелета, по суті є одним із патологічних станів організму, який при несвоєчасному і некоректному лікуванні викликає довготривалі та стійкі порушення

функції опорно-рухового апарату. Це захворювання має не тільки клінічне, але й велике соціальне значення, оскільки при множинній локалізації неминуче призводить до інвалідизації хворих, якщо з раннього віку не застосовується комплекс заходів, спрямованих на забезпечення медичної і соціальної реабілітації. Суть

фіброзної дисплазії, за сучасними уявленнями, полягає в аномалії розвитку остеобластичної мезенхіми більш чи менш значної частини скелета при нормальному формуванні решти його відділів. Ця точка зору сформувалася починаючи з двадцятих років ХХ століття і на теперішній час не викликає сумнівів. Отже, є значні досягнення у вивченні етіопатогенезу фіброзної дисплазії, розробки клініко-рентгенологічних ознак та методів лікування [1-18].

Однак оскільки рентгенологічні симптоми подані тільки в аспекті рентгенодіагностики захворювання як такого, що стосується розробки рентгеносеміотики з урахуванням різних форм, стадій ураження і віку пацієнтів, то існує певний інформаційний пробіл.

Метою цього дослідження стало вивчення особливостей та систематизація рентгенологічних проявів фіброзної дисплазії нижніх кінцівок у дітей та осіб молодого віку.

Для досягнення поставленої мети необхідно вирішити такі питання: узагальнити та систематизувати рентгенологічні ознаки ФД та вивчити рентгенологічні прояви фіброзної дисплазії з урахуванням форми захворювання та віку пацієнтів.

Одержані результати будуть сприяти систематизації клініко-рентгенологічної симптоматики цього розповсюдженого ураження скелета, удосконаленню діагностики і методів лікування, спрямованих на оптимізацію функціонування опорно-рухового апарату у даної категорії хворих і попередження розвитку інвалідності.

Мета дослідження – встановити характерні та додаткові рентгенологічні ознаки фіброзної дисплазії, удосконалити її діагностику та зменшити кількість помилок при встановленні діагнозу “фіброзна дисплазія”.

Матеріали і методи

Рентгенологічне дослідження виконане на основі аналізу рентгенограм нижніх кінцівок 40 хворих ФД віком від 3 до 30 років (чоловічої та жіночої статі по 20 пацієнтів). Розподіл хворих за віком та статтю наведений в таблиці 1.

Таблиця 1

Розподіл хворих за віком та статтю

Загальна кількість хворих	Вік				Стать	
	3-10	11-15	16-20	21-30	чоловіки	жінки
40	22	2	2	14	20	20

Усі хворі також були розподілені за формами фіброзної дисплазії за локалізацією ураження кісткової тканини (моноосальна та поліосальна) та за характером ураження (дифузна, вогнищева та змішана), що представлено в таблиці 2.

Таблиця 2

Розподіл хворих за формами фіброзної дисплазії

Форма фіброзної дисплазії за локалізацією ураження		Форма фіброзної дисплазії за характером ураження кісткової тканини			Загальна кількість хворих
моно-осальна	поліосальна	дифузна	вогнищева	змішана	
22	18	2	21	17	40

Наведено залежність між формою дисплазії та статтю хворого (таблиця 3).

Таблиця 3

Розподіл хворих за формою захворювання та статтю

Форма фіброзної дисплазії	Кількість хворих	%	Стать	
			чоловіки	жінки
Моноосальна	22	55	10	12
Поліосальна	18	45	10	8
Загальна кількість хворих	40	100	20	20

Рентгенологічне обстеження пацієнтів проводилось на апараті Multix-UP. Використовувалась звичайна рентгенографія у стандартних прямій і боковій проєкціях. Обстеженню підлягали ділянки нижніх кінцівок відповідно до пред'явлених скарг пацієнта і наявних деформацій.

Результати та їх обговорення

Під час дослідження хворих із фіброзною дисплазією нижніх кінцівок бралися до уваги рентгенологічні симптоми, що наведено в таблиці 4.

Таблиця 4

Рентгенологічні симптоми, що характеризують фіброзну дисплазію

Основні		Додаткові
Характерні	Супутні	
Структурні зміни (дифузні або окремі вогнища)	Деформації	Зазубреність внутрішньої поверхні коркового шару
Збільшення об'єму кістки (здуття)		Недиференційовані кісткові включення
Стоншення коркового шару	Патологічні переломи	Перебудова у вигляді стільників або комірок
		Компенсаторні зміни (робоча гіпертрофія, лоозеровська зона перебудови, несправжній суглоб)

Основною та характерною рентгенологічною ознакою при ФД були структурні зміни кісток, що мали вогнищевий (наявність одного чи декількох осередків) або дифузний характер, тобто коли перебудові підлягала уся кістка, окрім епіфізів.

Залежно від форми ФД (моно- чи поліосальна) виявлено деякі особливості структурних змін.

Моноосальне ураження спостерігалось у 22 із 40 хворих (55%), локалізувалося в метадіафізарних ділянках стегнових та великогомілкових кісток (відповідно 10 та 12). Структурна перебудова майже в усіх хворих (20 із 22) була вогнищевою, характеризувалася наявністю в кістці одного чи декількох патологічних осередків округлої або овальної форми з чіткими, але нерівними контурами (рис. 1).

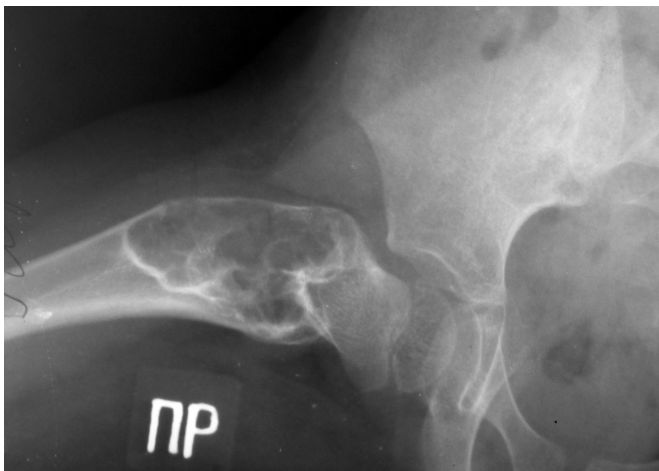


Рис. 1. Рентгенограма хворого Г., 3,5 років. Моноосальна, монолокальна форма ФД стегнової кістки. Вогнищева перебудова структури. Збільшення об'єму кістки за рахунок здуття. Стоншення коркового шару

Між цими осередками структура кістки не змінювалася. З плином часу окремі вогнища могли зливатися і втрачати чітке відмежування від оточуючої нормальної кісткової тканини. Дифузні зміни структури було виявлено тільки у двох пацієнтів. Під час рентгенологічного дослідження спостерігалось суцільне ураження діафіза або значної його частини з порушенням будови всієї товщі кістки. Губчаста кістка заміщувалася однорідною масою, що при рентгенологічному зображенні мала вигляд розрідження структури кістки, тобто виникав симптом “матового скла”, “фарфору” чи “шару диму” (рис. 2).

Поліосальне ураження було виявлено у 18 із 40 хворих (45%), локалізувалося в метадіафізарних ділянках стегнових (4), стегнової і відповідній здухвинній (2), стегнових та гомілкових (8) і обох гомілкових кістках (4). Структурна перебудова майже в усіх хворих (14 із 18) була змішаною, у двох – вогнищевою і ще у двох – дифузною. Змішаний тип структури характеризувався наявністю як окремих вогнищ, так і ділянок розрідже-

ної “матової” перебудови. Що стосується суто дифузної перебудови, то у разі поліосального ураження зменшення інтенсивності рентгенологічного зображення досягало різкого ступеня вираженості, і на знімках переважно помічалась тільки стоншена замикаюча пластинка, що покривала кістку.

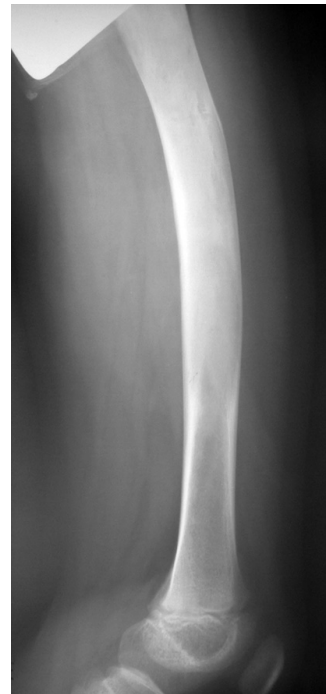

Рис. 2. Рентгенограма хворого К., 6 років. Моноосальна форма ФД стегнової кістки, дифузна перебудова структури у вигляді “матового скла”

Таким чином, залежно від форми ФД структурні зміни кісток мали деякі особливості. При моноосальній формі переважала вогнищева перебудова, а при поліосальній – змішана. Стосовно дифузних змін – вони набували різкого ступеня вираженості при поліосальній формі.

Поряд із структурними змінами до основних характерних рентгенологічних симптомів ФД належать збільшення об'єму кістки за рахунок здуття та стоншення коркового шару, що спостерігалось у всіх пацієнтів (рис. 1). Наведені варіативно зміни могли бути ледь помітними або досягали значного ступеня. Від форми дисплазії ці показники не залежали, їх інтенсивність була зумовлена стадією ФД: прогресування чи стабілізації. У разі прогресування захворювання виражене здуття кістки і суттєве стоншення коркового шару наростали, що було показником загрози патологічного перелому, а також можливості появи повільно виникаючої деформації.

Наведені основні рентгенологічні симптоми також залежали від віку хворих. У дітей у разі відсутності лікування чи при неадекватному лікуванні вони невпинно зростали. У підлітковому та молодому віці прогресування процесу могло призупинитися, наставала стадія

стабілізації, яка характеризувалася припиненням здуття кістки, але повільним продовженням потовщення коркового шару.

Окрім основних характерних рентгенологічних симптомів, виділені основні супутні показники, оскільки вони не є обов'язковими, але доволі часто супроводжують зазначену патологію. До них належать деформації кісток та патологічні переломи. Деформації можуть бути локальними, обумовленими ексцентричним здуттям кістки. Проте більший інтерес становлять осьові викривлення, що сформувалися внаслідок неправильно зрощених переломів або виникли під дією надмірного навантаження на структурно неповноцінні кістки без явного травматичного фактора. Відсутність відповідних профілактичних заходів призводить до невпинного наростання деформацій, що, як правило, виникають у період росту організму, а після настання синостозування довгих кісток стабілізуються.

При моноосальній формі ФД деформації виникали майже у половини хворих (10 із 22). У 4 пацієнтів спостерігалось варусне викривлення проксимального відділу стегнової кістки, що було обумовлено попередніми патологічними переломами. Шаблеподібна деформація гомілкових кісток сформувалася у такої ж кількості хворих (4), у двох з яких в анамнезі були повторні переломи. І найбільш рідко виникала вальгусна деформація великогомілкової кістки (2), яка не була пов'язана з травматичним фактором (рис. 3).

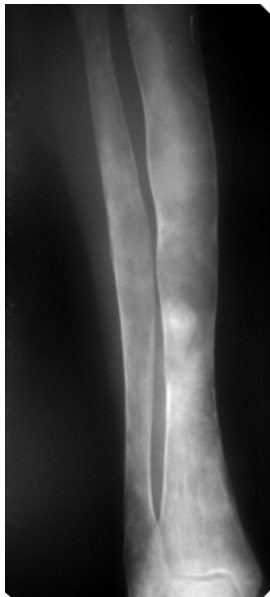

Рис. 3. Рентгенограма хворого С., 7 років. Вальгусна деформація гомілкових кісток. Поліосальна форма ФД, дифузна перебудова структури, наявність недиференційованих кісткових включень

При поліосальній формі ФД деформації були відсутні тільки у 4 із 18 хворих. Переважали варусні деформації проксимального відділу стегна (10), по два

випадки були з викривленням стегнової кістки вперед і з вальгусною деформацією великогомілкової кістки. Порушення поздовжньої осі кісток відбувалось переважно в результаті патологічного перелому (14 із 18 спостережень).

Отже, різні типи осьових деформацій довгих кісток нижніх кінцівок залежали від форми ФД. При моноосальній формі з рівною частотою спостерігалися *coxa vara* та шаблеподібна деформація кісток гомілки. Осьові викривлення були в основному пов'язані з попередніми патологічними переломами. При поліосальній формі ураженні переважали варусні деформації проксимального відділу стегна, які також сформувалися після перенесених повторних переломів. У дитячому віці викривлення кісток прогресивно зростало і тільки адекватне лікування або настання періоду синостозування приводило до стадії стабілізації.

До основних супутніх показників ФД також належать патологічні переломи, які є виявом гострого зриву компенсації. Вони були як поодинокими, так і повторними. При моноосальній формі ФД переломи спостерігалися у 16 із 22 хворих; із рівною частотою ушкоджувались стегнові (проксимальний відділ) і великогомілкові кістки; у 12 хворих патологічні переломи були поодинокими, у 4 – повторними. При поліосальній формі переломи виявлені у 14 із 18 хворих, розподіл їх був таким: проксимальний відділ стегна – 10, великогомілкова кістка – 2, малогомілкова – 2 випадки. Поодинокі та повторні ушкодження спостерігалися майже з однаковою частотою (відповідно 10 і 8). Окремо слід згадати про повторні переломи між- і підвертлюгової ділянки стегнової кістки. Деформація, яка виникає при цьому, значно посилювалася і могла досягати найбільшого ступеня. Між шийкою стегнової кістки та її підвертлюговою ділянкою виникав гострий кут. Великий вертлюг розвертався, його зовнішній відділ розташовувався в горизонтальному положенні, а верхівка упиралася в зовнішню поверхню тіла клубової кістки. Картина, що виникала, дещо нагадувала вроджений підвивих або вивих стегна.

Усі патологічні переломи зросталися у звичайні строки, або дещо сповільнено.

Ми розглянули основні рентгенологічні симптоми, що характеризують фіброзну дисплазію. Наступна група – це додаткові симптоми, до яких належать “зазубреність” внутрішньої поверхні коркового шару, недиференційовані кісткові включення, перебудова у вигляді стільників або комірок, компенсаторні зміни (робоча гіпертрофія, лоозеровська зона перебудови, несправжній суглоб).

Виникнення симптому “зазубреності” пояснюється у такий спосіб. Унаслідок нерівномірного наростання маси патологічної фіброзної тканини, що розташована внутрішньокістково, її поверхня ставала бугристою. Відповідно внутрішній шар коркової речовини набував зазубреної форми, а його зовнішня поверхня залиша-

лася більш рівною. “Зазубреність” внутрішньої поверхні коркового шару було виявлено у 2 із 22 хворих із моноосальною формою ФД, і розташовувалася тільки на окремих ділянках великогомілкових кісток (рис. 4).

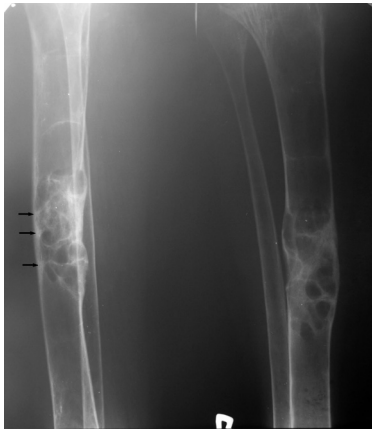

Рис. 4. Рентгенограма хворої С., 21 рік. Моноосальна форма ФД правої великогомілкової кістки. Вогнищева структурна перебудова (злиття окремих вогнищ). “Зазубреність” супраспонгіозного шару по медіальній поверхні кістки (показано стрілкою)

При поліосальній формі цей симптом спостерігався частіше (4 із 18 хворих), локалізувався в стегновій і обох гомілкових кістках, а протяжність його була більш значною.

Більш розповсюдженим був показник, який характеризувався наявністю недиференційованих кісткових включень. В ураженому відділі кістки виникали в більшій чи меншій кількості примітивні кісткові включення, що не мали функціонального значення. Включення кісткової речовини наростали у разі стабілізації процесу і ставали ознакою деякої репарації кісткової тканини, що наступала переважно після закінчення розвитку організму, але іноді спостерігалася й у дітей. Проте нормальні кісткові структури не виникали. Кісткова речовина залишалася примітивною. При моноосальній формі ФД скупчення недиференційованої кісткової речовини виглядали як нечітко відмежовані, хмароподібні ущільнення, що локалізувалися переважно у великогомілкових кістках і розташовувалися уздовж діафіза (рис. 5).

Кількість спостережень – 4 із 22 хворих. При поліосальній формі фіброзної дисплазії, крім наведених змін, кісткові включення мали вигляд більш або менш масивного тяжу, що проходив поздовж кістки. Локалізацією недиференційованої тканини були стегнові (3) і великогомілкові кістки (2). Загальна кількість хворих із таким симптомом – 5 із 18.

Наступний додатковий симптом ФД – перебудова у вигляді стільників та комірок. Ця своєрідна структура була обумовлена виникненням настільки численних, малих за розміром та щільно скупчених вузлів патологічної тканини, що відбувалось практично суцільне

ураження кістки. Коміркова перебудова спостерігалась з однаковою частотою при моно- і поліосальній формі ФД (по 4 хворих) і розташовувалася у здухвинній (1), стегнових (3) і великогомілкових кістках (4) (рис. 6).

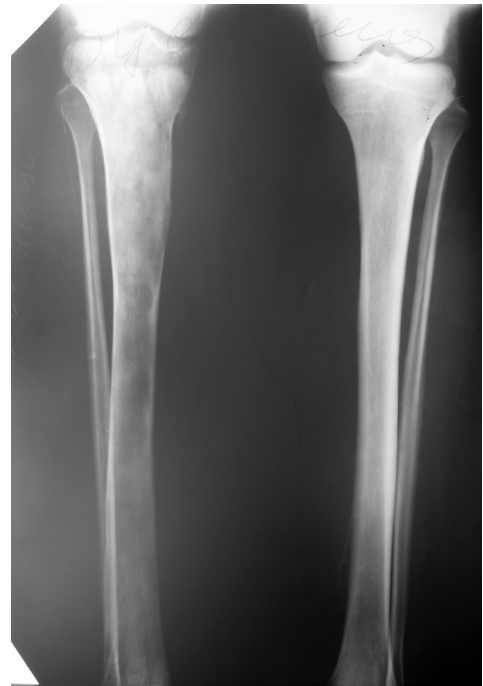

Рис. 5. Рентгенограма хворої Р., 18 років. Моноосальна форма ФД. Дифузна структурна перебудова великогомілкової кістки з наявністю множинних недиференційованих кісткових включень

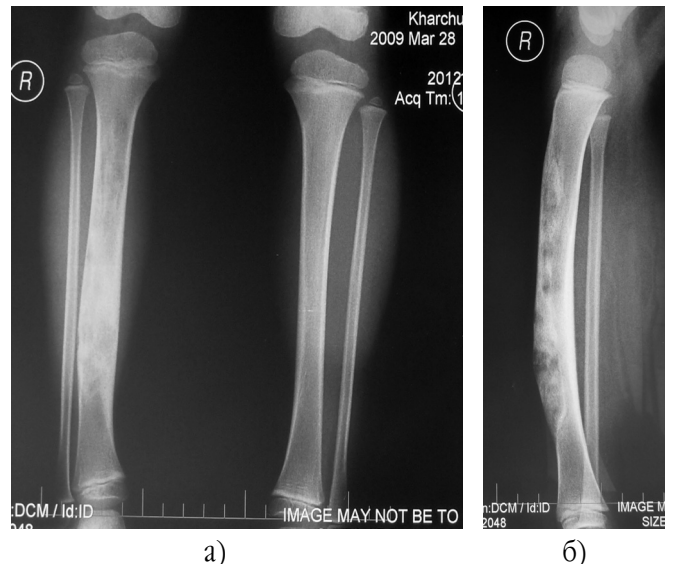


Рис. 6. Рентгенограма хворого Х., 3 роки:
а) передня проекція; б) бокова проекція. Моноосальна форма фіброзної дисплазії правої великогомілкової кістки, її шаблеподібна деформація, наявність примітивних кісткових включень, коміркової перебудови, робочої гіпертрофії у вигляді потовщення коркового шару по задній поверхні кістки

І останніми додатковими симптомами фіброзної дисплазії нижніх кінцівок були компенсаторні зміни у вигляді робочої гіпертрофії і показники зриву компенсації, що проявлялися лоозеровськими зонами перебудови та несправжніми суглобами. Взагалі при ФД компенсаторні можливості різко обмежені через первинну неповноцінність ендоста і зміни періоста. Тому за цих умов робоча гіпертрофія виявлялась тільки в незначному потовщенні коркового шару на ввігнутих поверхнях викривлених кісток, які брали на себе основне навантаження: це внутрішні поверхні стегнових і великогомілкових кісток при їх варусній деформації та задні поверхні великогомілкових кісток, що піддалися шаблеподібному викривленню. Цей симптом спостерігався практично тільки при моноосальній формі ФД (6 із 22 хворих). Проте навіть слабкі прояви робочої гіпертрофії виникали тільки при помірній дисплазії, а при різко вираженій корковий шар був однаково стоншеним на всіх поверхнях кістки.

Лоозеровська зона перебудови, що вказувала на зрив компенсаторних можливостей, спостерігалася тільки у хворих із поліосальною формою ФД і локалізувалась у стегнових кістках при їх варусній деформації (2 випадки). Ця зона перетинала частину поперечника діафіза на боці його випуклої поверхні, що піддавалася надмірному розтягненню.

І зовсім рідко формувалася несправжній суглоб, який був показником глибокого зриву компенсації – порушення опорної функції кінцівки. Це було одне спостереження у хворого з поліосальною формою ФД і локалізацією змін у стегновій кістці. Його виникненню передувала зона перебудови, яка ускладнилася патологічним переломом із подальшим формуванням псевдоартрозу.

Таким чином, визначення та розподіл рентгенологічних ознак на основні та додаткові, дослідження особливостей їх перебігу залежно від форми захворювання, віку та статі пацієнтів значно покращує та удосконалює діагностику фіброзної дисплазії та сприяє подальшому лікуванню даної категорії пацієнтів.

Висновки

1. Рентгенологічне дослідження дає змогу одержати повне уявлення про форму, локалізацію та ступінь вираженості фіброзної дисплазії, визначити її стадію та стан компенсації порушених функцій.

2. Серед рентгенологічних ознак фіброзної дисплазії виділено основні, до яких належать структурні зміни (вогнищеві та дифузні), збільшення об'єму кістки (здуття), стоншення коркового шару, деформації та патологічні переломи.

3. До додаткових рентгенологічних симптомів належать: “зазубреність” внутрішньої поверхні коркового шару, недиференційовані кісткові включення, перебу-

дова у вигляді стільників чи комірок, компенсаторні зміни (робоча гіпертрофія, лоозеровська зона, несправжній суглоб).

4. Наявність тих чи інших рентгенологічних ознак та ступінь їх вираженості залежали від форми і стадії ФД та віку хворих.

Конфлікт інтересів. Автори заявляють про відсутність конфлікту інтересів під час підготовки статті.

Література

1. *Брайцев В.Р.* Фіброзна остеодинтрофія / *В.Р. Брайцев.* – М.: Медгіз, 1947. – 123 с.
2. Ортопедия и травматология детского возраста / *М.В. Волков, Е.А. Абальмасова, В.Д. Дедова, Г.Н. Тер-Егизаров.* – М.: Медицина, 1983. – 460 с.
3. *Волков М.В.* Фиброзная остеодинтрофія / *М.В. Волков, Л.И. Самоїлова.* – М.: Медицина, 1973. – 167 с.
4. *Дольницький О.В.* Природжені вади розвитку. Основи діагностики та лікування / *О.В. Дольницький.* – Київ: Бізнесполіграф, 2009. – С. 516–523.
5. *Зубаилов Т.Ф.* Диагностика и хирургическое лечение фиброзной остеодинтрофія: дис. ... канд. мед. наук / *Т.Ф. Зубаилов.* – СПб., 2009. – 161 с.
6. *Косинская Н.С.* Нарушения развития костно-суставного аппарата / *Н.С. Косинская.* – Л.: Медицина, 1966. – 357 с.
7. *Садовенко Е.Г.* Фиброзная дисплазия (диагностика, лечебная тактика): дис. ... канд. мед. наук / *Е.Г. Садовенко.* – Київ, 1992. – 145 с.
8. *Снетков А.И.* Оперативное лечение полиосальной формы фиброзной остеодинтрофія у детей и подростков / *А.И. Снетков // Вестник хирургии им. И.И. Грекова.* – 1988. – № 6. – С. 85–89.
9. *Breck L.W.* Treatment of fibrous dysplasia of bone by total femoral plating and hip nailing / *L.W. Breck // Clin Orthop.* – 1972. – № 82. – P. 82–91. DOI: 10.2106/JBJS.O.00547.
10. *DiCaprio M.R.* Fibrous dysplasia. Pathophysiology, evaluation, and treatment / *M.R. DiCaprio, W.F. Enneking // J. Bone Joint Surg.* – 2005. – № 87-A (8). – P. 1848–1864.
11. Multiple osteotomies and intramedullary nailing with neck crosspinning for shepherd's crook deformity in polyostotic fibrous dysplasia: 7 femurs with a minimum of 2 years follow-up / *S.T. Jung, J.Y. Chung, H.Y. Seo [et al.] // Acta Orthop.* – 2006. – № 77 (3). – P. 469–473.
12. Fibrous dysplasia of the proximal femur: surgical management options and outcome / *V. Kushbare, D. Colo, H. Bakhsbi, J.P. Dormans // J. Child Orthop.* – 2014. – № 8. – P. 505–511.
13. *Lichtenstein L.* Polyostotic fibrous dysplasia / *L. Lichtenstein // Arch Surg.* – 1938. – № 36. – P. 874–898.
14. *Lichtenstein L.* Fibrous dysplasia of bone / *L. Lichtenstein, H. Jaffe // Arch Path.* – 1942. – № 33. – P. 777–816.
15. Magnetic resonance imaging appearances of fibrous dysplasia / *Z.K. Shab, W.C. Peb, W.L. Koh, T.W. Shek // Br. J. Radiol.* – 2005. – № 78 (936). – P. 1104.
16. Fibrous dysplasia. An analysis of options for treatment / *R.B. Stephenson, M.D. London, F.M. Hankin, H. Kaufner // J. Bone Joint Surg. Am.* – 1987. – № 69. – P. 400–409.
17. *Thomsen M.D.* Clinical and radiological observations in a case series of 26 patients with fibrous dysplasia / *M.D. Thomsen, L. Rejnmark // Calcif. Tissue Int.* – 2014. – № 94. – P. 384–395.
18. *Yao L.* Fibrous dysplasia associated with cortical bony destruction: CT and MR findings / *L. Yao, J.J. Eckardt, L.L. Seeger // J. Comput. Assist. Tomogr.* – 1994. – № 18. – P. 91–94.

New Aspects of Radiological Diagnostics of Patients with Different Forms of Fibrous Dysplasia

Naumenko N.O., Huk Yu.M., Zyma A.M., Kincha-Polishchuk T.A., Cheverda A.I., Skuratov O.Iu.

SI "Institute of Traumatology and Orthopedics of NAMS of Ukraine", Kyiv

Summary. Objective: to identify typical and additional radiological signs of fibrous dysplasia, to improve its diagnostics and to reduce the number of mistakes in establishing the diagnosis of "fibrous dysplasia". **Materials and Methods.** This article is based on a radiological study performed on the basis of the analysis of radiographs of 40 patients with fibrous dysplasia aged 3 to 30 years, who were distributed according to the forms of fibrous dysplasia on the location of the bone tissue lesion (monostotic or polyostotic) and the nature of the lesion (diffuse, focal or mixed). All studies were performed using Multix-UP. Conventional radiography in standard direct and lateral projections was used. The areas of the lower extremities were subjected to examination according to the patient's complaints and deformities. **Results.** The article clarifies and distributes radiographic features, which are showing up in various forms of fibrous dysplasia, on the main (characteristic and concomitant) and additional, based on the analysis of radiographs of 40 patients. Also peculiarities of the course of radiological signs depending on the form of the disease, age and sex of the patient were showed, which allows reducing and eliminating diagnostic errors related to this pathology. **Conclusions.** The radiological signs of fibrotic dysplasia include the following: the main (structural changes – focal and diffuse, increase in bone volume, cortical thinning, deformities and pathological fractures) and additional ("deformation" of the supraspongial layer, undifferentiated bone inclusions, rearrangement, compensatory damages {working hypertrophy, Looser's zone, false joint}), which improves the diagnosis of fibrous dysplasia. The presence of radiological signs and their severity depend on the form, stage of fibrotic dysplasia and the age of patients.

Key words: fibrous dysplasia, pathological bone fractures, bone deformity, diagnosis, radiological symptoms.

Новые аспекты рентгенодиагностики пациентов с разными формами фиброзной дисплазии

Науменко Н.О., Гук Ю.М., Зима А.М., Кинчая-Полищук Т.А., Чеверда А.И., Скуратов О.Ю.

ГУ "Институт травматологии и ортопедии НАМН Украины", г. Киев

Резюме. Цель исследования. Установить характерные и дополнительные рентгенологические признаки фиброзной дисплазии, усовершенствовать ее диагностику и уменьшить количество ошибок при постановке диагноза "фиброзная дисплазия". **Материалы и методы.** Данная статья основана на рентгенологическом исследовании, выполненном на основе анализа рентгенограмм 40 больных с фиброзной дисплазией в возрасте от 3 до 30 лет, которые были распределены по формам фиброзной дисплазии, по локализации поражения костной ткани (моноосальна и полиосальна) и по характеру поражения (диффузная, очаговая и смешанная). Все исследования выполнены на аппарате Multix-UP. Использовалась обычная рентгенография в стандартных прямой и боковой проекциях. Обследованию подлежали участки нижних конечностей в соответствии с предъявляемыми жалобами пациента и имеющимися деформациями. **Результаты.** В статье проведено уточнение и распределение рентгенологических признаков, выявляемых при различных формах фиброзной дисплазии, на основные (характерные и сопутствующие) и дополнительные на основании анализа рентгенограмм 40 больных. Также изложены особенности проявления рентгенологических признаков в зависимости от формы заболевания, возраста и пола пациента, что позволяет уменьшить и устранить диагностические ошибки, касающиеся данной патологии. **Выводы.** Среди рентгенологических признаков фиброзной дисплазии выделены основные (структурные изменения – очаговые и диффузные, увеличение объема кости, истончение коркового слоя, деформации и патологические переломы) и дополнительные ("зазубрен-

ность” супраспонгиозного слоя, недифференцированные костные включения, перестройка, компенсаторные изменения (рабочая гипертрофия, лоозеровская зона, ложный сустав)), что позволяет улучшить диагностику фиброзной дисплазии. Наличие рентгенологических признаков и степень их выраженности зависят от формы, стадии фиброзной дисплазии и возраста больных.

Ключевые слова: фиброзная дисплазия, патологические переломы костей, деформация костей, диагностика, рентгенологические симптомы.

Для листування: Зима Андрій Миколайович, д.м.н., старший науковий співробітник відділу травматології та ортопедії дитячого віку, ДУ “Інститут травматології та ортопедії НАМН України”, Бульварно-Кудрявська вул., 27, Київ, 01601, Україна. Тел. +38(050)6424672. E-mail: zimaandrjj@rambler.ru.

For correspondence: Zyma Andrii M., D.Med.Sc., senior researcher, the Department of Pediatric Traumatology and Orthopedics, SI “Institute of Traumatology and Orthopedics of NAMS of Ukraine”, 27 Bulvarno-Kudriavska St., Kyiv, 01601, Ukraine. Tel. +38(050)6424672. E-mail: zimaandrjj@rambler.ru.

УДК: 616.718.72-001.513-089.84

DOI: 10.37647/0132-2486-2019-103-4-88-96

Лікування хворих із переломами п'яткової кістки методом комбінованого остеосинтезу

Бодня О.І., Сухін Ю.В.

Одеський національний медичний університет, м. Одеса

Резюме. Питання вибору оптимального методу лікування переломів п'яткової кістки остаточно не вирішено. Особливості анатомічної будови останньої і високий ризик інфекційних ускладнень після відкритої репозиції схиляють лікарів до використання закритої перкутанної техніки репозиції і фіксації уламків. **Мета дослідження.** Покращити результати лікування хворих із переломами п'яткової кістки за рахунок удосконалення способу закритої одномоментної інструментальної репозиції шляхом застосування комбінованого остеосинтезу. **Матеріали і методи.** У статті наведено аналіз результатів лікування 46 хворих за розробленою нами комбінованою методикою репозиції та фіксації переломів п'яткової кістки, яка полягає в попередній інструментальній репозиції за Westhues (1934) із використанням шила як важеля, подальшою фіксацією уламків тупком стиць і проведенням черезкісткового остеосинтезу апаратом зовнішньої фіксації. Результативність виконаного дослідження оцінювали за шкалою клініко-функціональних показників AOFAS та FFI. **Результати.** Проведено оцінку результатів застосування даного способу у 35 пацієнтів. Середній термін спостереження склав $18,2 \pm 5,7$ місяців. Виявлено переваги і недоліки використання методики комбінованого остеосинтезу п'яткової кістки. У ранній післяопераційний період ускладнень не було. Відновлений кут Böhler's на 39 оперованих стопах склав у середньому $26,3 \pm 7,2^\circ$. Показники AOFAS та FFI у групі дослідження склали $88,9 \pm 4,3$ та $7,9 \pm 0,8$ балів, відповідно, що підтверджує ефективність малоінвазивної техніки оперативного лікування, а також реабілітаційних заходів. При аналізі віддалених наслідків лікування у 85,71% обстежених хворих відзначено позитивний результат. **Висновки.** Запропонована тактика лікування хворих із переломами п'яткової кістки й удосконалена техні-

ка комбінованого остеосинтезу. При цьому забезпечується стабільність фіксації уламків п'яткової кістки і збереження функції суглобів стопи, що дозволяє виконувати операції без суттєвого ризику розвитку хірургічних ускладнень, особливо у пацієнтів із скомпрометованим місцевим і загальним статусом.

Ключові слова: перелом, п'яткова кістка, комбінований остеосинтез.

Вступ

Труднощі діагностики та вибору оптимальної лікувальної тактики переломів п'яткової кістки обумовлені її складною анатомічною будовою та багатогранністю типів переломів. За даними вітчизняної та зарубіжної літератури, на сучасному етапі розвитку травматології загальноприйнятою тактикою при лікуванні внутрішньосуглобових переломів п'яткової кістки вважається відкрита репозиція і внутрішня фіксація [1, 2].

Актуальність проблеми лікування внутрішньосуглобових переломів п'яткової кістки переважно зі зміщенням фрагментів пояснюється складністю зіставлення уламків і поширеною думкою про велику кількість (понад 30%) і тяжкість ускладнень при оперативному лікуванні переломів даної локалізації [3]. Серед багатьох факторів, що впливають на частоту розвитку післяопераційних ускладнень, є літній вік пацієнтів і захворювання периферичних судин нижніх кінцівок. Дані публікацій останніх років свідчать про те, що результат лікування переломів п'яткової кістки залежить від типу перелому і сумарного ефекту факторів ризику, які впливають на вибір між відкритою репозицією, малоінвазивними закритими способами втручання і консервативним лікуванням [4, 5]. Питання вибору оптимального методу лікування таких переломів остаточно не вирішені [6]. Численні особливості і складність співвідношення ризиків (проблеми із загоєнням післяопераційної рани) схиляють багатьох лікарів до пасивно-консервативної тактики лікування, яка не може забезпечити сприятливі анатомічні і функціональні результати. Однак навіть при використанні сучасних методів репозиції та фіксації відсоток несприятливих результатів, обумовлений наслідками переломів п'яткової кістки, залишається високим [7].

У науковій літературі відображені практичні розробки прихильників перкутанної техніки репозиції і фіксації уламків п'яткової кістки, які переконливо доводять переваги своїх методик. Однією з таких методик є закрыта одномоментна інструментальна репозиція (ЗОІР), техніка проведення якої була розроблена і вперше впроваджена Н. Westhues (1934). Надалі його методика, що ґрунтується на ефекті лігаментотаксису, модифікувалася іншими авторами та мало чим відрізнялась від представленої. Найбільш привабливою і кращою з них визнається до теперішнього часу концепція механогенезу переломів п'яткової кістки і методика черезшкірної закрытої репозиції тільки язикоподібних переломів, яка була запропонована Р. Essex-Lopresti

(1952). Деякі дослідження констатують переваги закрытої малоінвазивної фіксації як в аспекті можливих інфекційних ускладнень, так і функціональних результатів, техніка якої без безпосереднього візуального контролю не поступається відкритій репозиції за можливостями досягнення якісного положення уламків [6, 8, 9]. На сьогодні відсутня єдина думка щодо показань до закрытої репозиції переломів п'яткової кістки, де не приділяється належна увага самій техніці репозиції, а принципи мінімально інвазивного остеосинтезу не досить обґрунтовані з точки зору біомеханіки.

Мета дослідження – покращити результати лікування хворих із переломами п'яткової кістки за рахунок удосконалення способу закрытої одномоментної інструментальної репозиції шляхом застосування комбінованого остеосинтезу.

Матеріали і методи

Основною проблемою хірургічного лікування переломів п'яткової кістки є відновлення її анатомічної форми, конгруентності суглобових поверхонь, що утворюють підтаранний суглоб, а також куткових співвідношень (Böhler, Gissane), які були в нормі до травми і забезпечували функцію стопи в цілому. Відомі спроби різних дослідників, що намагалися вдосконалити методику ЗОІР, мають суттєві недоліки, незважаючи на те, що техніка репозиції дозволяє виконувати операції без істотного ризику навіть у пацієнтів із порушеним місцевим і загальним статусом. Для усунення недоліків уже наявних способів закрытої репозиції, отримання можливості забезпечити позитивний клінічний результат із високим ступенем ефективності нам вдалося вдосконалити техніку виконання малоінвазивного остеосинтезу переломів п'яткової кістки шляхом ЗОІР і трансартикулярної фіксації спицями (патент України № 125128 від 25.04.2018 р.).

Таким чином, ми розширили показання до застосування ЗОІР, що стосуються всіх типів внутрішньосуглобових переломів даної локалізації, взявши за основу дослідження Essex-Lopresti, де він запропонував визначити на боковій рентгенограмі стопи типи переломів за напрямом вторинної лінії зламу. По суті впровадження репозиційного комбінованого остеосинтезу складалося з двох етапів.

Перший етап полягав у дистракційній хірургії, де основним механізмом непрямої репозиції є вплив розтягуючих зусиль у певній послідовності на неушко-

джені зв'язки, що оточують місце перелому. Натяг цих зв'язок під час репозиції призводить до відновлення первісної анатомічної форми п'яткової кістки, а особливості проведення спиць забезпечують стабільність фіксації уламків шляхом нейтралізації дії сили тяги ахіллової сухожилка.

На другому етапі використовували апарат зовнішньої фіксації (АЗФ) після ЗОІР із метою додаткової стабілізації уламків п'яткової кістки та збереження рухів у гомілковостопному суглобі ушкодженої стопи. Техніка комбінованого остеосинтезу полягала у перехресному проведенні спиць у фронтальній площині через п'ятковий горб та плеснові кістки, які фіксували у натягнутому стані у півкільцях апарату. Позитивний клінічний результат комбінованого остеосинтезу можливо отримати в перші години після ушкодження, але не більше двох тижнів від моменту травми.

Техніка репозиції. На операційному столі в положенні хворого на здоровому боці кульшовий та колінний суглоби ураженої кінцівки перебувають у напівзігнутому положенні, а передній відділ стопи – в еквінусі. Після знеболювання й обробки операційного поля спочатку усували брутальне зміщення уламків п'яткової кістки у фронтальній площині по ширині і під кутом (вальгусне, варусне). Вправлення відбувалось за рахунок мануального охоплення долонями заднього відділу стопи, зчепивши пальці рук на підшовній її поверхні, та послідовного двобічного стискання і відхилення п'яти тенарами. Подальші дії, що пов'язані з технікою виконання репозиції, залежали від внутрішньосуглобових переломів та виду зміщення суглобових поверхонь п'яткової кістки.

Так, при язикоподібному типі переломів п'яткової кістки (рис. 1) незалежно від наявності ран, фліктен та набряку пальпаторно визначали вершину горба п'яти і, змістившись до 1 см у бік підошви, здійснюва-

ли шилом прокол шкіри по задній її поверхні у сагітальній площині.

Далі шило проводили через язикоподібний уламок над його вторинною лінією зламу і паралельно їй на глибину орієнтовно до *sinus tarsi*. Потім виконували мануальне низведення вільного кінця шила в напрямку згори донизу, що дозволяло зводити п'ятковий горб донизу і таким чином відновлювати кут Böhler's до норми. Враховуючи те, що при даному типі перелому зміщується вся задня суглобова фасетка п'яткової кістки або її латеральна частина, низведення доповнювали дев'яцією шила назовні, після чого зазвичай виникало відчуття вправлення. Результат закритої репозиції клінічно проявляється в тому, що форма заднього відділу стопи змінюється: формується подовжене склепіння стопи, поперечний розмір п'яти значно зменшується та візуально визначається западання м'яких тканин під зовнішньою кісточкою, яка стає добре контурованою, як у нормі. Утримуючи шило і стопу в положенні еквінуса, репоновані уламки п'яткової кістки фіксували черезшкірно двома паралельно проведеними спицями Ілізарова із задньопідшовної поверхні п'яти трансартикулярно через таранно-п'ятковий суглоб. Анатомічним орієнтиром напрямку проведення спиць є передній край зовнішньої кісточки. Наступні дві спиці Ілізарова проводили паралельно із задньої поверхні п'яти трансартикулярно через п'ятково-кубоподібний суглоб. Анатомічним орієнтиром напрямку проведення цих спиць є проміжок між IV та V пальцями стопи (рис. 2а). Згідно з отриманими на операційному столі контрольних даними електронно-оптичного перетворювача (ЕОП), у боковій проекції стопи визначали якість відновлення підтаранного суглоба та величину кута Böhler's.

Власний практичний досвід на підставі спостережень дозволив нам залежно від характеру руйнування

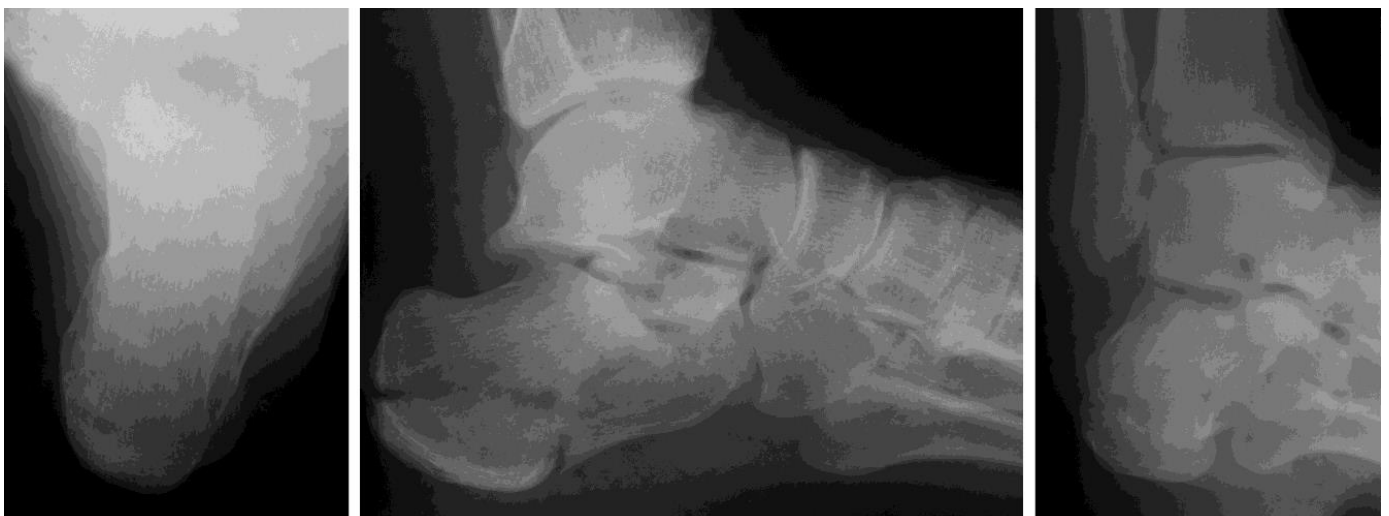

Рис. 1. Фотовідбитки рентгенограм язикоподібного перелому п'яткової кістки в аксіальній (а), боковій (б) та проекції Broden's (в)

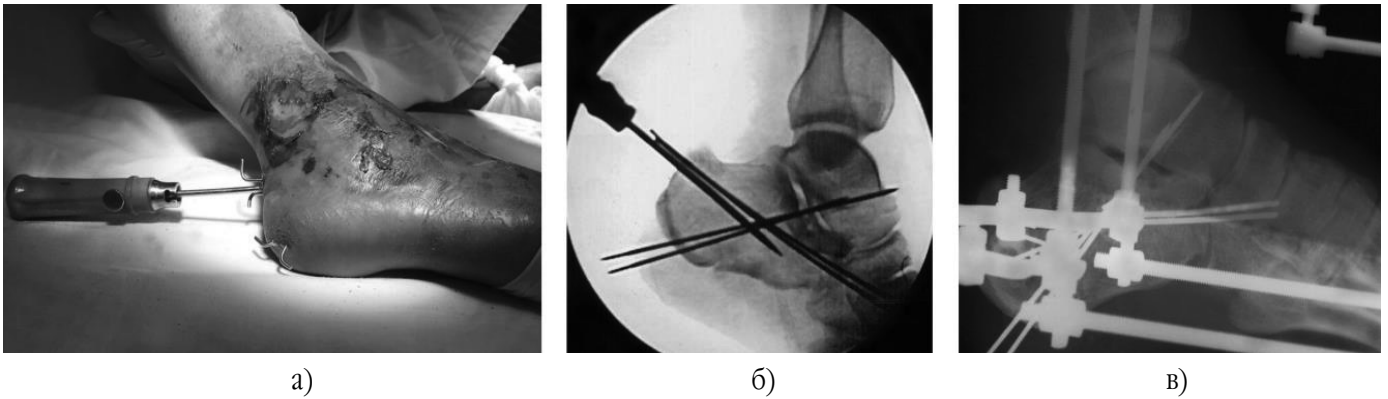


Рис. 2. Зовнішній вигляд стопи після ЗОІР (а), контрольні результати репозиції ЕОП (б) та на рентгенограмі в боковій проекції (в) після комбінованого остеосинтезу язикоподібного перелому п'яткової кістки

задньої суглобової фасетки і двох видів її зміщення визначати можливість застосування ЗОІР при імпресійних (вдавлених) переломах п'яткової кістки. Так, при першому виді зміщення визначали наявність на боковій рентгенограмі стопи подвійного контуру задньої суглобової фасетки, що свідчить про імпресію її зовнішньої 1/2-2/3 частини в тіло п'яткової кістки. При цьому виді зміщення відбувається ротація з імпакцією зовнішньої частини суглобової поверхні вниз і вперед в тіло п'яткової кістки. Більш вертикальне розташування зовнішнього уламка на рентгенограмі має вигляд кутоподібно розширеної щілини таранно-п'яткового суглоба в передній його частині. На противагу, можливе горизонтальне розташування зовнішнього уламка, де зберігається паралельність обох фрагментів задньої суглобової фасетки, яка визначається на рентгенограмі рівномірним подвійним контуром та розширенням щілини таранно-п'яткового суглоба. У свою чергу, всі ці рентгенологічні ознаки вказують також на ушкодження капсульно-зв'язкового апарату. Саме при даних обставинах застосування ЗОІР

неможливе, оскільки необхідно використовувати маніпуляції зворотні зміщенню суглобової поверхні, тобто виконувати дезімпакцію знизу догори. При цьому репонуючі зусилля на вдавлену зовнішню частину задньої фасетки повинні бути направлені у фронтальній площині, а не в сагітальній. Тому в даних випадках імпресійних переломів, коли закрита репозиція неможлива, показана відкрита репозиція з внутрішньою накістковою фіксацією пластиною.

Однак наш клінічний досвід дозволяє стверджувати можливість застосування ЗОІР імпресійних (вдавлених) переломів при другому виді зміщення задньої суглобової фасетки. У випадках, коли на боковій рентгенограмі стопи щілина таранно-п'яткового суглоба рівномірна та відсутній подвійний контур задньої суглобової фасетки, це вказує на її повну імпресію в центральну частину губчастої основи п'яткової кістки та зміну кута Gissane. Усі ці рентгенологічні ознаки свідчать про збереження цілісності капсульно-зв'язкового апарату (рис. 3).

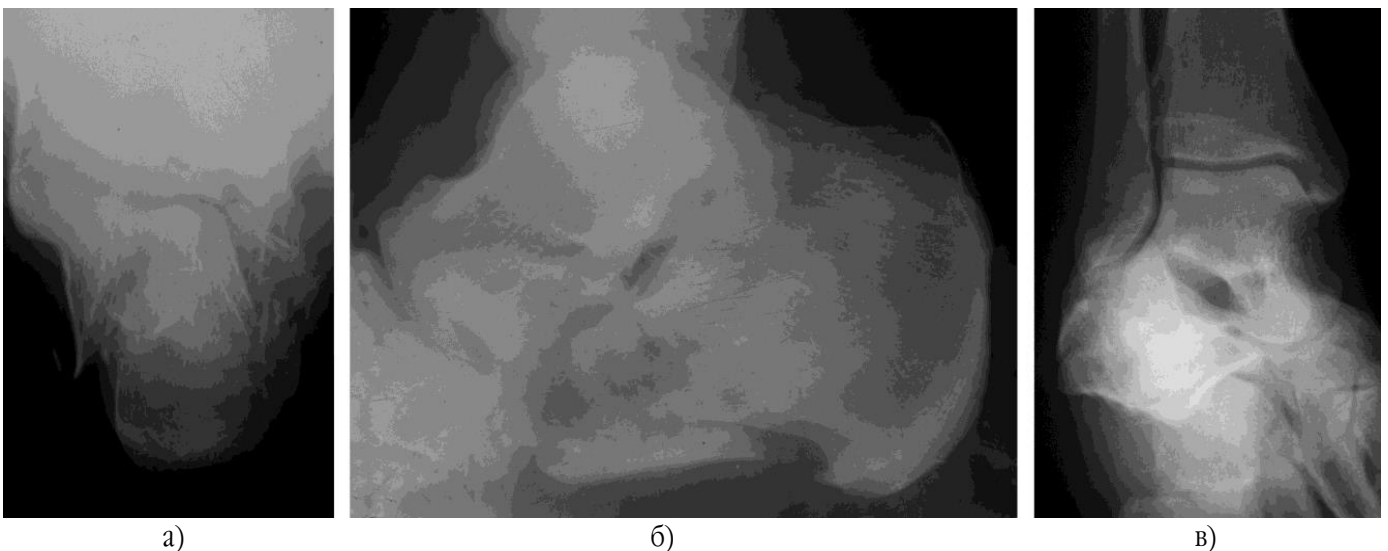


Рис. 3. Фотовідбитки рентгенограм імпресійного перелому п'яткової кістки в аксіальній (а), боковій (б) та проекції Broden's (в)

За таких умов пальпаторно визначали вершину горба п'яти і здійснювали шилом прокол шкіри по задній її поверхні в сагітальній площині та проводили його таким чином, щоб воно проходило під вторинною лінією зламу, орієнтовно до середини втиснутого уламка. Далі репозицію виконували за допомогою мануального низведення вільного кінця шила в напрямку згори донизу на необхідний кут без девіації з подальшою трансартикулярною фіксацією уламків п'яткової кістки за такими самими анатомічними орієнтирами напрямку проведення спиць, як описано вище. Положення уламків контролювали за допомогою рентгенографії на операційному столі, після чого шило видаляли. Закінчували оперативне втручання згинанням під кутом вільних кінців проведених транскутанно спиць після репозиції та накладанням АЗФ (рис. 4).

Для роздробленого типу переломів п'яткової кістки характерна відсутність вторинної лінії зламу (рис. 5), тому шило проводили в якомога крупніший уламок горба п'яткової кістки шляхом проколу шкіри по задній поверхні п'яти в сагітальній площині на глибину орієнтовно під ушкоджену задню суглобову поверхню. Далі, використовуючи шило як важіль, здійснювали тиск на ручку шила у напрямку згори вниз. Легкими коливальними рухами у фронтальній площині кінець шила впливає на суглобові поверхні знизу вверх, репонуючи перелом за рахунок контакту з конгруентною суглобовою поверхнею таранної кістки. При цьому п'ятковий бугор зміщується вниз та сприяє відновленню нормального кута Böhler's. Уламки п'яткової кістки фіксували черезшкірно спицями Ілізарова, проведеними так само та в такому ж напрямі за анатомічними орієнтирами, як описано вище. На операційному столі за допомогою ЕОП визначали якість відновлення підтаранного суглоба та величину кута Böhler's (рис. 6а), після чого шило видаляли. Закінчували оперативне втручання так само, як описано вище та накладали АЗФ (рис. 6б, в).

На початку описаного способу репозиційного остеосинтезу ми використовували ЗОІР п'яткової кістки у хворих літнього та похилого віку з важкими супутніми захворюваннями та у випадках порушень периферичних судин нижніх кінцівок, де в якості зовнішньої іммобілізації використовували гіпсову пов'язку (чобіток). Подальше впровадження комбінованого остеосинтезу призвело до його застосовування у хворих даної вікової категорії, а також у пацієнтів молодого та середнього віку.

У випадках невдалого первинного виконання ЗОІР останню повторювали з урахуванням попередніх недоліків, що призвело до значного покращення результатів. Пацієнту дозволяли рухи в гомілковостопному суглобі та ходу з перших днів після операції за допомогою милиць без вагового навантаження на уражену стопу. Перкутанно проведені спиці видаляли через 6 тижнів із моменту травми, а іммобілізацію АЗФ продовжували до 10-12 тижнів. Реабілітацію хворих після демонтажу апарату спрямовували на повне відновлення активних рухів у гомілковостопному та підтаранному суглобах, а також на дозоване осьове навантаження з подальшим використанням при ході супінатора протягом року.

За розробленою нами малотравматичною методикою було прооперовано 46 пацієнтів із 54 переломами п'яткової кістки в період з 2009 до 2018 р., що перебували на лікуванні у травматологічному відділенні № 1 МКЛ № 11, яка є базою кафедри травматології та ортопедії Одеського НМУ. Особи працездатного віку (до 60 років) склали 42 (91,3%) постраждалих, похилого і старечого віку – 4 (8,7%), з них 34 (73,91%) становили чоловіки та 12 (26,09%) жінки, середній вік хворих – $39,8 \pm 15,1$ років. За механогенезом усі переломи у пацієнтів були обумовлені падінням з висоти. У 36 (78,26%) випадках спостерігали ізольовану травму п'яткової кістки, у складі політравми – в 10 (21,74%). Так, у 15 (32,61%) спостереженнях була травмована ліва п'ята, в

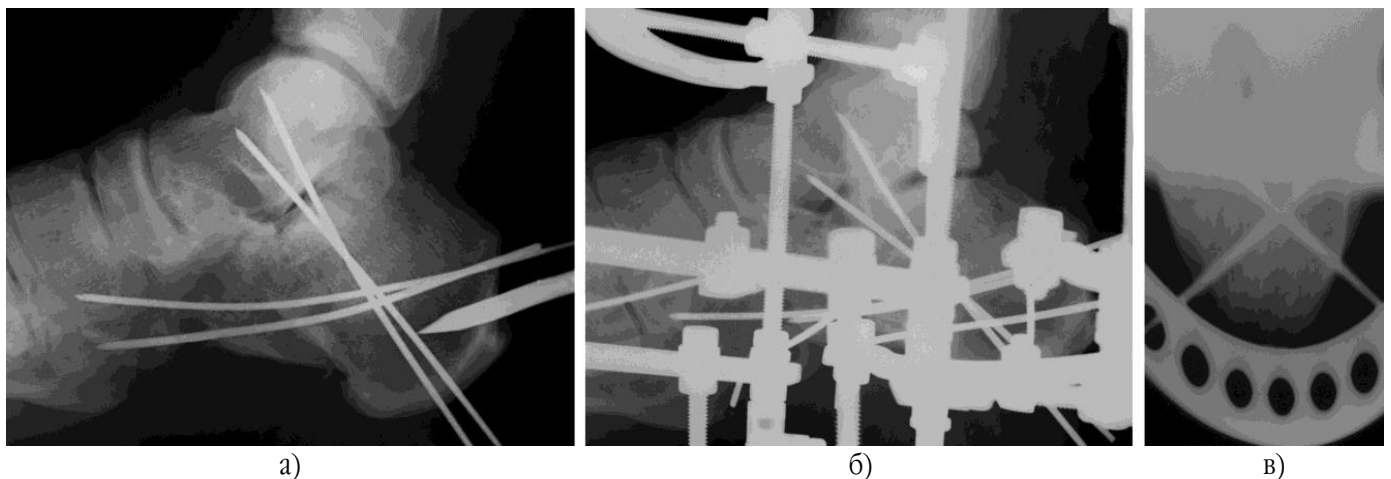


Рис. 4. Контрольні результати комбінованого остеосинтезу імпресійного перелому п'яткової кістки: після ЗОІР (а) та АЗФ на боковій (б) та аксіальній (в) рентгенограмі

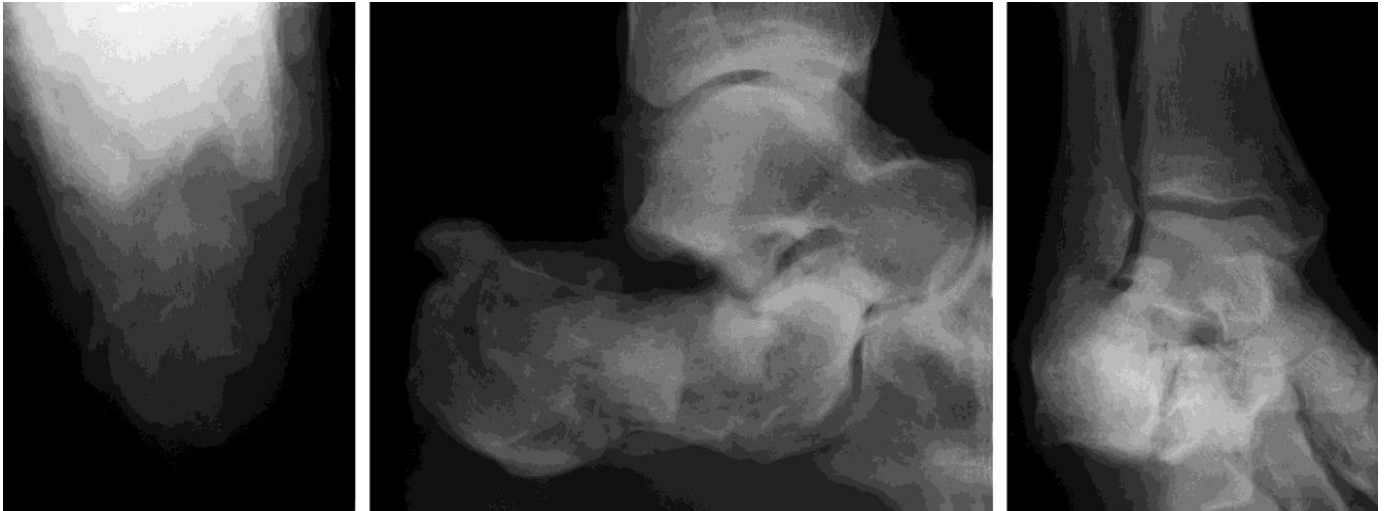

Рис. 5. Фотовідбитки рентгенограм роздробленого перелому п'яткової кістки в аксіальній (а), боковій (б) та проекції Broden's (в)

23 (50,0%) – права. Білатеральні переломи діагностовано у 8 (17,39%) пацієнтів, відкритий характер ушкоджень I-II ст. (за Gustilo-Anderson, 1976) – у 3 (6,52%).

Діагностику переломів п'яткової кістки в передопераційний період проводили на підставі даних клініко-рентгенологічних та комп'ютерно-томографічних (КТ) досліджень. Для стандартизації спостережень та оцінки морфології ушкоджень використали дві найбільш популярні класифікації за P. Essex-Lopresti (1952) та R. Sanders (1992), які, в свою чергу, обумовлювали хірургічну тактику.

За даними рентгенологічного обстеження стопи в стандартних проекціях та в окремих випадках проекції V. Broden's (1949) переломи зі зміщенням II ст. (зниження кута Böhler's до 0°) визначені у 39 спостереженнях (72,22%) та в середньому складала $4,3 \pm 15,8^\circ$, у інших (27,78%) був від'ємний кут Böhler's (зміщення

III ст.) в межах 8-15°. У більшості випадків за класифікацією Essex-Lopresti (1952) діагностували язикоподібні переломи, що склали 28 (51,85%) спостережень, імпресійні (вдавлені) – 17 (31,48%), роздроблені – 9 (16,67%). При оцінці рентгенограм також звертали увагу на зменшення висоти п'яткової кістки, зміну кута Gissane, конгруентність суглобових поверхонь таранно-п'яткового суглоба, наявність ушкодження п'ятково-кубоподібного суглоба, варусної чи вальгусної девіації п'яти.

Для деталізації та верифікації морфології перелому п'яткової кістки у 14 (30,4%) хворих (17 стоп) застосували КТ. Згідно з класифікацією переломів п'яткової кістки за R. Sanders (1992), визначались ушкодження II типу в 10 випадках (58,83%), III типу – в 5 (29,41%), IV типу – в 2 (11,76%). Наявність коронарних (поперечних) зрізів дозволила виділити




Рис. 6. Контрольні результати репозиції ЕОП (а) та комбінованого остеосинтезу роздробленого перелому п'яткової кістки на боковій (б) та аксіальній (в) рентгенограми

варіанти ушкоджень та достовірно визначити ступінь тяжкості руйнування, перш за все, задньої суглобової поверхні, а також залучення до ушкодження п'ятково-кубоподібного суглоба.

Показанням до застосування комбінованого остеосинтезу були відкриті переломи п'яткової кістки, закриті переломи з наявністю фліктен, тяжкі супутні захворювання, периферичні порушення судин нижніх кінцівок та всі типи внутрішньосуглобових переломів при значенні кута Böhler's менше 20°. Операції проведені в строк від 2 до 5 діб після травми у 37 (80,43%) хворих, до 10 діб – у 9 (19,57%). Середній термін перебування у стаціонарі склав $8,3 \pm 1,5$ діб (від 6 до 14 діб). Віддалені результати вивчали через 6, 12 та 24 місяці після травми, де оцінювали такі критерії відновлення анатомії п'яткової кістки, як нормалізація кутів Böhler's та Gissane, деформація п'яти за S. Coleman (1977), функція стопи за шкалою AOFAS (American Orthopaedic Foot and Ankle Society) та FFI (Foot Function Index).

Результати та їх обговорення

Нами були досліджені анатомо-функціональні наслідки лікування у 35 пацієнтів (39 переломів), середній строк спостереження становив $18,2 \pm 5,7$ місяців. В інших випадках дослідити результати лікування не вдалося через втрату зв'язку з іногородніми пацієнтами або ігнорування співпраці з нами (заповнення анкет, проведення контрольних клінічних та промислових методів обстеження).

Під час контрольних оглядів проводилась оцінка клініко-рентгенологічних результатів та даних КТ. Клінічне обстеження показало відсутність значного обмеження обсягу пасивних та активних рухів у суглобах стопи та збереження висоти медіального склепіння. Варусну деформацію п'яти до 10° виявили у 2 пацієнтів, вальгусне положення до 15° – у 3. Скарги на помірний біль у задньому відділі стопи в 6 випадках були пов'язані з перевантаженням під час тривалої ходьби та при перевірці рухів у підтаранному суглобі. Усім цим пацієнтам було призначено комплекс консервативного лікування та носіння устілок до взуття, наслідком чого стало значне зменшення больового синдрому в 4 спостереженнях та його ліквідація – в 2.

Рентгенологічно всі переломи в своїй більшості зрослися в правильному положенні в строк 10-12 тижнів. В усіх випадках застосування нашого способу репозиція суглобової поверхні визнана задовільною навіть при значних її руйнуваннях, після яких у 8 (22,86%) хворих спостерігали ознаки підтаранного артрозу. Домогтися значного покращення чи повного відновлення анатомічної форми (висоти, довжини і широти) п'яткової кістки та кута Böhler's після комбінованого остеосинтезу вдалося в усіх пацієнтів. Ми

не знайшли публікацій, в яких порівнюються характеристики стабільності фіксації уламків п'яткової кістки спицями. Проте, виходячи з власних спостережень на практиці, можемо констатувати, що певні особливості проведення спиць забезпечують стабільну фіксацію уламків. Рентгенологічні ознаки вторинного зміщення під час іммобілізації в жодному випадку не були визначені. Відновлений кут Böhler's на 39 оперованих стопах склав у середньому $26,3 \pm 7,2^\circ$. Тільки раннє осьове навантаження на ушкоджену кінцівку призвело після видалення спиць та припинення іммобілізації до колапсу задньої суглобової фасетки п'яткової кістки та втрати корекції кута Böhler's в середньому на $6,9 \pm 0,4^\circ$ у 5 постраждалих (14,29%) з імпресійними переломами та у 2 (5,71%) – з роздробленими.

У ранній післяопераційний період ускладнень не було. Пізні ускладнення у вигляді поверхневого запалення м'яких тканин навколо спиць відзначені у 3 (8,57%) пацієнтів, однак вони після проведеного курсу лікування на результат не вплинули.

Середній показник результатів лікування у групі спостережень за шкалою AOFAS склав $88,9 \pm 4,3$ бали, за FFI – $7,9 \pm 0,8$ балів ($p < 0,05$). Ґрунтуючись на оцінці наслідків лікування за даними показниками, у 85,71% обстежених хворих отримано позитивний результат. Відносно кращий функціональний результат був у пацієнтів з язикоподібними та імпресійними переломами п'яткової кістки при значенні кута Böhler's більше 15°, дещо гірший – при роздроблених переломах та значенні кута Böhler's менше 10°, де частково вдалося відновити співвідношення суглобових поверхонь таранно-п'яткового суглоба. Анатомо-функціональний результат також залежав від часу, що минув із моменту травми до застосування ЗОІР. При оперативному лікуванні методом комбінованого остеосинтезу хороший функціональний результат, одержаний при контрольному обстеженні до 12 місяців, практично не змінювався в подальшому. Представлені нами анатомо-функціональні показники узгоджуються з даними літератури [6, 8]. Отже, продовження досліджень у даному напрямку є доцільним.

Висновки

1. Запропонована тактика лікування та удосконалена мінімально інвазивна техніка ЗОІР п'яткової кістки дозволяє значно зменшити травматичність хірургічного втручання та знизити ризик розвитку післяопераційних ускладнень.

2. Доцільність застосування зазначеного способу полягає в можливості його використання незалежно від внутрішньосуглобового типу перелому п'яткової кістки, а техніка черезшкірної репозиції досить проста та дозволяє виконувати операції без суттєвого

ризик, особливо у пацієнтів із скомпрометованим місцевим і загальним статусом.

3. Методика комбінованого остеосинтезу, при якому забезпечена стабільність фіксації уламків п'яткової кістки і зберігається функція суглобів стопи, не потребує додаткових матеріальних витрат і за наявності ЕОП, а також стандартного набору Лізарова технічно можлива як в екстреному, так і плановому порядку в будь-якому медичному закладі травматологічного профілю.

Конфлікт інтересів. автори заявляють про відсутність конфлікту інтересів під час підготовки статті.

Література

1. Клінічні аспекти діагностики та лікування внутрішньосуглобових переломів п'яткових кісток / В.С. Козонас, В.Г. Лобанов, В.В. Сіклицький [та ін.] // Травма. – 2017. – Т. 18, № 6. – С. 174–179. DOI: 10.22141/1608-1706.6.18.2017.121197.
2. Лікування переломів п'яткової кістки та їх наслідків (огляд літератури) / А.П. Лябах, О.А. Т.М. Омельченко [та ін.] // Вісник ортопедії, травматології та протезування. – 2012. – № 3 (74). – С. 70–75. URL: http://nbuv.gov.ua/UJRN/Votip_2012_3_17.
3. Wound infections following open reduction and internal fixation of calcaneal fractures with an extended lateral approach / M. Backes, T. Schepers, M.S.H. Beerekamp [et al.] // Int. Orthop. – 2014. – Vol. 38, № 4. – P. 767–773.

4. Определение прогностической эффективности показателей оценки кровообращения в отношении ближайшего исхода оперативного лечения больных с переломами пяточной кости / Н.Г. Кулик, В.В. Хоминец, А.А. Остапенко [и др.] // Здоровье и образование в XXI веке. – 2017. – Т. 19, № 1. – С. 16–25.
5. Савгачев В.В. Обоснование выбора тактики лечения при повреждении пяточной кости на основе аналитических моделей риска развития осложнений : автореф. дис. на соискание уч. степени канд. мед. наук : спец. 14.01.15 “Травматология и ортопедия” / В.В. Савгачев. – М., 2018. – 22 с.
6. Сравнение трех способов лечения переломов пяточной кости / В.О. Каленский, П.А. Иванов, Ф.А. Шарифуллин, О.А. Забавская // Травматология и ортопедия России. – 2018. – № 3 (24). – С. 103–112. DOI: 10.21823/2311-2905-2018-24-3-103-112.
7. Основные источники болевого синдрома у пациентов с последствиями переломов пяточной кости: обзор литературы и клинические наблюдения / Н.С. Коновальчук, Е.П. Сорокин, С.А. Ласунский [и др.] // Современные проблемы науки и образования [электронный ресурс]. – 2018. – № 2. – С. 19. DOI: 10.17513/spno.27465.
8. Анкин Н.Л. Новый вариант методики закрытой репозиции и минимально инвазивного металлоостеосинтеза при лечении закрытых переломов пяточной кости / Н.Л. Анкин, В.А. Левченко, А.В. Левченко // Травма. – 2013. – Т. 14, № 3. – С. 109–114. URL: http://nbuv.gov.ua/UJRN/Travma_2013_14_3_27.
9. Minimally invasive treatment of intraarticular calcaneal fractures with the 2-point distractor / G. Mattiassich, W. Litzlbauer, M. Ponschab [et al.] // Oper. Orthop. Traumatol. – 2017. – 29 (2). – P. 149–162. DOI: 10.1007/s00064-016-0478-0.

Treatment of Patients with Fractures of the Calcaneus Using the Method of Combined Osteosynthesis

Bodnia O.I., Sukhin Yu.V.

Odessa National Medical University, Odessa

Summary. Relevance. The issues of choosing an optimal method for treating calcaneus fractures are not completely solved. The features of its anatomical structure and the high risk of infectious complications after an open reposition incline physicians to use closed percutaneous technique of reposition and fixation of fragments. **Objective:** to improve the results of treatment of patients with fractures of the calcaneus by improving the method of closed single-step instrumental reposition by the use of combined osteosynthesis. **Materials and Methods:** The article presents an analysis of the results of treatment of 46 patients according to the combined technique of reposition and fixation of calcaneus fractures developed by us, which consists of a preliminary instrumental reposition according to Westhues (1934). For this purpose, an awl is used as a lever, followed by fixation of fragments with a bunch of knitting needles and an external fixation device for transosseous osteosynthesis. The effectiveness of the study was evaluated using the scales of clinical and functional parameters (AOFAS and FFI). **Results.** The results of applying this method in 35 patients were evaluated. The average observation period was 18.2 ± 5.7 months. The advantages and disadvantages of using the method of combined heel bone osteosynthesis were revealed. In the early postoperative period, there were no complications. Böbler's recovered angle at 39 operated on feet averaged $26.3 \pm 7.2^\circ$. Indicators of AOFAS and FFI in the study group were 88.9 ± 4.3 and 7.9 ± 0.8 points, respectively, which confirms the effectiveness of a minimally invasive technique of surgical treatment, as well as rehabilitation measures. When analyzing long-term treatment outcomes, its positive result was noted in 85.71% of the examined patients. **Conclusions.** The treatment tactic was proposed and the combined osteosynthesis technique was improved. At the same time, stability of fixation of the calcaneus bone fragments is ensured and the function of the foot

joints is preserved, which makes it possible to perform operations without a significant risk of developing surgical complications, especially in patients with compromised local and general status.

Key words: *fracture, calcaneus, combined osteosynthesis.*

Лечение больных с переломами пяточной кости методом комбинированного остеосинтеза

Бодня А.И., Сухин Ю.В.

Одесский национальный медицинский университет, г. Одесса

Резюме. *Вопросы выбора оптимального метода лечения переломов пяточной кости окончательно не решены. Особенности анатомического строения последней и высокий риск инфекционных осложнений после открытой репозиции склоняют врачей к использованию закрытой перкутанной техники репозиции и фиксации отломков. Цель исследования.* Улучшить результаты лечения больных с переломами пяточной кости за счет усовершенствования способа закрытой одномоментной инструментальной репозиции путем применения комбинированного остеосинтеза. **Материалы и методы.** В статье приведен анализ результатов лечения 46 больных по разработанной нами комбинированной методике репозиции и фиксации переломов пяточной кости, которая заключается в предварительной инструментальной репозиции по Westhues (1934) с использованием шила как рычага, последующей фиксацией отломков пучком спиц и проведением чрескостного остеосинтеза аппаратом внешней фиксации. **Результативность** выполненного исследования оценивали по шкале клинично-функциональных показателей AOFAS и FFI. **Результаты.** Проведена оценка результатов применения данного способа у 35 пациентов. Средний срок наблюдений составил $18,2 \pm 5,7$ мес. Выявлены преимущества и недостатки использования методики комбинированного остеосинтеза пяточной кости. В ранний послеоперационный период осложнений не было. Восстановленный угол *Vöbler's* на 39 оперированных стопах составил в среднем $26,3 \pm 7,2^\circ$. Показатели AOFAS и FFI в группе исследования составили $88,9 \pm 4,3$ и $7,9 \pm 0,8$ баллов, соответственно, что подтверждает эффективность малоинвазивной техники оперативного лечения, а также реабилитационных мероприятий. При анализе отдаленных исходов лечения его положительный результат отмечен у 85,71% обследованных больных. **Выводы.** Предложена тактика лечения и усовершенствована техника комбинированного остеосинтеза. При этом обеспечивается стабильность фиксации отломков пяточной кости и сохраняется функция суставов стопы, что позволяет выполнять операции без существенного риска развития хирургических осложнений, особенно у пациентов со скомпрометированным местным и общим статусом.

Ключевые слова: *перелом, пяточная кость, комбинированный остеосинтез.*

Для листування: **Бодня Олександр Іванович**, к.м.н., доцент кафедри травматології та ортопедії, Одеський національний медичний університет, Валіховський пров., 2, м. Одеса, 65082, Україна. Тел. +38(050)5306090. E-mail: alex0509@ukr.net.

For correspondence: **Bodnia Olexandr I.**, PhD in Medicine, Associate Professor, the Department of Traumatology and Orthopedics, Odessa National Medical University, 2 Valikhovskiy provulok, Odesa, 65082, Ukraine. Tel. +38(050)5306090. E-mail: alex0509@ukr.net.

Епідеміологія захворювань кістково-м'язової системи в Україні за період 1993-2017 рр.

Долгополов О.В., Полішко В.П., Ярова М.Л.

ДУ “Інститут травматології та ортопедії НАМН України”, м. Київ

Резюме. Актуальність. Захворювання кістково-м'язової системи є однією з найбільш поширених патологій в усьому світі. Медико-соціальна значущість захворювань опорно-рухового апарату визначається їх великою поширеністю, хронічним прогресуючим перебігом, зростанням показників первинної захворюваності та інвалідності, значними прямими і непрямими економічними втратами, а також зниженням якості життя і скороченням його тривалості. Моніторинг та аналіз показників захворюваності, поширеності, інвалідності та смертності населення є необхідним, зокрема, для планування відповідних заходів з організації медичної допомоги хворим із патологією опорно-рухового апарату. **Матеріали і методи.** Проведено епідеміологічний аналіз захворювань кістково-м'язової системи за період 1993-2017 рр. за даними Державного закладу “Центр медичної статистики Міністерства охорони здоров'я”, Державної служби статистики України та Управління медико-соціальної допомоги населенню МОЗ України за період 1993-2017 рр. **Результати.** Захворювання кістково-м'язової системи становлять понад 5% усіх зареєстрованих захворювань і традиційно посідають четверте місце, а в категорії діагностованих вперше в житті – 4% і відповідно шосте місце. Захворювання кістково-м'язової системи, незважаючи на велику кількість методів лікування, призводять до досить високого рівня інвалідності. Первинна інвалідність внаслідок захворювань кістково-м'язової системи займає третє місце в структурі первинної інвалідності як дорослого населення (понад 11%), так і населення працездатного віку (13%). Показники захворюваності, поширеності, інвалідності протягом 1993-2017 років мали стійку тенденцію зростання. **Висновки.** Захворювання кістково-м'язової системи є не лише медичною проблемою, а і соціальною, оскільки починаючи з ранніх етапів суттєво впливають на працездатність хворого та якість його життя. Несвоєчасне, неефективне лікування та реабілітація призводять до інвалідності. Наявність їх у складі мультиморбідної патології скорочує тривалість життя даної категорії хворих. Усе це супроводжується значними прямими і непрямими економічними втратами для держави та фінансовими витратами для хворих.

Ключові слова: кістково-м'язова система, епідеміологія, захворюваність, поширеність, інвалідність, смертність.

Вступ

Захворювання кістково-м'язової системи є не лише медичною, а й актуальною соціальною та економічною проблемою. Їх лікування тривале та потребує великих фінансових витрат із боку як пацієнтів, так і держави. За даними ВООЗ, дослідження глобального навантаження на хворобу (ГНХ) Університету імені Вашингтона в 2017 році показали, що захворювання опорно-рухового апарату були другим найбільшим фактором постійної втрати працездатності (16% усіх років, прожитих з інвалідністю) [1]. Найбільша частка неонкологічних стійких больових станів припадає на захворювання опорно-рухового апарату [1]. Захворюваність та поширеність захворювань опорно-рухового апарату збільшується з ві-

ком. Із загальної кількості захворювань кістково-м'язової системи, зареєстрованих у дорослого населення, 50,70% визначаються у хворих старше працездатного віку (жінки у віці старше 55 років, чоловіки – старше 60 років), а серед зареєстрованих вперше в житті – 36,16%. Поширеність захворювань кістково-м'язової системи у хворих старше працездатного віку становила 15 330 випадків на 100 000 відповідного населення, а серед зареєстрованих вперше в житті – 3 260 випадків.

У сучасних умовах актуальним є моніторинг захворюваності кістково-м'язової системи серед населення, виявлення основних тенденцій поширення даної патології, розробка нових підходів до організації надання медичної допомоги, вдосконалення системи медичного забезпечення.

Мета даної роботи – проведення епідеміологічного аналізу захворювань кістково-м'язової системи за наявними даними ДЗ “Центр медичної статистики МОЗ України”, Державної служби статистики України та Управління медико-соціальної допомоги населенню МОЗ України. Через те, що з 2014 року відсутні дані щодо рівня захворюваності населення на непідконтрольних територіях, що суттєво впливало на середній показник по Україні, аналіз проводився за 2 періоди: 1993-2013 роки та 2014-2017 роки. Хоча з вищезазначених причин середні багаторічні показники цих двох періодів відрізняються, багаторічний темп росту відображає тенденцію кожного періоду (відображено на графіках). На жаль, введення в дію Наказу МОЗ України № 157 від 26.01.2018 року призвело до відсутності статистичних даних щодо захворюваності та розповсюдженості хвороб та травматизму за 2018 та 2019 роки, тому проведення ретроспективного аналізу захворювань кістково-м'язової системи наразі є актуальним.

Матеріали і методи

Використані дані за період 1993-2017 рр. за даними Державного закладу “Центр медичної статистики Міністерства охорони здоров'я” [2], Державної служби статистики України [3] та Управління медико-соціальної допомоги населенню МОЗ України [4] за період 1993-2017 рр. Статистичну обробку даних проводили з використанням програм Microsoft Excel та SPSS Statistics V26.

Захворюваність (первинна захворюваність) – сукупність раніше не зареєстрованих, а вперше протягом року виявлених серед населення захворювань із гострим і хронічним перебігом. Показник первинної захворюваності – це відношення числа вперше зареєстрованих за рік випадків захворювань та травм на 100 000 населення.

Поширеність захворювань (загальна захворюваність) – сукупність усіх захворювань серед населення (гострі, вперше зареєстровані хронічні у поточному році, а також хронічні захворювання, що перейшли з попередніх років). Показник поширеності – це відношення числа всіх зареєстрованих за рік випадків захворювань на 100 000 населення.

За даними ДЗ “Центр медичної статистики МОЗ України”, протягом 1993-2013 років у медичних установах України щороку реєстрували 4322433 ± 346984 випадків захворювань кістково-м'язової системи, в тому числі вперше в житті – 1541722 ± 60722 випадків, а в 2014-2017 роках 3963760 ± 12322 , у тому числі вперше в житті – 1237886 ± 13637 .

У структурі поширеності захворювань патологія кістково-м'язової системи протягом останніх 25 років традиційно посідає четверте місце, а захворюваності – сьоме. Питома вага захворювань кістково-м'язової

системи в структурі загальної захворюваності в середньому по Україні становила $4,74 \pm 0,14\%$ та коливалась у межах $4,53-5,01\%$, а поширеність становила $5,54 \pm 0,14\%$ і коливалась у межах $5,37-5,89\%$. Більший показник поширеності пояснюється хронічним прогресуючим перебігом захворювань даного класу і їх накопиченням у популяції.

Згідно з Міжнародною статистичною класифікацією хвороб десятого перегляду (МКХ-10), XIII клас: захворювання кістково-м'язової системи об'єднують понад 120 нозологій. Основну масу цих захворювань становлять: дегенеративно-дистрофічні та артропатії та дорсопатії запального генезу. Це пояснює вікові відмінності в структурі як захворюваності, так і поширеності захворювань даного класу. Якщо для дорослих більш характерні дегенеративно-дистрофічні захворювання, то для підлітків і осіб молодого віку – артропатії запального генезу (переважно ревматоїдні). Питома вага захворювань кістково-м'язової системи в структурі загальної захворюваності залежно від віку становила: 0-14 років – $1,84 \pm 0,13\%$, 15-17 років – $4,84 \pm 0,76\%$, серед жінок віком 18-55 та чоловіків 18-60 років – $5,60 \pm 0,26\%$, жінок віком старше 55 років та чоловіків старше 60 років – $7,56 \pm 0,26\%$.

Питома вага захворювань кістково-м'язової системи в структурі загальної поширеності теж залежить від віку хворих, але з піковим підйомом в осіб молодого віку, що частково пояснюється особливостями захворювань даного класу та більш детальним обстеженням юнаків, що пов'язано з призовом до армії. Питома вага поширеності захворювань кістково-м'язової системи становила: 0-14 років – $3,41 \pm 0,18\%$, 15-17 років – $8,23 \pm 0,58\%$, жінок віком 18-55 та чоловіків 18-60 років – $5,59 \pm 0,31\%$, жінок старше 55 років та чоловіків старше 60 років – $6,21 \pm 0,22\%$. Реальна поширеність захворювань кістково-м'язової системи значно вище за рахунок категорії хворих, які після встановлення діагнозу та проведеного лікування в подальшому займаються самолікуванням і наступного разу звертаються до лікаря через кілька років на стадії втрати працездатності або не звертаються взагалі.

Середній багаторічний показник захворюваності протягом періоду, що аналізується, становив $3177,25 \pm 250,27$ на 100 000 населення. Середній багаторічний темп росту захворюваності кістково-м'язової системи становив за період 1993-2013 роки $0,10\%$, а 2014-2017 роки – $1,30\%$. Рівень захворюваності за період 1993-2013 роки мав хвилеподібний характер, починаючи з 2009 року з тенденцією до спаду, але в період 2014-2017 з'явилась тенденція до росту даного показника (рис. 1).

Середній багаторічний показник поширеності становив $8836,25 \pm 1169,37$ і теж збільшився: середній багаторічний темп росту поширеності захворювань кістково-м'язової системи становив за період 1993-2013 роки $1,92\%$, а 2014-2017 роки – $2,36\%$.

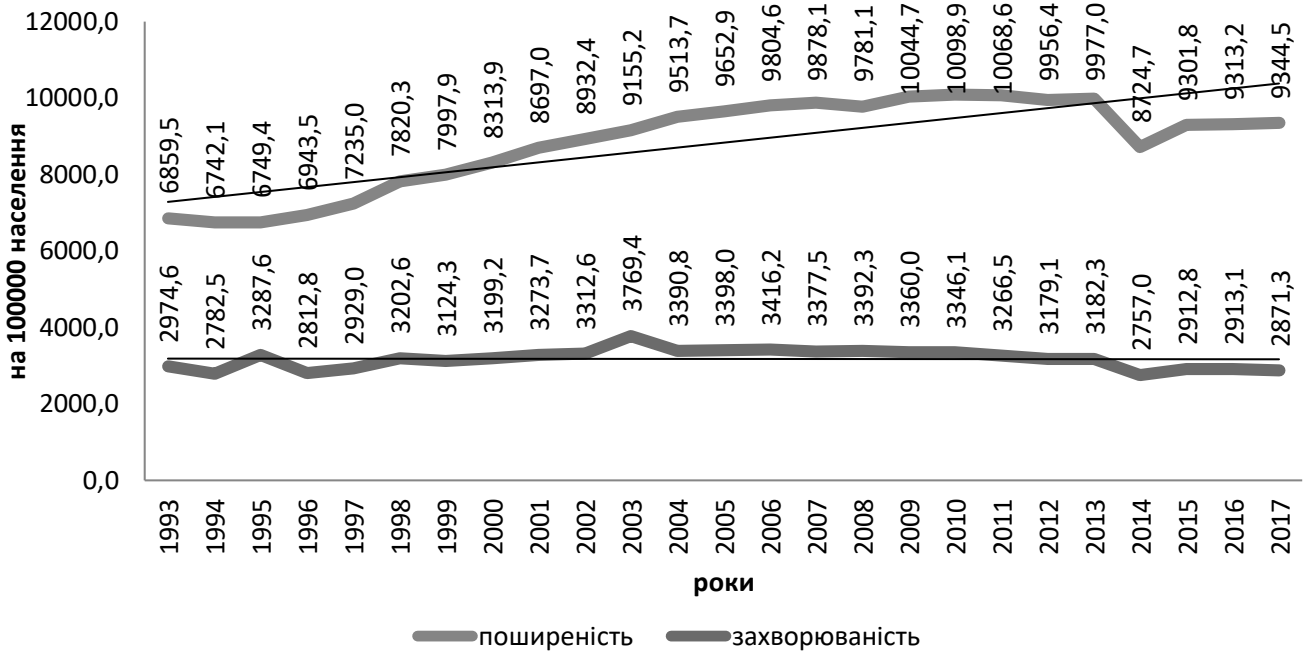


Рис. 1. Показники захворюваності та поширеності захворювань кістково-м'язової системи серед усього населення України за період 1993-2017 рр. на 100 000 населення

Хоча темп росту порівняно невисокий (рис. 1), простежується явна тенденція росту поширеності, особливо за останні 4 роки. Зниження рівня показника у 2014 році пояснюється відсутністю даних щодо рівня захворюваності населення на невідконтрольованих територіях. Але необхідно звернути увагу на більш виражену тенденцію росту поширеності захворювань кістково-м'язової системи саме в період 2014-2017 років, що свідчить про накопичення даних захворювань у популяції.

Показники захворюваності і поширеності захворювань кістково-м'язової системи серед осіб різних вікових категорій істотно відрізняються. Україна належить до країн із досить високим рівнем постаріння населення. За величиною частки осіб віком 60 років і старше у загальній чисельності населення наша країна входить у число 30 найстаріших держав світу. Якщо серед дітей поширеність більша за захворюваність у 2,24-2,36 рази, то з віком вона зростає до 4,70 разів у старшій віковій категорії (рис. 2).

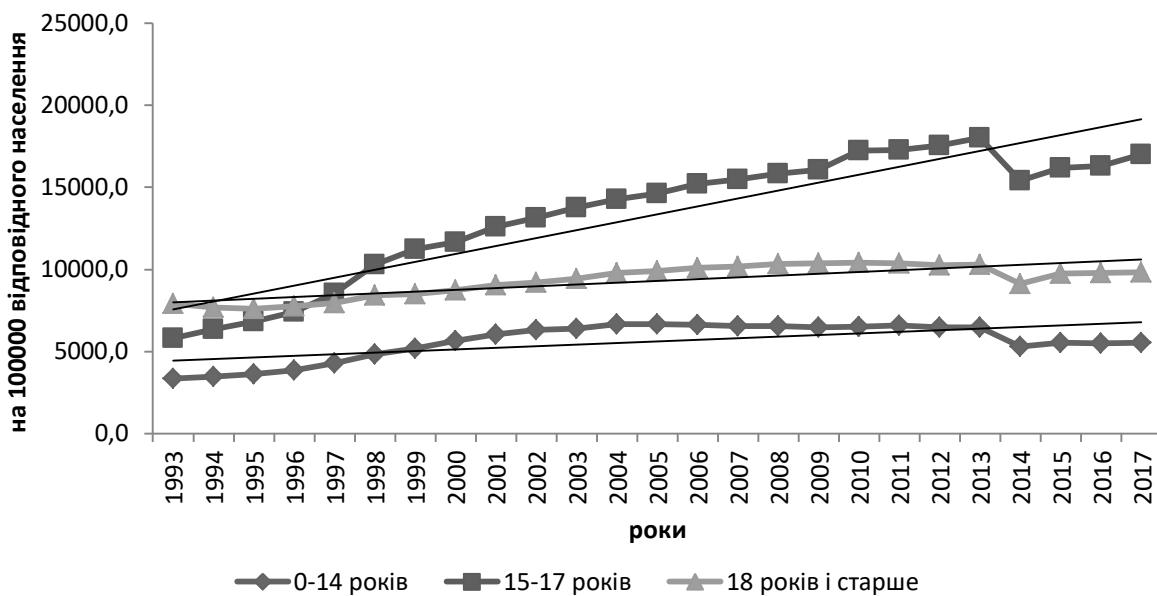


Рис. 2. Динаміка поширеності захворювань кістково-м'язової системи та сполучної тканини в Україні серед основних вікових категорій в 1993-2017 рр. на 100 000 відповідного населення

Протягом 2015-2017 років ДЗ “Центр медичної статистики МОЗ України” здійснював моніторинг захворюваності і поширеності, виділяючи додаткові категорії спостереження: серед міського та сільського населення. Стосовно захворювань кістково-м’язової системи існує відмінність: серед сільських жителів у порівнянні з міськими показники захворюваності в середньому менше на 21%, поширеності – на 12%.

Можливість провести аналіз кількісних змін за окремими нозологіями обмежена тим, що в звітних формах МОЗ України є лише такі дані: артрози (M15-M19), у т. ч: ревматоїдний артрит та інші запальні поліартропатії (M05-M06, M08, M10-M13), з них ревматоїдний артрит (M05-M06), сольові артропатії – (M10-M11), з них подагричні (M10), артрози (M15-M19), з них деформуючий артроз (M19.9), системний червоний вовчак (M32), анкілозуючий спондиліт (M45), ураження міжхребцевих дисків шийного та інших відділів (M50-M51), інші дорсопатії, спондилопатії (M40-M43, M46-M48, M53-M54). Загалом група дегенеративно-дистрофічних захворювань становить понад 60% зальної кількості захворювань кістково-м’язової системи, запальні артропатії – з наведених близько 8%.

Виходячи з конкретної ситуації та враховуючи, що найбільш поширеними захворюваннями із наведених вище є деформуючий артроз та остеохондроз, проведено аналіз поширеності та захворюваності даних нозологічних форм (рис. 3).

Середній багаторічний показник захворюваності на деформуючий артроз протягом 1993-2014 років становив $266,15 \pm 11,73$ випадків на 100 000 населення, за період 2014-2017 років – $229,84 \pm 5,60$ випадків на 100 000 населення. Середній багаторічний показник поширеності деформуючого артрозу становив $1836,23 \pm 229,19$ на 100 000 населення, за період 2014-2017 років – $1770,96 \pm 32,56$ відповідно, тенденція до зростання тривала протягом 1993-2013 років, після 2015 року зареєстроване незначне зниження показників захворюваності та поширеності. Поширеність деформуючого артрозу в 2001 році перевищувала захворюваність у 5,66 рази, а в 2017 – у 7,80 разів, при цьому розрив між показниками постійно збільшувався, відбувалось накопичення хронічної патології в популяції.

Середній багаторічний показник захворюваності на остеохондроз протягом 2001-2017 років становив $101,72 \pm 32,77$ на 100 000 населення, за період 2001-2017 років $105,12 \pm 5,63$ відповідно. Середній показник поширеності остеохондрозу за період 2001-2013 років становив $331,55 \pm 27,79$ на 100 000 населення та $361,24 \pm 20,80$ за 2014-2017 роки. Обидва періоди характеризувались хвилеподібним характером із тенденцією до росту показників.

Захворювання кістково-м’язової системи навіть на ранніх етапах негативно позначаються на руховій функції, тим самим впливаючи не тільки на працездатність, а й на якість життя таких хворих. Невчасні,

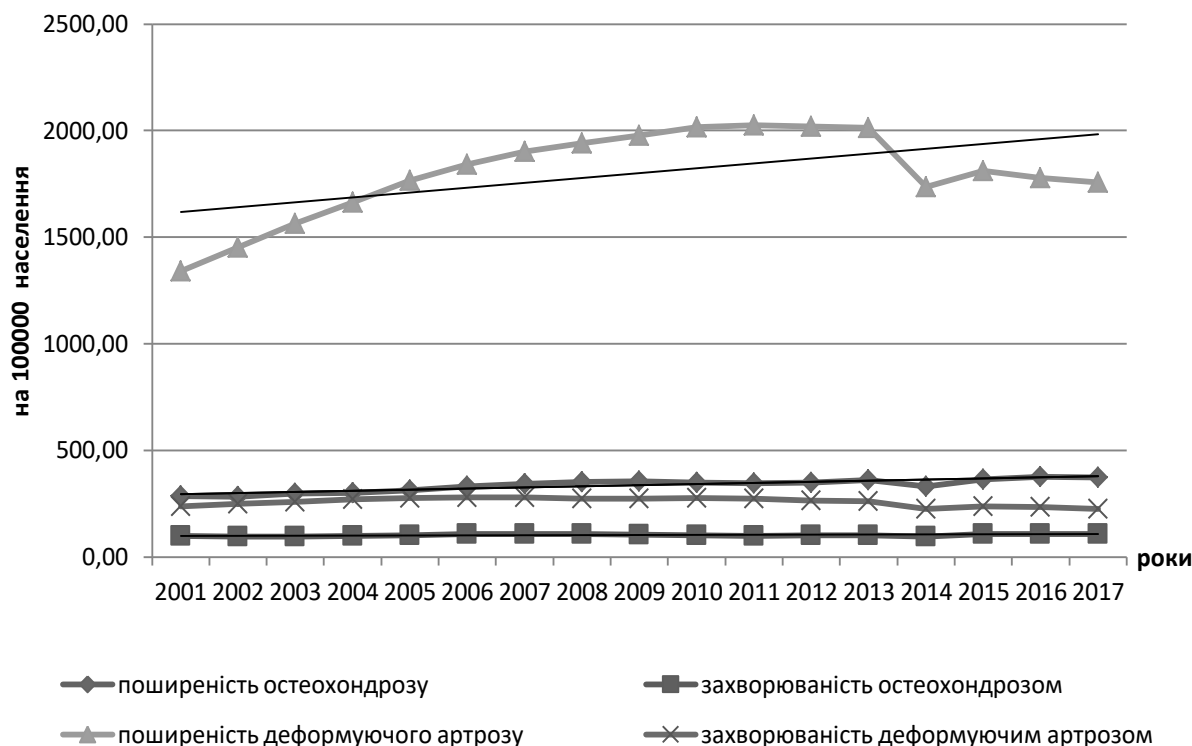


Рис. 3. Динаміка поширеності та захворюваності остеохондрозом і деформуючим артрозом в Україні у 2001-2017 рр. на 100 000 населення

неефективні лікування та реабілітація призводять до тимчасової втрати працездатності та інвалідності. Диспансерний супровід даної категорії хворих міг би покращити результати лікування і як наслідок покращити їхню якість життя. Лікування захворювань кістково-м'язової системи потребують комплексного вирішення, починаючи від діагностики і закінчуючи реабілітацією.

Захворювання кістково-м'язової системи, незважаючи на велику кількість методів лікування, призводять до досить високого рівня інвалідності. Інвалідність населення – одна з найважливіших медико-соціальних проблем у світі. Показники інвалідності є відображенням як рівня здоров'я, так і якості лікувально-профілактичних заходів. Первинна інвалідність внаслідок захворювань кістково-м'язової системи традиційно посідає третє місце в структурі первинної інвалідності як дорослого населення, так і населення працездатного віку, поступаючись лише захворюванням системи кровообігу та новоутворенням (включаючи злоякісні).

Щороку в Україні внаслідок захворювань кістково-м'язової системи встановлюють інвалідність понад 15 тисячам осіб серед категорії дорослого населення, з них понад 12 тисяч особам працездатного віку (до категорії працездатного населення зараховують осіб від 18 років до досягнення пенсійного віку). Окрім них, є категорія хворих, яким інвалідність встановлюється безстроково. Необхідно звернути увагу на факт, що в той час, як питома вага захворювань кістково-м'язової системи зареєстрованих вперше в житті в категорії дорослого населення становила $5,54 \pm 0,14\%$, то питома вага первинної інвалідності внаслідок захворювань кістково-м'язової системи становила $10,85 \pm 0,75\%$ з тенденцією до зростання.

Протягом 1999-2018 років питома вага первинної інвалідності внаслідок захворювань кістково-м'язової

системи зростала як серед категорії дорослого, так і працездатного населення.

Середній багаторічний показник інвалідності внаслідок захворювань кістково-м'язової системи становив серед категорії дорослого населення 5,05 випадків на 10 000 відповідного населення, а серед категорії працездатного населення – 6,02 випадків на 10 000 відповідного населення. Рівень інвалідності внаслідок захворювань кістково-м'язової системи та сполучної тканини протягом 1999-2013 років мав хвилеподібний характер із тенденцією до зменшення, середній темп росту серед категорії дорослого населення становив 0,73%, а протягом 2014-2018 років мав стійку тенденцію до зростання і становив 5,80%. Подібні тенденції виявлені і щодо середнього темпу росту інвалідності внаслідок захворювань кістково-м'язової системи серед категорії працездатного населення, який становив протягом 1999-2013 років – 1,85%, а протягом останніх 2014-2018 років – 5,71%.

Основні причини росту рівня інвалідності внаслідок захворювань кістково-м'язової системи:

1) хворі звертаються на пізніх стадіях, або не проходять лікування в повному обсязі з таких причин, як територіальна недоступність діагностики і лікування та фінансова неспроможність оплатити лікування та придбати ліки;

2) пізня діагностика цих захворювань на амбулаторно-поліклінічній стадії, відсутність диференційованого підходу у виборі лікування та корекції супутніх порушень веде до прогресування та ускладнень захворювання.

І хоча особи з III групою інвалідності становлять понад 80% у структурі інвалідності внаслідок захворювань кістково-м'язової системи, вони мають дуже малу ймовірність відновлення працездатності, таким чином у популяції постійно відбувається накопичення інвалі-

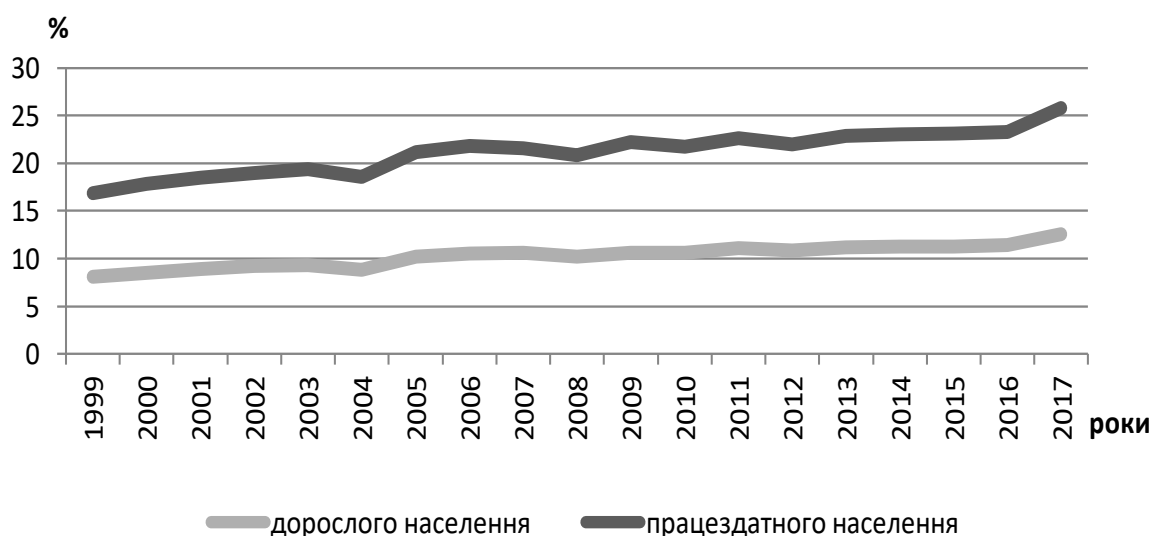


Рис. 4. Динаміка питомої ваги (%) первинної інвалідності внаслідок захворювань кістково-м'язової системи серед категорій дорослого та працездатного населення в Україні в 1999-2018 рр. [4, 5, 6, 7]

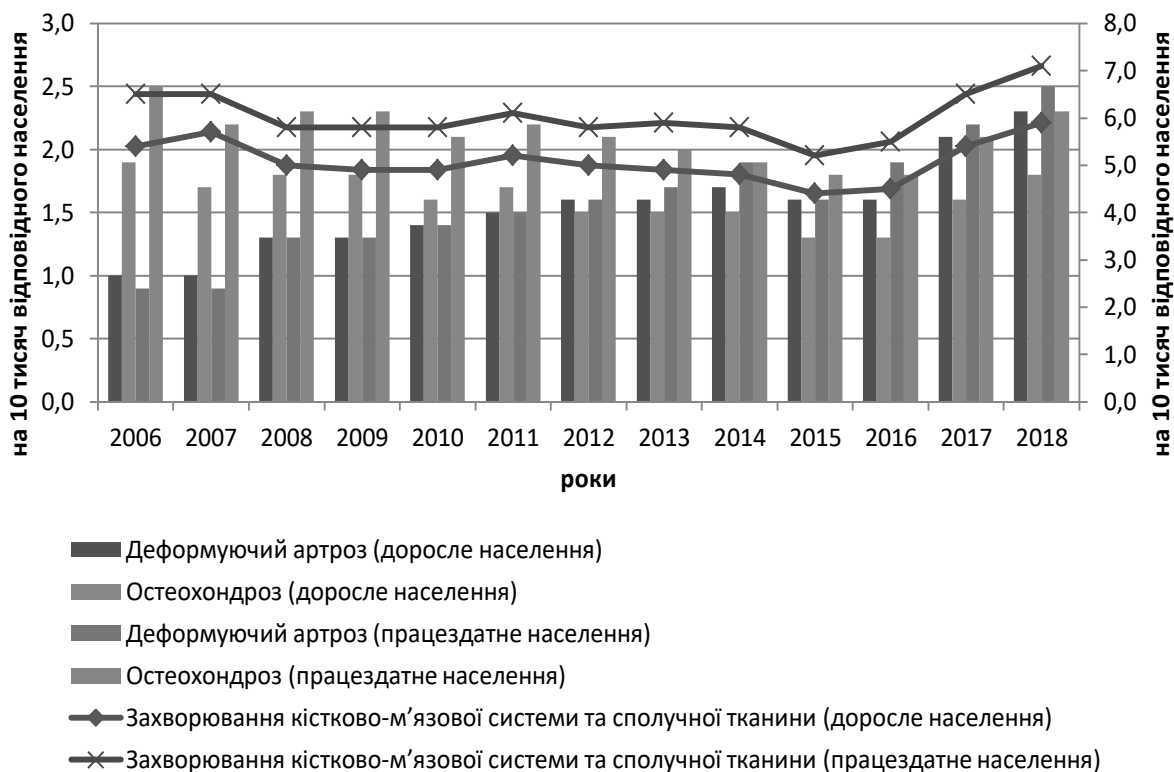


Рис. 5. Динаміка первинної інвалідності внаслідок захворювань кістково-м'язової системи та сполучної тканини, деформуючого артрозу, остеохондрозу серед категорій дорослого та працездатного населення на 10 000 населення в Україні у 2006-2018 рр. [3]

дів, частині хворих встановлюється безстрокова інвалідність, і вони не потрапляють у подальшому в щорічні звіти МСЕК. Таким чином, захворювання кістково-м'язової системи негативно впливають не лише на здоров'я окремої людини, а і призводять до великих фінансових витрат як із боку пацієнтів, так і держави.

Смертність (2005-2018 рр.)

За даними Державної служби статистики України [4], безпосередньою причиною смерті захворювання кістково-м'язової системи були лише в 0,09% від загального показника. Показник летальності становив в середньому $1,32 \pm 0,21$ на 100 000 населення та був в межах 1,06-1,61. У порівнянні з 2005 роком знизився на 33,65%. Оскільки захворюваність та поширеність захворювань кістково-м'язової системи превалює серед дорослого населення, то наявність в її складі мультиморбідної патології має негативний вплив на якість життя пацієнтів, призводить до виникнення труднощів у діагностиці і лікуванні, збільшення термінів госпіталізації та частоти непрофільної госпіталізації хворих, знижує ефективність лікування та в результаті зменшує тривалість життя.

Висновки

1. У структурі поширеності захворювання кістково-м'язової системи протягом останніх 25 років традиційно займають четверте місце, а захворюваності – сьоме,

що пояснюється хронічним прогресуючим перебігом і накопиченням захворювань особливо серед категорії дорослого населення. Питома вага захворювань кістково-м'язової системи в структурі поширеності в середньому по Україні за даний період становила $5,54 \pm 0,14\%$, а захворюваності – $4,74 \pm 0,14\%$.

2. Показник захворюваності протягом періоду, що аналізується, становив $3177,25 \pm 250,27$ на 100 000 населення, а показник поширеності – $8836,25 \pm 1169,37$. Середній багаторічний темп росту захворюваності на патологію кістково-м'язової системи становив за період 1993-2013 років 0,10%, а 2014-2017 років – 1,30%, середній багаторічний темп росту поширеності кістково-м'язової системи становив за період 1993-2013 років 1,92%, а 2014-2017 років – 2,36%. При відносно стабільних показниках захворюваності це свідчить про накопичення хронічної патології в популяції.

3. Первинна інвалідність внаслідок захворювань кістково-м'язової системи традиційно посідає третє місце в структурі первинної інвалідності як дорослого населення, так і населення працездатного віку, поступаючись лише захворюванням системи кровообігу та новоутворенням (включаючи злоякісні). Питома вага первинної інвалідності внаслідок захворювань кістково-м'язової системи становила $9,6 \pm 1,1\%$ з тенденцією до зростання. Рівень інвалідності внаслідок захворювань кістково-м'язової системи та сполучної

тканини протягом 1999-2013 років мав хвилеподібний характер із тенденцією до зниження, середній темп росту серед категорії дорослого населення становив 0,73%, а протягом 2014-2018 років зі стійкою тенденцією до зростання і становив 5,80%.

4. Показник летальності становив у середньому $1,3 \pm 0,2$ на 100 000 населення. Захворювання кістково-м'язової системи лише в 0,09% випадків були безпосередньою причиною смерті. Оскільки захворюваність та поширеність захворювань кістково-м'язової системи превалює серед дорослого населення, то наявність в її складі мультиморбідної патології має певний більш чи менш виражений негативний вплив стан хворого та скорочує тривалість життя.

5. Захворювання кістково-м'язової системи є не лише медичною проблемою, а і соціальною, оскільки починаючи з ранніх етапів суттєво впливають на працездатність хворого та якість його життя. Невчасні, неефективні лікування та реабілітація призводять до тимчасової втрати працездатності та інвалідності. Наявність їх у складі мультиморбідної патології скорочує тривалість життя даної категорії хворих. Все це супроводжується значними прямими і непрямими економічними втратами для держави та фінансовими витратами для хворих. В умовах реформування медицини необхідно відновити моніторинг захворюваності, який відсутній протягом останніх 2 років. Це дасть змогу виявляти проблеми та недоліки й, усуваючи їх, покращувати якість надання медичної допомоги населенню.

Конфлікт інтересів. Автори заявляють про відсутність конфлікту інтересів під час підготовки статті.

Література

1. Global, regional, and national incidence, prevalence, and years lived with disability for 354 diseases and injuries for 195 countries and territories, 1990-2017: a systematic analysis for the Global Burden of Disease Study / S.L. James, D. Abate, K.H. Abate [et al.] // Lancet. – 2018. – № 392. – P. 1789–1858.
2. Інтернет-ресурс МОЗ України [Електронний ресурс]. – Режим доступу: <http://www.medstat.gov.ua>.
3. Інтернет-ресурс Державної служби статистики України [Електронний ресурс]. – Режим доступу: http://database.ukrcensus.gov.ua/MULT/Dialog/statfile_c.asp.
4. Основні показники інвалідності та діяльності медико-соціальних експертних комісій України за 2018 рік: аналітико-інформаційний довідник / А.В. Іматов, О.М. Мороз, Н.О. Гондуленко [та ін.]. – Дніпро: Акцент ПП, 2019. – 180 с.
5. Основні показники інвалідності та діяльності медико-соціальних експертних комісій України за 2016 рік: аналітично-інформаційний довідник / А.В. Іматов, О.М. Мороз, Н.О. Гондуленко [та ін.]. – Дніпропетровськ: Акцент ПП, 2017. – 168 с.
6. Основні показники інвалідності та діяльності медико-соціальних експертних комісій України за 2017 рік: аналітично-інформаційний довідник / За ред. С.І. Черняка. – Дніпропетровськ: Акцент ПП, 2018. – 178 с.
7. Основні показники інвалідності та діяльності медико-соціальних експертних комісій України за 2014 рік: Аналітико-інформаційний довідник / За ред. начальника відділу медико-соціальної експертизи Департаменту медичної допомоги МОЗ України С.І. Черняка. – Дніпропетровськ: Роял-Принт, 2015. – 167 с.

Epidemiology of Diseases of the Musculoskeletal System in Ukraine for the Period 1993-2017

Dolbopолоv O.V., Polishko V.P., Yarova M.L.

SI "Institute of Traumatology and Orthopedics of NAMS of Ukraine", Kyiv

Summary. Relevance. Diseases of the musculoskeletal system are one of the most common pathologies in the world. The medical and social significance of diseases of the musculoskeletal system is determined by their high prevalence, chronic progressive course, increasing rates of primary morbidity and disability, significant direct and indirect economic losses, as well as a decrease in quality of life and a reduction in its duration. Monitoring and analysis of morbidity, disability and mortality rates is necessary, in particular, to plan appropriate measures for the organization of medical care for patients with musculoskeletal disorders. **Materials and Methods.** Epidemiological analysis of diseases of the musculoskeletal system for the period 1993-2017 was conducted according to the data of the SI "Center for Medical Statistics of the Ministry of Health of Ukraine", the State Statistics Service of Ukraine and the Office of Medical and Social Care of the Ministry of Health of Ukraine for the period 1993-2017. **Results.** Diseases of the musculoskeletal system are traditionally ranked fourth and make up more than 5%, and in the category of diagnosed for the first time in patients life – 4% and, accordingly, seventh. Diseases of the musculoskeletal system, despite the large number of treatments, lead to a fairly high level of disability. Primary disability due to diseases of the musculoskeletal system is third in the structure of primary disability of both the adult population (more than 11%) and the population of working age (13%). Morbidity, prevalence, and disability rates during 1993-2017 had a steady upward trend. **Conclusions.** Diseases of the musculoskeletal system are not only a medical problem, but also a social one, since from the early stages they signifi-

cantly affect the capacity for work and quality of life of patients. Delayed, ineffective treatment and rehabilitation lead to disability. Their presence in the multimorbid pathology shorten the life expectancy of this category of patients. All this is accompanied by significant direct and indirect economic losses for the state and the financial costs for patients.

Key words: musculoskeletal system, epidemiology, morbidity, prevalence, disability, mortality.

Эпидемиология заболеваний костно-мышечной системы в Украине за период 1993-2017 гг.

Долгополов А.В., Полишко В.П., Яровая М.Л.

ГУ "Институт травматологии и ортопедии НАМН Украины", г. Киев

Резюме. Актуальность. Заболевания костно-мышечной системы являются одной из наиболее распространенных патологий в мире. Медико-социальная значимость заболеваний опорно-двигательного аппарата определяется их большой распространенностью, хроническим прогрессирующим течением, ростом показателей первичной заболеваемости и инвалидности, значительными прямыми и косвенными экономическими потерями, а также снижением качества жизни и сокращением ее продолжительности. Мониторинг и анализ показателей заболеваемости, распространенности, инвалидности и смертности населения необходим, в частности, для планирования соответствующих мероприятий по организации медицинской помощи больным с патологией опорно-двигательного аппарата. **Материалы и методы.** Проведен эпидемиологический анализ заболеваний костно-мышечной системы за период 1993-2017 гг. по данным Государственного учреждения "Центр медицинской статистики Министерства здравоохранения Украины", Государственной службы статистики Украины и Управления медико-социальной помощи населению МЗ Украины за период 1993-2017 гг. **Результаты.** Заболевания костно-мышечной системы составляют более 5% всех зарегистрированных заболеваний и традиционно занимают четвертое место, а в категории диагностированных впервые в жизни – 4% и соответственно седьмое место. Заболевания костно-мышечной системы, несмотря на большое количество методов лечения, приводят к достаточно высокому уровню инвалидности. Первичная инвалидность вследствие заболеваний костно-мышечной системы занимает третье место в структуре первичной инвалидности как взрослого населения (более 11%), так и населения трудоспособного возраста (13%). Показатели заболеваемости, распространенности, инвалидности в течение 1993-2017 годов имели устойчивую тенденцию к росту. **Выводы.** Заболевания костно-мышечной системы являются не только медицинской проблемой, а и социальной, поскольку уже на ранних этапах существенно влияют на работоспособность больного и качество его жизни. Несвоевременное, неэффективное лечение и реабилитация приводят к инвалидности. Наличие их в составе мультиморбидной патологии сокращает продолжительность жизни данной категории больных. Все это сопровождается значительными прямыми и косвенными экономическими потерями для государства и финансовыми затратами для больных.

Ключевые слова: костно-мышечная система, эпидемиология, заболеваемость, распространенность, инвалидность, смертность.

Для листування: Полішко Віра Павлівна, м.н.с. науково-організаційного методичного відділу, ДУ "Інститут травматології та ортопедії НАМН України", Бульварно-Кудрявська вул., 27, Київ, 01601, Україна. Тел. +38(097)1686633. E-mail: polishkovera@gmail.com.

For correspondence: Polishko Vira P., junior researcher, Scientific and Organizational Methodological Department, SI "Institute of Traumatology and Orthopedics of NAMS of Ukraine", 27 Bulvarno-Kudriavska St., Kyiv, 01601, Ukraine. Tel. +38(097)1686633. E-mail: polishkovera@gmail.com.

МРТ-діагностика ушкоджень передньої хрестоподібної зв'язки. Сучасні підходи (Огляд)

Коструб О.О.¹, Котюк В.В.¹, Мазевич В.Б.¹, Нікіфорова І.М.², Смірнов Д.О.¹

¹ДУ "Інститут травматології та ортопедії НАМН України", м. Київ

²"М24" Центри МРТ та КТ діагностики, м. Київ

Резюме. Ушкодження передньої хрестоподібної зв'язки (ПХЗ) у гострій період або часткові розриви навіть у віддалені терміни після травми часто складно діагностувати під час клінічного огляду пацієнта. Стандартні протоколи МРТ-дослідження, на жаль, у багатьох випадках лишають сумніви щодо ступеня пошкодження ПХЗ, а особливо при її справді часткових розривах, тому може знадобитись уточнення діагнозу під час лікувально-діагностичної артроскопії. За даними опублікованих досліджень, частота часткових розривів ПХЗ становить від 10 до 43% всіх ушкоджень ПХЗ. Однак аналізуючи висновки МРТ в Україні, ми можемо припускати гіпердіагностику часткових розривів у пацієнтів з інтактними ПХЗ та з повними її розривами. Так, залежно від діагностичного центру частота часткових розривів ПХЗ за висновками МРТ коливається від 30 до 83% всіх її ушкоджень, що дуже часто не відповідає дійсності та спростовується під час артроскопії. Часткові ушкодження ПХЗ також мають неабияку важливість. Так, вони з часом призводять до повних розривів у більш ніж 50% випадків та можуть спричиняти нестабільність колінного суглоба у частини спортсменів. У спортсменів високого класу, особливо тих, що займаються видами спорту з різкою зміною напрямку руху та ротаційними рухами, навіть часткові незначні розриви ПХЗ нерідко призводять до зниження функціональних можливостей та спортивних результатів. Основні помилки МРТ-діагностики ушкоджень ПХЗ: 1) аналіз лише сагітальних зрізів, на яких видно найбільшу довжину волокон ПХЗ, утім, давно доведено необхідність аналізу ПХЗ і за корональними, і за аксіальними зрізами; 2) аналіз стану ПХЗ за даними МРТ-досліджень, проведених на апаратах з індукцією магнітного поля менше ніж 1.0 Тесла, а особливо з великою товщиною зрізів та міжзрізових інтервалів; зменшення міжзрізового інтервалу дозволяє отримати більше інформації навіть на низькопольних МРТ-томографах; 3) відсутність дообстеження ПХЗ за допомогою додаткових проєкцій або укладок при сумнівних результатах стандартного дослідження або при часткових розривах ПХЗ; 4) остаточний висновок про стан ПХЗ у гострій період після травми на підставі лише її набряку. За наявності будь-яких сумнівів, осередків сигналу підвищеної інтенсивності в товщі ПХЗ, провисання її волокон, зменшення кута нахилу волокон та інших прямих або непрямих ознак ушкодження ПХЗ або відповідних клінічних симптомів навіть у разі нормальної МРТ-картини ПХЗ ми рекомендуємо застосовувати спеціальні протоколи її МРТ-дослідження: флексійна техніка, подвійна коса або сагітальна коса техніка, використання зрізів із малим кроком в 1-2 мм, які необхідно застосовувати в разі сумнівів із приводу пошкодження ПХЗ або при її часткових пошкодженнях.

Ключові слова: МРТ, передня хрестоподібна зв'язка.

Вступ

Ушкодження передньої хрестоподібної зв'язки (ПХЗ) у гострій період або часткові розриви навіть у віддалені терміни після травми часто складно діагностувати під час клінічного огляду пацієнта. Традиційно вважається, що вирішальну крапку може поставити МРТ-дослідження. Але МРТ-діагностика має низку особливостей та залежить як від технічних факторів – обладнання, програмного забезпечення,

так і від людського фактора – стосовно укладки пацієнта, вибору оптимального протоколу дослідження, аналізу отриманих зображень тощо. На жаль, на даний час, зокрема в Україні, МРТ-дослідження рідко є вирішальним у діагностиці внутрішньосуглобової патології, тому, окрім удосконалення вміння ортопедів-травматологів аналізувати власне МРТ-зображення, виникає потреба в удосконаленні як самої техніки проведення МРТ-досліджень, так і методів оцінки отриманих МРТ-зображень.

“Золотим стандартом” діагностики розриву ПХЗ є артроскопія [1, 2]. Утім, це інвазивна та досить економічно затратна процедура. МРТ-діагностика разом із клінічним оглядом пацієнта за інформативністю може дуже наблизитись до чутливості та специфічності артроскопії. Пацієнти та лікарі покладають великі надії на МРТ-дослідження, особливо у сумнівних випадках, зокрема при гострих або часткових ушкодженнях. Але часто результати МРТ-дослідження все одно не є вирішальними та не дозволяють зробити остаточний висновок стосовно стану ПХЗ. Чому так відбувається? Адже за даними досліджень чутливість та специфічність МРТ-діагностики мала б наблизатись до таких показників при артроскопії.

Частою помилкою є оцінка ПХЗ лише за сагітальними зрізами взагалі, якою грішить частина ортопедів-травматологів. Так, на сагітальних зрізах зв'язка видається більш довгою і здається, що оцінити її цілісність за ними легше. Утім, давно відомо, що інші, навіть стандартні, зрізи збільшують точність діагностики розривів ПХЗ [3], і відносно високий відсоток виявлення повних ушкоджень ПХЗ за даними стандартних МРТ-досліджень стосується оцінки цієї зв'язки лише за всіма трьома проекціями. На даний час змінились як якість МРТ-апаратів, так і якість програмного забезпечення та протоколів дослідження. Основні дослідження та принципові протоколи за методикою МРТ-дослідження ПХЗ досить старі. Але це не заважає щорічному росту кількості публікацій, присвячених цьому питанню (рис. 1 та 2). Це свідчить про те, що, незважаючи на постійне удосконалення апаратури МРТ та програмного забезпечення, питання МРТ-діагностики ушкоджень ПХЗ досі не вирішене і ще не вичерпані можливості поліпшити її результати.

Пошук у базі даних PubMed (<https://www.ncbi.nlm.nih.gov/pubmed>) показав щорічне зростання кількості публікацій стосовно застосування МРТ у діагностиці ушкоджень ПХЗ.

Досліджень стосовно МРТ-аналізу стану та ушкоджень трансплантата ПХЗ удвічі менше, утім, і їх кількість збільшується.

З іншого боку, покращилась і точність артроскопії (збільшення роздільної здатності камери тощо), і розуміння анатомії ПХЗ (ПХЗ у вигляді стрічки [4, 5],

уточнена кількість та роль пучків [6, 7, 8] та роль ПХЗ взагалі [9, 10]), і її значення при заняттях певними видами спорту. Тому дослідження минулих років уже не задовольняють сучасних ортопедів, яким доводиться лікувати спортсменів високого рівня з підвищеними вимогами до стабільності колінного суглоба. Ортопеду-травматологу потрібно вміти оцінити як власне зміни на МРТ-зображеннях, так і методику проведеного МРТ-дослідження (розуміти та вміти провести оцінку товщини зрізів, їх розташування, інші характеристики, що також зазвичай вказуються при описі МРТ-зображень), щоб особисто розуміти його потенційну інформативність, а не лише покладатись на опис діагностів МРТ-центру. Такі описи у значному відсотку випадків не відповідають діагнозу та часто спростовуються під час артроскопії або описують зміни в суглобі загальними фразами про часткове ушкодження майже всіх структур, що зазвичай мало допомагає у виборі методу та способу лікування. Стандартні протоколи МРТ-дослідження, на жаль, у багатьох випадках лишають сумніви щодо ступеня пошкодження ПХЗ, а особливо при її справді часткових розривах, і можуть потребувати уточнення діагнозу під час лікувально-діагностичної артроскопії. Утім, як лікарі, так і пацієнти очікують від МРТ більшої точності та вирішальної ролі у постановці діагнозу.

За даними опублікованих досліджень, частота часткових розривів ПХЗ становить від 10 до 43% всіх ушкоджень ПХЗ. Однак аналізуючи висновки МРТ в Україні, ми можемо припускати гіпердіагностику часткових розривів у пацієнтів з інтактними ПХЗ та з повними її розривами. Так, залежно від діагностичного центру частота часткових розривів ПХЗ за висновками МРТ коливається від 30 до 83% всіх її ушкоджень, що дуже часто не відповідає дійсності та спростовується під час артроскопії. Часткові ушкодження ПХЗ також мають неабияку важливість. Так, вони з часом призводять до повних розривів у більш ніж 50% випадків та можуть спричинити нестабільність колінного суглоба у частини спортсменів [11]. У спортсменів високого класу, особливо тих, що займаються видами спорту з різкою зміною напрямку руху та ротаційними рухами, навіть часткові незначні розриви ПХЗ нерідко призводять до зниження функціональних можливостей та спортивних результатів.

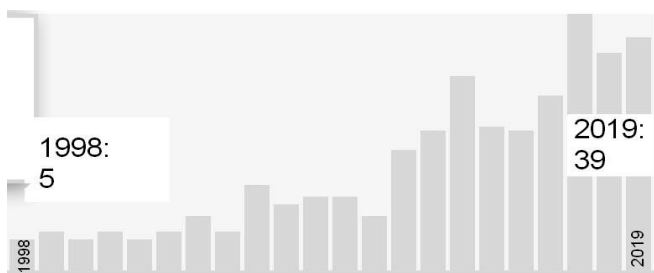


Рис. 1. Графік динаміки кількості публікацій, що стосуються МРТ-діагностики ушкоджень ПХЗ

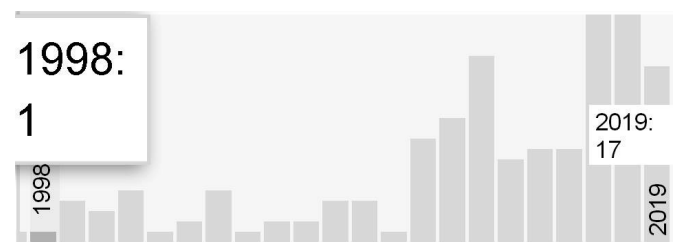


Рис. 2. Графік динаміки кількості публікацій, що стосуються МРТ-діагностики ушкоджень трансплантата ПХЗ

МРТ-симптоми ушкодження ПХЗ за стандартними проекціями

При часткових розривах визначається підвищена інтенсивність сигналу в товщі ПХЗ або у місцях її прикріплення до кістки на T1 та T2, потовщення зв'язки (міжволоконний набряк, геморагія, можлива псевдопухлина, зокрема перилігаментозна псевдопухлина, пов'язана з гематомою за наявності інтактних волокон), стоншення передньої хрестоподібної зв'язки (товщина менше 10 мм або за даними частини досліджень – менше ніж здорова ПХЗ контрлатеральної кінцівки), нерівність контуру і волокон або часткова їх перерваність, підвищений сигнал на T2 всередині зв'язки із залишками інтактних волокон.

При повних розривах – виражене посилення інтенсивності сигналу, відсутність неперервності, відхилення від звичайного напрямку, аномальний хід хрестоподібної зв'язки, можлива псевдопухлина (зокрема інтракапсулярна псевдопухлина, як прояв гематоми), її вкорочення.

Непрямі МРТ-ознаки розриву ПХЗ зустрічаються лише у частини пацієнтів і можуть мати значення для оцінки стабільності ушкодження ПХЗ (див. нижче).

При стандартних МРТ-дослідженнях відносно непогано можна діагностувати повні розриви ПХЗ за умови суворого дотримання техніки дослідження та якості магнітно-резонансного томографа та програмного забезпечення. Хоча за результатами частини досліджень клінічне обстеження виявилось настільки ж інформативним щодо ушкоджень ПХЗ, як і МРТ у традиційних стандартних режимах та протоколах [2], або навіть більш інформативним [12, 13]. Тому є потреба в удосконаленні способів візуалізації ПХЗ на МРТ.

Точність стандартного МРТ-дослідження у виявленні часткових розривів ПХЗ, а особливо визначення їх ступеня, ще більш обмежена [14-25].

Для покращення діагностики ушкоджень ПХЗ існують **додаткові спеціальні протоколи МРТ-дослідження ПХЗ**.

1. Спеціалізоване дослідження ПХЗ зі згинанням травмованого колінного суглоба під кутом близько 17 та сагітальними зрізами вздовж ПХЗ – флексійна техніка [26-29] (рис. 3). Перевагами флексійної техніки є розширення ненапруженої у згинанні ПХЗ з можливістю оцінки більшої кількості волокон [28] та усунення перетискання ПХЗ дахом міжвиросткової западини (вирізки), що є однією з основних проблем у діагностиці часткових розривів ПХЗ за стандартними зрізами.

Стрілкою відзначено гіперінтенсивну ділянку рідини між латеральним виростком стегна та надірваним пучком ПХЗ

2. Спеціалізоване дослідження ПХЗ із зображеннями, отриманими уздовж ходу волокон ПХЗ із корональними (косі корональні або спеціалізовані зрізи) та сагітальними зрізами (томограмами), одержаними під кутом, подвійна коса або сагітальна коса техніка (рис. 4) [30, 31]. Таке сагітальне косе дослідження добре показує часткові розриви завдяки його подвійній ангуляції, що дозволяє розташувати площину дослідження уздовж ходу волокон ПХЗ.

3. Застосування більш тонких зрізів 2 мм (а ще ліпше 1 мм) [32] у спеціальних проекціях або хоча б у стандартних.

Паракорональні зрізи, за нашими даними, були найбільш інформативними, хоча, за даними інших досліджень, вони не засвідчили переваг перед стан-

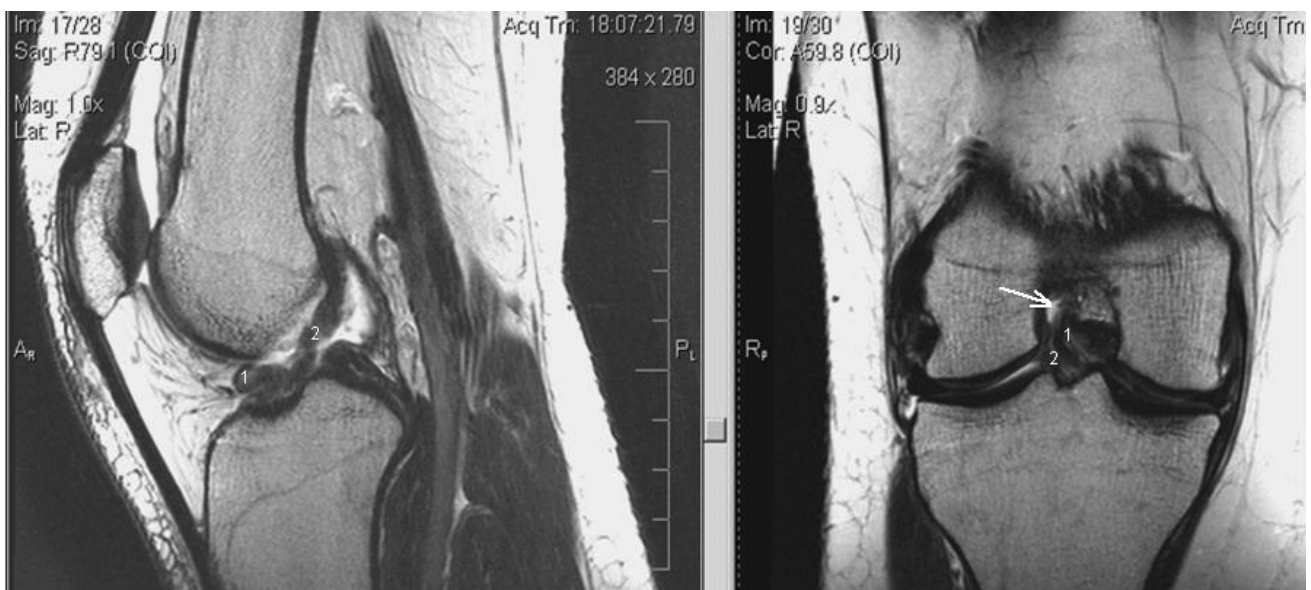


Рис. 3. Часткове ушкодження ПХЗ на 3 Тесла томографії. Флексійна техніка. 1. Ушкоджений антеромедіальний пучок ПХЗ, що завернувся вперед. 2. Цілий постеролатеральний пучок ПХЗ. Стрілкою відзначено гіперінтенсивну ділянку рідини між латеральним виростком стегна та надірваним пучком ПХЗ

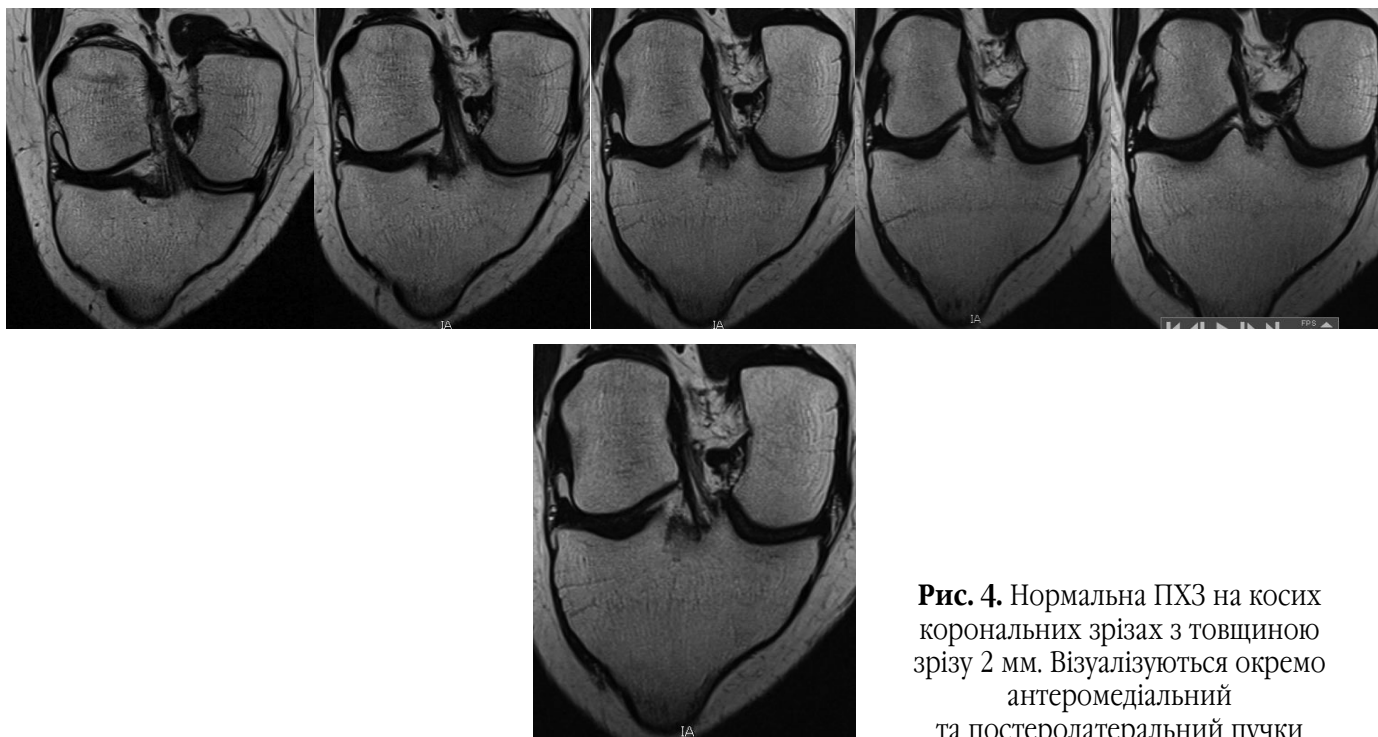


Рис. 4. Нормальна ПХЗ на косих корональних зрізах з товщиною зрізу 2 мм. Візуалізуються окремо антеромедіальний та постеролатеральний пучки

дартними корональними [33]. Це, з одного боку, вимагає проведення більш детальних досліджень з різними дослідниками, що проводять МРТ та оцінюють МРТ-знімки (адже точність може залежати як від правильного вибору кутів дослідження, так і від адекватності оцінки зображень). З іншого боку, це може вказувати на те, що косі паракорональні зрізи повинні не замінити собою стандартні корональні, а доповнювати їх за найменшої підозри на розрив ПХЗ. Потрібно правильно розуміти роль МРТ та інших методів діагностики. Так, метою МРТ є не тільки і не стільки діагностика розриву ПХЗ, а часто саме виключення можливості її ушкодження або встановлення діагнозу в сумнівних випадках, якими саме і є часткові розриви.

Таким чином, виділимо основні помилки МРТ-діагностики ушкоджень ПХЗ.

1. Аналіз лише сагітальних зрізів, на яких видно найбільшу довжину волокон ПХЗ, утім, давно доведено необхідність аналізу ПХЗ і за корональними, і за аксіальними зрізами.

2. Аналіз стану ПХЗ за даними МРТ-досліджень, проведених на апаратах з індукцією магнітного поля менше ніж 1,0 Тесла (оптимально високопольні – від 1,5 Тесла), а особливо з великою товщиною зрізів та міжзрізових інтервалів. Зменшення міжзрізового інтервалу дозволяє отримати більше інформації навіть на низькопольних МРТ-томографах.

3. Відсутність дообстеження ПХЗ за допомогою додаткових проекцій або укладок при сумнівних результатах стандартного дослідження або при часткових розривах ПХЗ.

4. Остаточний висновок про стан ПХЗ у гострий період після травми на підставі лише її набряку.

Що ще може допомогти у МРТ-діагностиці та оцінці характеру пошкоджень ПХЗ? У випадку часткового ушкодження ПХЗ важливо не лише виявити його, а й оцінити його стабільність та перспективи. Навіть два розриви 50% волокон ПХЗ можуть мати різний ступінь стабільності та різний прогноз залежно від їх локалізації (за довжиною зв'язки та за шириною, за окремими пучками), термінів відновлення після травми та характеру проведеного лікування, анатомічних особливостей пацієнта (нахил суглобової поверхні великогомілкової кістки та інші), характеру навантажень, що очікується, тощо.

Такі симптоми, що виявляються при МРТ-дослідженні, як відносно зміщення (трансляція) голілки вперед відносно стегнової кістки, відкриття заднього рогу латерального меніска та надмірна ангуляція задньої хрестоподібної зв'язки, не дуже виразні МРТ-ознаки ушкодження ПХЗ. Проте ці МРТ-ознаки, тим не менш, можуть бути досить важливими при оцінці стабільності ушкоджень ПХЗ. Вони частіше зустрічаються при так званих нестабільних ушкодженнях ПХЗ (є високоспецифічними для них) та можуть вказувати на більшу потребу в хірургічному лікуванні у порівнянні з більш стабільними ушкодженнями. Проте слід пам'ятати, що власне поняття стабільності ушкодження ПХЗ дуже відносне, адже ушкодження, яке буде розглядатись як стабільне для пересічної людини, що не залучена до важкої фізичної праці, може виявитись нестабільним для професійного спортсмена. Інші непрямі МРТ-ознаки ушкодження ПХЗ, як то контузійні

зміни задньолатеральної частини суглобової поверхні великогомілкової кістки і передньої латеральної частини латерального виростка стегна, так звана контузія, що цілує, мають менше значення для оцінки стабільності/нестабільності ушкодження ПХЗ.

Іншими елементами МРТ у корональній площині або рентгенограм у прямій проекції, на які варто звертати увагу, є ширина міжвиросткової вирізки та індекс ширини міжвиросткової вирізки. Чим вони менші, тим ризик ушкодження ПХЗ вищий [34], оскільки менша міжвиросткова вирізка вміщує тоншу ПХЗ [35], а також збільшує шанси на її імплімент. Тому зменшення цих двох показників на МРТ вказує на необхідність більш детального аналізу стану ПХЗ.

Висновки

Таким чином, додаткові режими/протоколи МРТ-дослідження можна не використовувати у більшості випадків – якщо ПХЗ добре прослідковується на всьому протязі на стандартних сагітальних зрізах у вигляді стрічки, натягнутої під відповідним кутом (паралельно міжвиростковій лінії) з сигналом низької інтенсивності, а на корональних зрізах має форму перевернутої літери V, оберненої верхівкою до латерального виростка стегна, або віялоподібну форму з двома пучками, що добре простежуються та йдуть від плато великогомілкової кістки до медіальної поверхні латерального виростка стегна. Але при будь-яких сумнівах, осередках сигналу підвищеної інтенсивності в товщі ПХЗ, провисанні її волокон, зменшенні кута нахилу волокон та інших прямих або непрямих ознаках ушкодження ПХЗ або за наявності відповідних клінічних симптомів навіть у разі нормальної МРТ-картини ПХЗ ми рекомендуємо застосовувати наведені вище додаткові протоколи МРТ-дослідження ПХЗ.

Конфлікт інтересів. Автори заявляють про відсутність конфлікту інтересів під час підготовки статті.

Література

1. Accuracy of magnetic resonance in identifying traumatic intraarticular knee lesions / C.E. Vaz, O.P. Camango, J.P. Santana [et al.] // Clinics. – 2005. – № 60 (6). – P. 445–450. DOI: 10.1590/S1807-59322005000600003.
2. Clinical examination vs MRI: evaluation of diagnostic accuracy in detecting ACL and meniscal injuries in comparison to arthroscopy / M.A. Siddiqui, I. Ahmad, A. Bin Sabir [et al.] // Pol. Orthop. Traumatol. – 2013. – № 78. – P. 59–63. PubMed: 23416722.
3. MR evaluation of the anterior cruciate ligament: value of supplementing sagittal images with coronal and axial images / S.W. Fitzgerald, E.M. Remer, H. Friedman [et al.] // Am. J. Roentgenol. – 1993. – № 160 (6). – P. 1233–1237.
4. Ribbon like appearance of the midsubstance fibres of the anterior cruciate ligament close to its femoral insertion site: a cadaveric study including 111 knees / R. Smigielski, U. Zdanowicz, M. Drwiega [et al.] // Knee Surg. Sports Traumatol. Arthrosc. – 2015. – № 23 (11). – P. 3143–3150. DOI: 10.1007/s00167-014-3146-7.
5. Siebold R. Flat ACL anatomy: fact no fiction / R. Siebold // Knee Surg Sports Traumatol Arthrosc. – 2015. – № 23. – P. 3133. DOI: 10.1007/s00167-015-3818-y.
6. Tran T.D. A cadaveric study on the anatomy of anterior cruciate ligament in Vietnamese adults / T.D. Tran, Q.L. Tran // Asia Pac. J. Sports Med. Arthrosc. Rehabil. Technol. – 2018. – № 14. – P. 22–25. DOI: 10.1016/j.asmart.2018.05.001.
7. Petersen W. Anatomy of the anterior cruciate ligament with regard to its two bundles / W. Petersen, T. Zantop // Clin. Orthop. Relat. Res. – 2007. – № 454. – P. 35–47. PubMed PMID: 17075382.
8. MRI depiction and 3D visualization of three anterior cruciate ligament bundles / H. Otsubo, Y. Akatsuka, H. Takashima [et al.] // Clin. Anat. – 2017. – № 30 (2). – P. 276–283. DOI: 10.1002/ca.22810.
9. Loss of ACL function leads to alterations in tibial plateau common dynamic contact stress profiles / T. Chen, H. Wang, R. Warren, S. Maber // J. Biomech. – 2017. – № 16 (61). – P. 275–279. DOI: 10.1016/j.jbiomech.2017.07.024.
10. Anterior Cruciate Ligament: Anatomy and Biomechanics / M. Prado, S. Nazario, J.S.P. Bergamini [et al.] // J. Health Sci. – 2019. – № 21 (2). – P. 166–169.
11. Partial tears of the anterior cruciate ligament. Progression to complete ligament deficiency / F.R. Noyes, L.A. Moovar, C.T. Moorman 3rd, G.H. McGinniss // J. Bone Joint Surg. Br. – 1989. – № 71. – P. 825–833.
12. Diagnostic assessment in anterior cruciate ligament (ACL) tears / H. Kostov, O. Arsovski, E. Kostova, V. Nikilov // Prilozi. – 2014. – № 35 (1). – P. 209–218. PubMed: 24798607.
13. Arthroscopic evaluation of the accuracy of clinical examination versus MRI in diagnosing meniscus tears and cruciate ligament ruptures / A.M. Navali, M. Bazavar, M.A. Mohseni [et al.] // Arch. Iran Med. – 2013. – № 16 (4). – P. 229–232. PubMed: 23496367.
14. Anterior cruciate ligament tear: indirect signs at MR imaging / A. Gentili, L.L. Seeger, L. Yao, H.M. Do // Radiology. – 1994. – № 193 (3). – P. 835–840.
15. Laurance J.A. MRI diagnosis of partial tears of the anterior cruciate ligament / J.A. Laurance, S.J. Ostlere, C.A. Dodd // Injury. – 1996. – № 27 (3). – P. 153–155.
16. Comparison of conventional spin-echo and fast spin-echo magnetic resonance imaging with fat suppression [correction for suppression] in cruciate ligament injury / I. Borić, M. Pecina, I. Bojanić [et al.] // Croat. Med. J. – 2004. – № 45 (2). – P. 195–201.
17. Tears of the anterior cruciate ligament: primary and secondary signs at MR imaging / G.A. Tung, L.M. Davis, M.E. Wiggins, P.D. Fadale // Radiology. – 1993. – № 188 (3). – P. 661–667.
18. Posterolateral stabilizers of the knee: anatomy and injuries assessed with MR imaging / T.T. Miller, P. Gladden, R.B. Staron [et al.] // AMR Am. J. Roentgenol. – 1997. – № 169. – P. 1641–1647.
19. Johnson D.L. Diagnosis for anterior cruciate ligament surgery / D.L. Johnson, J.J. Warner // Clin. Sports Med. – 1991. – № 2. – P. 671–684.
20. Anterior cruciate ligament injury: fast spin-echo MR imaging with arthroscopic correlation in 217 examinations / T.P. Ha, K.C. Li, C.F. Beaulieu [et al.] // AJR Am. J. Roentgenol. – 1998. – № 170. – P. 1215–1219.
21. Normal and abnormal anatomy of the anterior cruciate ligament at axial MR imaging of the knee / S. Roychowdhury, S.W. Fitzgerald, A.H. Sonin [et al.] // Radiology. – 1996. – № 201 (Suppl S). – P. 1633.
22. Using MR imaging to diagnose partial tears of the anterior cruciate ligament: value of axial imaging / S. Roychowdhury, S.W. Fitzgerald, A.H. Sonin [et al.] // AMR Am. J. Roentgenol. – 1997. – № 168. – P. 1487.

23. MRI diagnostic of ACL bundle tears: value of oblique axial imaging / A.W. Ng, J.F. Griffith, E.H. Hung [et al.] // Skeletal Radiol. – 2012. – № 41. – P. 125–126.
24. Irizarry J.M. MR imaging of the knee ligaments and postoperative knee / J.M. Irizarry, M.P. Recht // Radiol. Clin. North Am. – 1997. – № 35. – P. 45–76.
25. MR evaluation of human anterior cruciate ligament autograft on oblique axial imaging / Y. Murakami, Y. Sumen, M. Ochi [et al.] // J. Comput. Assist. Tomogr. – 1998. – № 22. – P. 270–275.
26. MRI of normal anterior cruciate ligament (ACL) and reconstructed ACL: comparison of when the knee is extended with when knee is flexed / K. Nakanishi, S. Horibe, Y. Sbiozaki [et al.] // Eur. Radiol. – 1997. – № 7. – P. 1020–1024.
27. Knee extension and flexion: MR delineation of normal and torn anterior cruciate ligaments / M. Niitsu, K. Ikeda, T. Fukubayashi [et al.] // J. Comput. Assist. Tomogr. – 1996. – № 20. – P. 322–327.
28. Niitsu M. Slightly flexed knee position within a standard knee coil: MR delineation of the anterior cruciate ligament / M. Niitsu, K. Ikeda, Y. Itai // Eur. Radiol. – 1998. – № 8. – P. 113–115.
29. Evaluation of the anterior cruciate ligament of the knee: comparison between partial flexion true sagittal and extension sagittal oblique positions during MR imaging / E.R. Pereira, K.N. Ryu, J.M. Abn [et al.] // Clin. Radiol. – 1998. – № 53. – P. 574–578.
30. MR imaging of the anterior cruciate ligament: value of thin slice direct oblique coronal technique / K. Katabira, Y. Yamashta, M. Takabashi [et al.] // Radiat. Med. – 2001. – № 19. – P. 1–7.
31. Anterior cruciate ligament and intercondylar notch in the coronal oblique plane: anatomy complemented by magnetic resonance imaging in cruciate ligament-intact knees / H.U. Staebli, O. Adam, W. Becker, R. Burgkart // Arthroscopy. – 1999. – № 15. – P. 349–359.
32. Contribution of thin slice (1 mm) oblique coronal proton density-weighted MR images for assessment of anteromedial and posterolateral bundle damage in anterior cruciate ligament injuries / G. Gokalp, B. Demirag, O.F. Nas [et al.] // Eur. J. Radiol. – 2012. – № 81 (9). – P. 2358–2365. DOI: 10.1016/j.ejrad.2011.09.008.
33. Magnetic Resonance Imaging of Anterior Cruciate Ligament Tears: Evaluation of Standard Orthogonal and Tailored Paracoronal Images / S.R. Duc, M. Zanetti, J. Kramer [et al.] // Acta Radiologica. – 2005. – № 46 (7). – P. 729–733.
34. Khodair S.A. Relationship of distal femoral morphometrics with anterior cruciate ligament injury using MRI / S.A. Khodair, U.E. Gbieda, A.S. Elsayed // Tanta Med. J. – 2014. – № 42. – P. 64–68.
35. Morphometric parameters as risk factors for anterior cruciate ligament injuries – a MRI case-control study / L. Stijak, M. Bumbasirević, M. Kadija [et al.] // Vojnosanit Pregl. – 2014. – № 71 (3). – P. 271–276. PubMed PMID: 24697014.

MRI Diagnosis of the Anterior Cruciate Ligament Damages. Modern Approaches (Overview)

Kostrub O.O.¹, Kotiuk V.V.¹, Mazevych V.B.¹, Nikiforova I.M.², Smirnov D.O.¹

¹SI “Institute of Traumatology and Orthopedics of NAMS of Ukraine”, Kyiv

²“M24” MRI and CT Diagnostic Centers, Kyiv

Summary. Injury to the anterior cruciate ligament (ACL) in the acute period or partial tears even in the long term after an injury is often difficult to diagnose with clinical tests. Standard MRI protocols, unfortunately, in many cases leave doubts about the extent of damage to ACL, especially in case of its partial tears, and may require clarification of the diagnosis during diagnostic arthroscopy. According to published studies, the frequency of partial ruptures of ACL ranges from 10 to 43% of all ACL injuries. However, analyzing the findings of MRI in Ukraine, we can assume the hyperdiagnosis of partial ruptures in patients with intact ACL and with complete ACL ruptures. Thus, depending on the diagnostic center, the incidence of partial rupture of ACL according to MRI findings ranges from 30 to 83% of all its injuries, which very often does not correspond to reality and is refuted during arthroscopy. Partial injuries of ACL are also of great importance; they eventually lead to complete tears in more than 50% of cases and may cause knee joint instability in some athletes. For high-class athletes, especially those engaged in sports with a rapid change of movement direction and rotational movement, even partial minor ACL injuries often lead to reduced functionality and athletic performance. The main mistakes of MRI diagnostics of ACL injuries include: 1) analysis of only sagittal sections showing the greatest length of ACL fibers, although the need for analysis of ACL for both coronal and axial sections has long been proven; 2) analysis of the ACL status according to MRI studies performed on devices with a magnetic field induction of less than 1.0 Tesla, and especially with a large thickness of sections and intervals; reducing the spacing between slices allows more information to be obtained even on low-field MRI scanners; 3) the lack of additional ACL visualization with help of additional projections or setups in case of doubtful results of the standard study or in partial ACL injuries; 4) the final conclusion about the condition of ACL in the acute period after the trauma is based on its edema only. For any doubt, high intensity foci in the thickness of the ACL, slacking of the fibers, reduction of the inclination of the fibers and other direct or indirect signs of ACL injury, or in the presence of appropriate clinical symptoms, even in the case of a normal MRI scans, we recommend the use of additional special protocols for MRI examination of ACL to improve the diagnosis of ACL rupture: flexion technique, double oblique or sagittal oblique technique, the use of 1–2 mm slices, which should be used in case of doubt about ACL injury or its partial damage.

Key words: MRI, anterior cruciate ligament.

МРТ-диагностика повреждений передней крестообразной связки. Современные подходы (Обзор)

Коструб А.А.¹, Котюк В.В.¹, Мазевич В.Б.¹, Никифорова И.Н.², Смирнов Д.А.¹

¹ГУ “Институт травматологии и ортопедии НАМН Украины”, г. Киев

²“М24” Центры МРТ и КТ диагностики, г. Киев

Резюме. Повреждения передней крестообразной связки (ПКС) в острый период или частичные разрывы даже в отдаленные сроки после травмы часто сложно диагностировать во время клинического осмотра пациента. Стандартные протоколы МРТ-исследования, к сожалению, во многих случаях оставляют сомнения в степени повреждения ПКС, а особенно при ее действительно частичных разрывах, поэтому может понадобиться уточнение диагноза при лечебно-диагностической артроскопии. По данным опубликованных исследований, частота частичных разрывов ПКС составляет от 10 до 43% всех повреждений ПКС. Однако анализируя выводы МРТ в Украине, мы можем предполагать гипердиагностику частичных разрывов у пациентов с интактными ПКС и с полными ее разрывами. Так, в зависимости от диагностического центра частота частичных разрывов ПКС по заключениям МРТ колеблется от 30 до 83% всех ее повреждений, что очень часто не соответствует действительности и опровергается во время артроскопии. Частичные повреждения ПКС также имеют большую важность. Так, они со временем приводят к полным разрывам в более чем 50% случаев и могут вызывать нестабильность коленного сустава у части спортсменов. У спортсменов высокого класса, особенно тех, которые занимаются видами спорта с резким изменением направления движения и ротационными движениями, даже частичные незначительные разрывы ПКС нередко приводят к снижению функциональных возможностей и спортивных результатов. Основные ошибки МРТ-диагностики повреждений ПКС: 1) анализ только сагиттальных срезов, на которых видно наибольшую длину волокон ПКС, хотя давно доказана необходимость анализа ПКС и за корональными, и за аксиальными срезами; 2) анализ состояния ПКС по данным МРТ-исследований, проведенных на аппаратах с индукцией магнитного поля меньше чем 1.0 Тесла, особенно с большой толщиной срезов и межсрезовых интервалов; уменьшение межсрезового интервала позволяет получить больше информации даже на низкочастотных МРТ-томографах; 3) отсутствие дообследования ПКС с помощью дополнительных проекций или укладок при сомнительных результатах стандартного исследования или при частичных разрывах ПКС; 4) окончательный вывод о состоянии ПКС в острый период после травмы на основании только ее отека. При наличии любых сомнений, очагов сигнала повышенной интенсивности в толще ПКС, провисания ее волокон, уменьшения угла наклона волокон и других прямых или косвенных признаков повреждения ПКС или соответствующих клинических симптомов даже в случае нормальной МРТ-картины ПКС мы рекомендуем применять специальные протоколы ее МРТ-исследования: флексионная техника, двойная косая или сагиттальная косая техника, использование срезов с малым шагом в 1-2 мм, которые необходимо применять в случае сомнений по поводу повреждения ПКС или при ее частичных повреждениях.

Ключевые слова: МРТ, передняя крестообразная связка.

Для листування: Котюк Віктор Володимирович, к.мед.н., старший науковий співробітник відділу спортивної та балетної травми, ДУ “Інститут травматології та ортопедії НАМН України”, Бульварно-Кудрявська вул., 27, Київ, 01601, Україна. E-mail: kotyuk_v@ukr.net. ORCID: <https://orcid.org/0000-0001-8837-8603>.

For correspondence: Kotiuk Viktor V., Ph.D. in Medicine, senior researcher, the Department of Sports and Ballet Injuries, SI “Institute of Traumatology and Orthopedics of NAMS of Ukraine”, 27 Bulvarno-Kudriavska St., Kyiv, 01601, Ukraine. E-mail: kotyuk_v@ukr.net. ORCID: <https://orcid.org/0000-0001-8837-8603>.

Применения трабекулярных компонентов в эндопротезировании тазобедренного сустава (Обзор)

Косяков А.Н.¹, Гребенников К.А.¹, Милосердов А.В.¹, Туз Е.В.¹, Федин Е.М.¹,
Галузинский А.А.², Бурбурская С.В.²

¹Киевская городская клиническая больница № 12, Киевский городской центр эндопротезирования, хирургии и реабилитации, г. Киев

²Лаборатория медицинской 3D-печати, ГУ "Институт травматологии и ортопедии НАМН Украины", г. Киев

Резюме. Актуальность. Эндопротезирование крупных суставов – одно из наиболее успешных оперативных вмешательств за последнее столетие. Каждый год как во всем мире, так и в нашей стране увеличивается количество тотальных артропластик. Соответственно, растет количество разновидностей имплантатов и совершенствуются методики их производства. **Цель работы.** На основе литературных данных осветить практические аспекты и возможности применения трабекулярных ацетабулярных компонентов при первичной и ревизионной артропластике тазобедренного сустава. **Материалы и методы.** Нами были проанализированы данные публикаций последних лет в медицинской периодике, литературные данные, касающиеся применения трабекулярных имплантатов. **Выводы.** Трабекулярные компоненты приобретают всё большую популярность у ортопедов при артропластике суставов. Они имеют несколько ценных преимуществ, благодаря которым их можно использовать в рутинных и сложных случаях первичного эндопротезирования суставов, а при ревизионных вмешательствах они часто незаменимы, так как имеют возможность модульности конструкции и комбинации вместе с аугментами.

Ключевые слова: трабекулярный титан, эндопротезирование тазобедренного сустава, 3D-печать имплантатов.

Введение

Первые документированные попытки использования металлов для компенсации костных дефектов относятся к 1565 г., когда Petronius применил золотые пластинки для реконструкции костного неба, а Fallopius – для краниопластики. Однако археологические находки свидетельствуют о том, что ещё древние инки 3000 лет назад проводили подобные эксперименты. Дальнейшая история полна смелых решений и драматических коллизий: предпринимались попытки удешевить имплантаты, победить коррозию и воспаление, использовать костные ксено- и аллогraftы и т. д. [1].

История эндопротезирования ведет свой отсчет с 1890 г., когда немецкий хирург Gluck имплантировал три шарнирных эндопротеза тазобедренного сустава, изготовленных из слоновой кости.

Современный этап развития имплантологии логично отсчитывать с 40-х годов прошлого века. Бурк (Burke) ввёл в медицинскую практику танталовые нити. Данный материал зарекомендовал себя безукоризненно и уже в период Второй мировой

войны широко применялся в различных областях хирургии. Первый эндопротез тазобедренного сустава создал в 1938 г. Р. Уайлс (R. Wiles). В 1940 г. Мур (Moor) впервые изготовил эндопротез проксимального отдела бедренной кости из виталлиума (кобальтохромомолибденовый сплав) и успешно использовал его для лечения пациента с опухолью бедренной кости. В 1958 г. J. Charnley, подойдя к замене сустава как к проблеме прежде всего трибологической, создал эндопротез, ставший “золотым стандартом” эндопротезирования. Первую удачную конструкцию с металл-металлической парой трения, способную работать долгие годы, предложил наш земляк К.М. Сиваш (1959 г.) [2-7]. Дальнейшее развитие технологий и удешевление производства тантала и титана привело к глобальному внедрению имплантатов из них в повседневную клиническую практику.

Разумеется, внедрение в хирургию новых материалов открыло широкие возможности для появления новых типов имплантатов и целых принципов имплантологии. В дополнение к традиционной фиксации различных компонентов с помощью винтов,

проволоки и полиметилметакрилатного цемента, появилась возможность применения имплантатов с “развитой поверхностью”. Прочная первичная фиксация и дальнейшая окончательная остеоинтеграция – вот отличительные черты современных имплантатов бесцементной фиксации, используемых в различных областях хирургии.

Цель работы – на основе литературных данных осветить практические аспекты и возможности применения трабекулярных ацетабулярных компонентов при первичной и ревизионной артропластике тазобедренного сустава.

Материалы и методы

Ведущие инженеры и физики разработали несколько технологий для создания имплантатов механической фиксации. Среди них следует отметить: вакуум-плазменный спрей, химическое осаждение из паровой фазы, низкотемпературное осаждение из паровой дуги, наплавление на контактные поверхности переплетённых решётчатых структур (проволоки, стружки, шариков). Несмотря на общие положительные клинические результаты повышения сложности поверхности имплантата, проявились и некоторые недостатки, такие как отделение пористого слоя от субстрата, явления коррозии и расшатывание имплантатов. В дальнейшем, один из ведущих производителей эндопротезов включил в свое портфолио компоненты с контактными по-

верхностями из гальванически вспененного титана как на твердотельной основе, так и со сквозной пористостью. Применение этих компонентов из титана началось в 1997 г. и за четыре первых года превысило 100 000 имплантаций во всем мире. В последующие десятилетия компоненты эндопротезов из трабекулярного металла заняли одно из ведущих мест как в первичной, так и в ревизионной артропластике суставов [8-2] (рис.1).

При сравнительном анализе удалённых при ревизиях вертлужных компонентов оказалось, что характер “костного ответа” зависит не только от степени “шероховатости”, но и от размера пор, толщины страт (перемычки между порами, остеоинтегративной каркасности и пористого объёма (рис. 2).

Первый случай установки ацетабулярного имплантата из трабекулярного титана, отпечатанного на 3D-принтере, относится к 2007 г., что совпало с появлением второго поколения принтеров [13, 14] (рис. 3).

Дальнейшее развитие технологии 3D-печати металлических имплантатов из титанового порошка (Ti-6Al-4V) шло стремительными темпами, преодолевая лицензионные, разрешительные и санкционные барьеры. И на сегодняшний момент только в США работает чуть более 100 медицинских 3D-принтеров, изготавливающих серийные и индивидуальные компоненты для челюстно-лицевой хирургии, нейрохирургии, торакальной хирургии, онкологии и ортопедии. Основными технологиями 3D-печати имплантатов являются: SLM (селектив-




Рис. 1. Структура контактной поверхности имплантатов из тантала

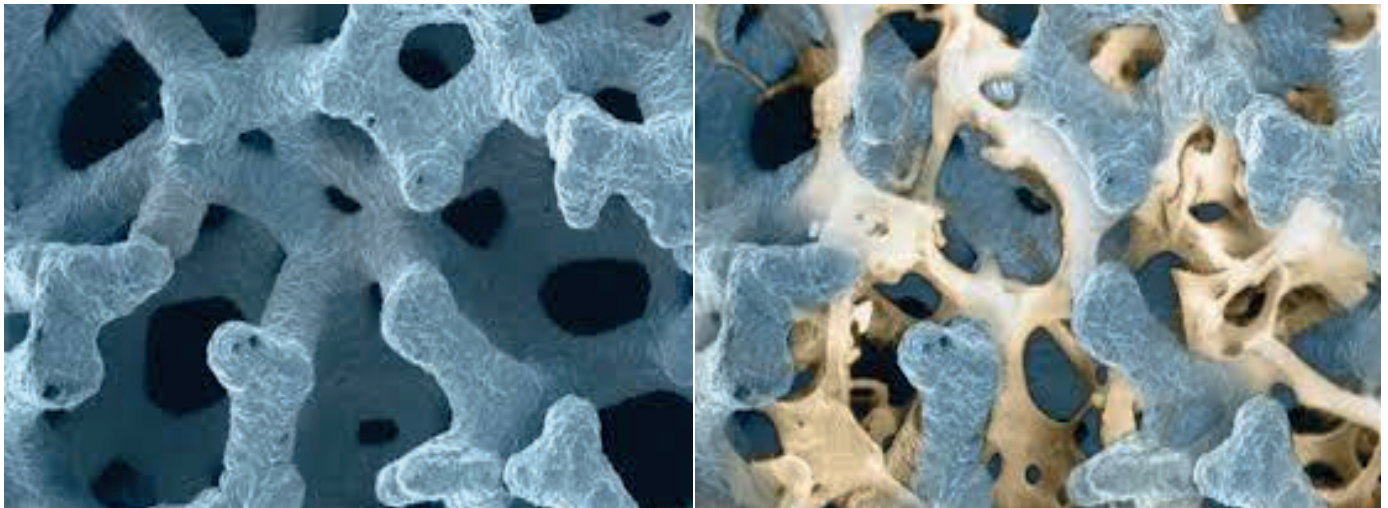


Рис. 2. Остеоинтегративные свойства тантала

ное лазерное плавление), EBМ (электронно-лучевое плавление) и DMLS (прямое металлическое лазерное спекание) [13, 14].

Данный материал обладает рядом уникальных качеств, а открытие 3D-технологий изготовления трабекулярных имплантатов дополнило этот ряд некоторыми незаменимыми преимуществами:

- высокая биосовместимость;
- открытая и взаимосвязанная структура пор для поддержки роста костной ткани и васкуляризации (остеоинтегративная каркасность);
- коррозионная устойчивость во внутренней среде человека;
- очень высокий коэффициент сцепления обеспечивает максимальную первичную фиксацию (press-fit);
- модуль упругости, близкий к спонгиозной костной ткани (изоэластичность);

- большой пористый объём;
- монолитность имплантата, исключающая его позднее расслоение на базовый и остеоинтегративный слой;
- высокая экономическая эффективность;
- возможность создания имплантатов любой конфигурации и архитектоники, вплоть до индивидуальных [7, 13-18].

На сегодняшний день на украинском рынке доступны трабекулярные ацетабулярные компоненты и аугменты для первичного и ревизионного эндопротезирования тазобедренного сустава, полученные в процессе химического осаждения тантала и напечатанные на 3D-принтере методом селективного лазерного спекания (SLM) титана (Ti-6Al-4V) или его электронно-лучевой плавки (EBM). Эту продукцию представляют в Украине фирмы: Zimmer Biomet со своей технологией Trabecular Metal™, Lima




Рис. 3. Структура контактной поверхности имплантатов из трабекулярного титана

Corporate и имплантаты Trabecular Titanium, Gruppo Bioimpianti и ацетабулярная система Fin System, Permedica Orthopedics и недавно появившаяся на рынке Trabecular Titanium TRASER® (рис. 4).

Их основные характеристики:

- оптимальный размер пор для интеграции мягких тканей составляет 100-200 мкм (для окончательной остеоинтеграции путём формирования новых остеоновых комплексов 50-650 (934) мкм);
- объёмная пористость – от 60 до 80%;
- страты (перемычки между порами) – 0,45 мкм (что является оптимальным значением для адгезии остеоформирующих клеточных элементов);
- высокая устойчивость к механическим воздействиям (циклическим деформациям);

- широкий ассортимент имплантатов как со сплошной пористостью, так и с твердотельной основой (толщина трабекулярного слоя от 1 до 2 мм). Большинство экспериментальных исследований и клинических наблюдений свидетельствуют, что для полноценной окончательной остеоинтеграции достаточно 0,3-0,4 мм, хотя описаны случаи прорастания кости в имплантат на 3-4 см;

- наличие систем как для первичной, так и для ревизионной артропластики тазобедренного, коленного, плечевого, локтевого, голеностопного и других суставов;
- возможность сочетания со всеми современными парами трения (Pe-Met, Pe-Cer, Cer-Cer) [7, 9, 13-20].

Основные показания для использования этих высокопористых изделий в целом не отличаются от

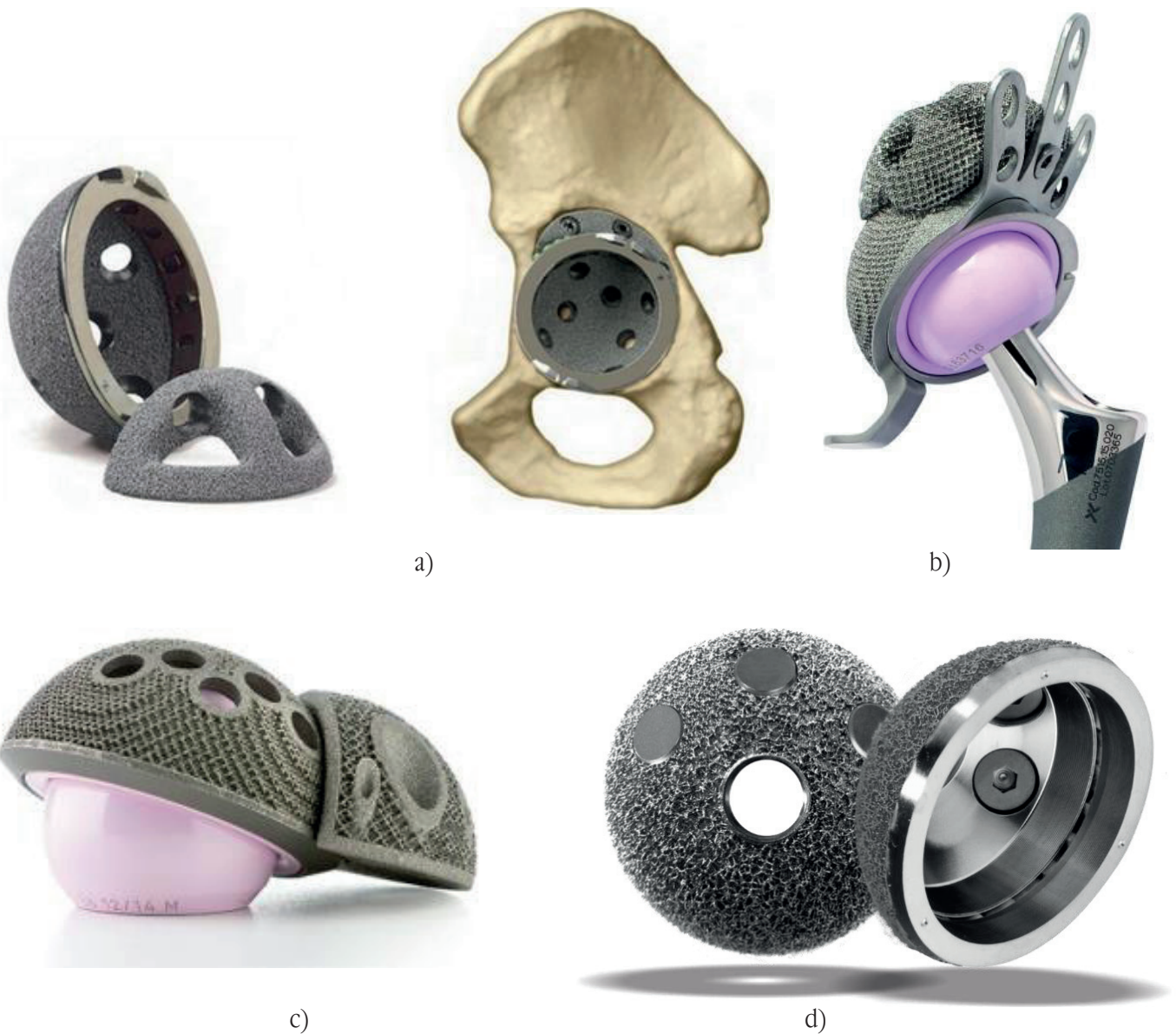

Рис. 4. a) Zimmer Biomet со своей технологией Trabecular Metal™; b) Lima Corporate Trabecular Titanium; c) Gruppo Bioimpianti Fin System; d) Permedica Orthopedics Trabecular Titanium TRASER®

таковых для механических компонентов с гидроксиапатитным покрытием или покрытием, полученным путём плазменного напыления. Однако есть ряд клинических ситуаций, где особенности трабекулярных имплантатов предоставляют хирургу большую возможность манёвра.

Показания к использованию ацетабулярных компонентов с трабекулярной структурой:

- дефициты покрытия «чашки» - ацетабулярная недостаточность любой природы (дисплазия, постинфекционные и посттравматические дефекты);
- неудовлетворительное качество подлежащей кости (от остеосклероза до остеопении, выраженные кистозные изменения, массивная костная пластика);
- онкологические поражения костной ткани;
- возможность установки вертлужных компонентов вместе с трабекулярными аугментами и системами Cup-Cage [8-18].

Противопоказанием к использованию данных имплантатов является наличие септического процесса в области вмешательства, так как основным недостатком трабекулярных компонентов является трудности их эксплантации.

По другим параметрам (хирургическая техника, размерная линейка, инструменты для имплантации, возможность использования разных доступов и т. д.) высокопористые компоненты не отличаются от традиционных имплантатов механической фиксации.

M. Memminger и соавт. описывают успешное использование трабекулярной «чашки» TRASER Permedica Orthopedics при одномоментном двухстороннем эндопротезировании тазобедренного сустава у пациента с карликовостью и диспластическим коксартрозом. При оперативном вмешательстве была выполнена костная аутопластика крыши вертлужной впадины [21].

Все больше исследований посвящено срокам выживаемости трабекулярных «чашек» при первичной артропластике тазобедренного сустава, так как все чаще компоненты с пористой структурой применяются в случаях первичного эндопротезирования [22-24].

Ряд авторов делится своим успешным опытом использования трабекулярных конструкций Lima Corporate Delta TT system при ревизионной артропластике тазобедренного сустава и костных дефектов в области вертлужной впадины. Использование этих имплантатов дает хирургам большие возможности во время оперативного вмешательства из-за их модульности [25-27].

Данные многочисленных исследований утверждают, что трабекулярная структура стимулирует остеинтегративные функции костной ткани. Шероховатая поверхность имплантатов и их ячеистая структура способствуют дифференциации ме-

зехимальных клеток и тем самым – быстрой интеграции и стабильности компонентов [28-33].

По данным статистики в национальных регистрах анализируют ближайшие и средне/долгосрочные результаты использования трабекулярных компонентов – до 8 лет, число имплантаций более 10 000. Выживаемость высокопористых ацетабулярных имплантатов за этот период составила 94,4-99,3%, что сопоставимо с выживаемостью других популярных безцементных «чашек» 79,4-96,2% [34-40]. Однако авторы мета-анализов отмечают, что трабекулярные вертлужные компоненты чаще применялись в сложных случаях первичного эндопротезирования (при большем дефиците костного ложа, в случаях тяжёлых диспластических изменений вертлужной впадины, у пациентов молодого возраста или у больных с остеопорозом, в узлах трения с крупными (>32 мм) головками, что является факторами риска при эндопротезировании тазобедренного сустава). Оценить остеоинтегративный потенциал установленных имплантатов по данным радиологических исследований в рамках национальных регистров не представляется возможным. Но среди всех причин ревизий асептическое расшатывание высокопористых «чашек» встречается значительно реже, чем у других (1-11% против 15-20%) [34]. На наш взгляд, заслуживает внимания факт из отчёта Австралийского национального регистра за 2019 год: одна из трабекулярных «чашек», выпускающаяся путём печати на 3D-принтере из титанового порошка Lima Corporate и имплантаты Trabecular Titanium, не была ни разу заменена в ходе ревизий в промежутке от 3 до 5 лет наблюдения [34]. Что тоже свидетельствует о высоких показателях остеоинтеграции, так как ревизии в первые годы после имплантации выполняются в основном из-за перипротезной инфекции и вывихов.

Производство имплантатов с использованием аддитивных технологий является очень перспективным и динамично развивающимся направлением. Преимуществами этого метода является быстрое развитие производства и снижение стоимости имплантатов. Что может покрыть растущие потребности рынка в качественных и высокотехнологичных протезах.

Выводы

Трабекулярные компоненты завоевывают всё большую популярность у ортопедов в Украине. Каждый год фирмы производители предлагают нам более широкий выбор и разнообразие изделий, изготовленные методом 3D-печати из порошка титана (Ti-6Al-4V). Они имеют несколько ценных преимуществ, благодаря которым их можно использовать в рутинных и сложных случаях первичного эндо-

протезирования суставов, а при ревизионных вмешательствах они часто незаменимы, так как имеют возможность модульности конструкции и комбинации вместе с аугментами. Вместе с тем, даже самые современные технологии не дают нам права пренебрегать фундаментальными принципами эндопротезирования.

Конфликт интересов. Авторы заявляют об отсутствии конфликта интересов при подготовке статьи.

Литература

1. Porous tantalum and tantalum oxide nanoparticles for regenerative medicine / *G. Mobandas, N. Oskolkov, M.T. McMahon* [et al.] // *Review Acta Neurobiol. Exp.* – 2014. – № 74. – P. 188–196.
2. Черный В.Н. Эндопротезирование коленного сустава тотальным цементным эндопротезом “Мотор Сич ЭПК-2”. / *В.Н. Черный* // Ортопедия, травматология и протезирование. – 2015. – № 2. – С. 67–69.
3. Judet J. The use Jif an artificial femoral head for arthroplasty of the hip joint / *J. Judet, R. Judet* // *J. Bone Joint Surg.* – 1950. – № 32-B. – P. 166.
4. Wiles P.W. Surgery of the Osteoarthritic Hip / *P.W. Wiles* // *Brit. J. Surg.* – 1958. – № 45. – P. 488.
5. Филиппенко В.А. Различные пары трения эндопротезов тазобедренного сустава / *В.А. Филиппенко* // Ортопедия, травматология и протезирование. – 2013. – № 3. – P. 66–69.
6. Возмещение костных дефектов вертлужной впадины с использованием аддитивных технологий / *А.Н. Косяков, К.А. Гребенников, А.В. Милосердов* [и др.] // Вісник ортопедії, травматології та протезування. – 2018. – № 4. – С. 64–74.
7. Bone regeneration by the osteoconductivity of porous titanium implants manufactured by selective laser melting: a histological and micro computed tomography study in the rabbit / *M. de Wild, R. Schumacher, K. Mayer*, [et al.] // *Tissue engineering.* – 2013. – № 19 (23-24). – P. 2645–2654.
8. A monoblock porous tantalum acetabular cup has no osteolysis on CT at 10 years / *T.C. Moen, R. Gbate, N. Salaz* [et al.] // *Clin. Orthop. Relat. Res.* – 2011. – № 469. – P. 382–386.
9. Clinical and radiological outcomes of trabecular metal systems and antiprotrusion cages in acetabular revision surgery with severe defects: a comparative study / *I.I. López-Torres, P. Sanz-Ruiz, C. Sánchez-Pérez* [et al.] // *International Orthopaedics.* – 2018. – № 42(8). – P. 1811–1818. DOI: 10.1007/s00264-018-3801-6.
10. Trabecular metal augments for the management of paprosky type III defects without pelvic discontinuity / *G. Grappiolo, M. Loppini, U.G. Longo* [et al.] // *The Journal of Arthroplasty.* – 2015. – № 30 (6). – P. 1024–1029.
11. Continued good results with modular trabecular metal augments for acetabular defects in hip arthroplasty at 7 to 11 years / *M.R. Whitehouse, B.A. Masri, C.P. Duncan, D.S. Garbuz* // *Clinical Orthopaedics and Related Research.* – 2015. – № 473. – P. 521–527.
12. Treatment of acetabular defects with the trabecular metal revision system / *G.I. Wassilew, V. Janz, C. Perka, M. Müller* // *Der Orthopade.* – 2017. – № 46 (2). – P. 148–157.
13. Additive manufacturing of trabecular titanium orthopedic implants / *M. Regis, E. Marin, L. Fedrizzi, M. Pressacco* // *Materials Research Society.* – 2015. – № 40. – P. 137–144.

14. *Dipaola M.* 3D printing in orthopaedic surgery / *M. Dipaola, F. Wodajo.* – St. Louis : Elsever, 2019. – 228 p.
15. Highly porous titanium cup in cementless total hip arthroplasty: registry results at eight years / *F. Castagnini, B. Bordini, S. Stea* [et al.] // *International Orthopaedics.* – 2018. – № 43 (8). – P. 1815–1821.
16. Enhanced osteoblast response to porosity and resolution of additively manufactured Ti-6Al-4V Constructs with trabeculae-inspired porosity / *A. Cheng, A. Humayun, B.D. Boyan, Z. Schwartz* // *3D Printing and Additive Manufacturing.* – 2016. – № 3 (1). – P. 10–21.
17. Костная и мягкотканная интеграция пористых титановых имплантатов (Экспериментальное исследование) / *Р.М. Тихилов, И.И. Шубняков, А.О. Денисов* [и др.] // Травматология и ортопедия России. – 2018. – № 24 (2). – С. 95–107.
18. Тотальное эндопротезирование тазобедренного сустава с использованием аугментов из трабекулярного металла при последствиях переломов вертлужной впадины / *Р.М. Тихилов, И.И. Шубняков, И.Т. Чиладзе* [и др.] // Травматология и ортопедия России. – 2011. – № 1. – С. 76–81.
19. Performance of laser sintered Ti-6Al-4V implants with bone-inspired porosity and micro/nanoscale surface roughness in the rabbit femur / *D. Cohen, A. Cheng, K. Sabingur* [et al.] // *Biomedical Materials.* – 2017. – № 12 (2). – P. 025021.
20. Controlled implant/soft tissue interaction by nanoscale surface modifications of 3D porous titanium implants / *E. Rieger, A. Dupret-Bories, L. Salou* [et al.] // *Nanoscale.* – 2015. – № 7 (21). – P. 9908–9918.
21. *Memminger M.* Bilateral total hip replacement in dwarfism with a custom laser-printed trabecular acetabular shell / *M. Memminger, L. Banci, A. Meoli* // *Orthopaedics.* – 2019. – № 42 (5). – e477–e479.
22. Clinical and radiographic outcomes of a trabecular titanium acetabular component in hip arthroplasty: results at minimum 5 years follow-up / *L. Perticarini, G. Zanon, S. Rossi, F. Benazzo* // *BMC Musculoskeletal Disorders.* – 2015. – № 16. – P. 375.
23. Use of trabecular titanium implants for primary hip arthroplasty / *P. Kamiński, J. Szymd, J. Ambroży* [et al.] // *Ortopedia, Traumatologia, Rehabilitacja.* – 2016. – № 18 (5). – P. 461–470.
24. Результаты клинического применения ацетабулярных компонентов с поверхностью из пористого тантала в эндопротезах при дефектах стенок вертлужной впадины / *В.А. Филиппенко, В.А. Танькут, А.И. Жигун* [и др.] // Травма. – 2016. – Т. 17, № 1. – С. 19–23.
25. *Steno B.* Acetabular revision arthroplasty using trabecular titanium implants / *B. Steno, M. Kokavec, L. Necas* // *International Orthopaedics.* – 2014. – № 39. – P. 389–395.
26. Trabecular Titanium acetabular cups in hip revision surgery: mid-term clinical and radiological outcomes / *F. De Meo, G. Cacciola, V. Bellotti* [et al.] // *Hip international: the journal of clinical and experimental research on hip pathology and therapy.* – 2018. – № 28, 2 suppl. – P. 61–65.
27. Trabecular Titanium™ cups and augments in revision total hip arthroplasty: clinical results, radiology and survival outcomes / *X. Gallart, J.A. Fernández-Valencia, J.M. Riba* [et al.] // *Hip international: the journal of clinical and experimental research on hip pathology and therapy.* – 2016. – № 26 (5). – P. 486–491.
28. Trabecular titanium induces osteoblastic bone marrow stem cells / *A. Palmieri, A. Girardi, F. Farinella, F. Carinci* // *European Journal of Inflammation.* – 2011. – Vol. 1. – P. 2–5.

29. Trabecular titanium can induce in vitro osteogenic differentiation of human adipose derived stem cells without osteogenic factors / *F. Benazzo, L. Bottà, M. Federica Scaffino* [et al.] // *Journal of Biomedical Materials Research*. – 2014. – Part A, № 102 (7). – P. 2061–2071.
30. *Ek R.K.* Electron beam melting: Impact of part surface properties on metal fatigue and bone ingrowth / *R.K. Ek*. – Sundsvall: Mid Sweden University, 2019. – 73 p.
31. Laser-sintered constructs with bio-inspired porosity and surface micro/nano-roughness enhance mesenchymal stem cell differentiation and matrix mineralization in vitro / *A. Cheng, D.J. Cohen, B.D. Boyan, Z. Schwartz* // *Calcified Tissue International*. – 2016. – № 99. – P. 625–637.
32. Laser sintered porous Ti-6Al-4V implants stimulate vertical bone growth / *A. Cheng, D.J. Cohen, A. Kahn* [et al.] // *Annals of Biomedical Engineering*. – 2017. – № 45. – P. 2025–2035.
33. Novel hydrophilic nanostructured microtexture on direct metal laser sintered Ti-6Al-4V surfaces enhances osteoblast response in vitro and osseointegration in a rabbit model / *S.L. Hyzy, A. Cheng, D.J. Cohen* [et al.] // *Journal of biomedical materials research*. – 2016. – Part A, № 104 (8). – P. 2086–2098.
34. Australian orthopaedic association national joint replacement registry 2019 [Electronic resource]. – Regime of access: <https://www.aoa.org.au/>.
35. Trabecular metal acetabular components in primary total hip arthroplasty / *I. Laaksonen, M.F. Lorimer, K. Gromov* [et al.] // *Acta Orthopaedica*. – 2018. – № 89 (3). – P. 259–264.
36. Radiostereometric analysis study of tantalum compared with titanium acetabular cups and highly cross-linked compared with conventional liners in young patients undergoing total hip replacement / *D.C. Ayers, M.E. Greene, B. Snyder* [et al.] // *The Journal of Bone and Joint Surgery*. – 2015. – American volume 97 (8). – P. 627–634.
37. Swedish hip arthroplasty register annual report 2017 [Electronic resource]. – Regime of access: https://registercentrum.blob.core.windows.net/shpr/r/Eng_Arsrapport_2017_Hoftprotes_final-Syx2fJPhMN.pdf.
38. Clinical and radiographic outcomes of a trabecular titanium acetabular component in hip arthroplasty: results at minimum 5 years follow-up / *L. Perticarini, G. Zanon, S. Rossi, F. Benazzo* // *BMC Musculoskeletal Disorders*. – 2015. – № 16. – P. 375.
39. National joint registry implant report 2015 [Electronic resource]. – Regime of access: <http://www.njrcentre.org.uk>.
40. Highly porous titanium cup in cementless total hip arthroplasty: registry results at eight years / *F. Castagnini, B. Bordini, S. Stea* [et al.] // *International Orthopaedics*. – 2018. – № 43 (8).

Applications of Trabecular Components in the Endoprosthesis of the Hip Joint (Overview)

Kosiakov O.M.¹, Hrebinnikov K.O.¹, Myloserdov A.V.¹, Tuz Ye.V.¹, Fedin E.M.¹, Haluzynskiy O.A.², Burburska S.V.²

¹*Kyiv City Clinical Hospital No. 12, Kyiv City Center of Endoprosthetics, Surgery and Rehabilitatio, Kyiv*

²*Laboratory of medical 3D printing of the SI “Institute of Traumatology and Orthopedics of NAMS of Ukraine”, Kyiv*

Summary. Relevance. Endoprosthetics of large joints is one of the most successful surgical interventions in the last century. Every year, the number of total arthroplasties increases both throughout the world and in our country. Accordingly, the number of varieties of implants is growing, and the methods for their production are being improved. **Objective:** to highlight the practical aspects and possibilities of using trabecular acetabular components in primary and revision arthroplasty of the hip joint based on published data. **Materials and Methods.** We have analyzed the data of recent publications in medical periodicals and scientific literature regarding the use of trabecular implants. **Conclusions.** Trabecular components are becoming increasingly popular among orthopedists for joint arthroplasty. They have several valuable advantages, which makes it possible to use them in ordinary and complex cases of primary joint replacement. Allowing a modular design and a combination with augments, they are often irreplaceable in case of revision interventions.

Key words: trabecular titanium, hip arthroplasty, 3D printing of implants.

Застосування трабекулярних компонентів при ендопротезуванні тазостегнового суглоба (Огляд)

Косяков О.М.¹, Гребінніков К.О.¹, Милосердов А.В.¹, Туз Є.В.¹, Федін Е.М.¹, Галузинський О.А.², Бурбурська С.В.²

¹*Київська міська клінічна лікарня № 12, Київський міський центр ендопротезування, хірургії і реабілітації, м. Київ*

²*Лабораторія медичного 3D-друку, ДУ “Інститут травматології та ортопедії НАМН України”, м. Київ*

Резюме. Актуальність. Ендопротезування великих суглобів – одне з найбільш успішних оперативних втручань за останнє сторіччя. Щороку як у всьому світі, так

і в нашій країні збільшується кількість тотальних артропластик. Відповідно, зростає кількість різновидів імплантатів і удосконалюються методики їх виробництва.
Мета роботи. На основі літературних даних висвітлити практичні аспекти та можливості застосування трабекулярних ацетабулярних компонентів при первинній і ревізійній артропластиці тазостегнового суглоба. **Матеріали і методи.** Нами були проаналізовані дані публікацій останніх років у медичній періодиці, літературні дані, що стосуються застосування трабекулярних імплантатів. **Висновки.** Трабекулярні компоненти набувають дедалі більшої популярності у ортопедів при артропластиці суглобів. Вони мають кілька цінних переваг, завдяки яким їх можна використовувати в рутинних і складних випадках первинного ендопротезування суглобів, а при ревізійних втручаннях вони часто незамінні, оскільки мають можливість модульності конструкції і комбінації разом з аугментами.

Ключові слова: трабекулярний титан, ендопротезування тазостегнового суглоба, 3D-друк імплантатів.

Для листування: Федін Євген Михайлович, ординатор, Київський міський центр ендопротезування, хірургії і реабілітації, Київська міська клінічна лікарня № 12, вул. Підвисоцького, 4А, Київ, 01103, Україна. Тел. +38(097)5938278. E-mail: fedinorthoped@gmail.com.

For correspondence: Fedin Yevgen M., resident doctor, Kyiv City Center of Endoprosthetics, Surgery and Rehabilitation, Kyiv City Clinical Hospital No. 12, 4A Pidvysotskoho St., Kyiv, 01103, Ukraine. Tel. +38(097)5938278. E-mail: fedinorthoped@gmail.com.

ШАНОВНІ ЧИТАЧІ!

Ми пропонуємо вам передплатити “Вісник ортопедії, травматології та протезування” на I півріччя 2020 року. Науково-практичний журнал виходить чотири рази на рік й акумулює в собі матеріали, де зібрано передовий досвід ортопедів, протезистів, хірургів, травматологів та інших спеціалістів суміжних областей медицини.

У “Віснику” публікуються дослідження й результати експериментів та багаторічних спостережень українських лікарів-практиків, а також аналізи та огляди зарубіжних джерел.

На сторінках журналу надається слово фахівцям провідної установи України, де здійснюється науково-практична робота із лікування травм і захворювань хребта – Інституту травматології та ортопедії НАМН України. Також у виданні публікуються матеріали спеціалістів-практиків з усієї України та зарубіжних авторів.

Передплатний індекс “Вісника ортопедії,
травматології та протезування” – **21942**.

Оформити передплату на журнал “Вісник ортопедії,
травматології та протезування” на I півріччя 2020 року
можна за оновленими каталогами ДП “Преса”
в поштових відділеннях або на сайті **www.presa.ua**.

Адреса редакції: 01 054, м. Київ, вул. Бульварно-Кудрявська, 27.
Тел.: (044) 486-42-49, 486-60-65, тел./факс (044) 486-66-28, e-mail: atou@ukr.net

Засновники та їх адреса: ВГО “Українська Асоціація ортопедів-травматологів”,
ВГО “Українська Асоціація спортивної травматології,
хірургії коліна та артроскопії”, ДУ “Інститут травматології та ортопедії НАМН України”,
01054, м. Київ, вул. Бульварно-Кудрявська, 27.

Видається 4 рази на рік. Мова видання: українська, російська, англійська.

Сфера розповсюдження — загальнодержавна.

Мед. коректор Грабар Н. М. Літ. редактор — Ковальова Г. О. Технічний секретар — Полякова М. Б.
Переклад англійською — Кравченко О. М.

Підписано до друку 22.01.2020 р. Наклад 1000 прим. Ціна договірна.
Верстка та друк: ТОВ “Видавнича компанія “Наш формат”, (067) 235-22-56.