

жизни отмечено у 83,7% больных – как за счёт улучшения самообслуживания и мобильности, так и за счёт улучшения контроля функции тазовых органов. В группе ASIA C улучшение качества жизни происходило в основном за счёт улучшения мобильности. **Выводы.** У больных с частичным повреждением спинного мозга благодаря восстановительному хирургическому лечению качество жизни улучшалось за счёт коррекции как сегментарных, так и проводниковых нарушений функции спинного мозга. При полном повреждении спинного мозга коррекции поддаются только сегментарные нарушения.

**Ключевые слова:** травма спинного мозга, нейромодуляция, дистальная невротизация, восстановительное лечение.

**Для листування: Ямінський Юрій Ярославович**, д.м.н, лікар-нейрохірург, ДУ “Інститут нейрохірургії ім. акад. А.П. Ромоданова НАМН України”, вул. Платона Майбороди, 32, Київ, 04050, Україна. Тел. +38(067)5028748. E-mail: [yaminski@ukr.net](mailto:yaminski@ukr.net). ORCID: <https://orcid.org/0000-0003-0538-4886>.

**For correspondence: Yaminskyi Yurii Ya.**, D.Med.Sc., neurosurgeon, SI “Romodanov Institute of Neurosurgery of NAMS of Ukraine”, 32 Platona Maiborody St., Kyiv, 04050, Ukraine. Tel. +38(067)5028748. E-mail: [yaminski@ukr.net](mailto:yaminski@ukr.net). ORCID: <https://orcid.org/0000-0003-0538-4886>.

УДК: 616.747.12-0.01.5:[611.018.4:616.717.41-073.75]

DOI: 10.37647/0132-2486-2020-104-1-71-77

## Рентгенденситометричні показники щільності кісткової тканини голівки плечової кістки у хворих із частковим розривом сухожилка надостьового м'яза

Страфун С.С., Богдан С.В., Аббасов С.М.

ДУ “Інститут травматології та ортопедії НАМН України”, м. Київ

**Резюме.** Щільність кісткової тканини є важливим фактором, який впливає на міцність шва сухожилків ротаторної манжети плеча. Чим вища щільність кісткової тканини, тим міцність фіксації сухожилка надостьового м'яза до кістки більша, оскільки анкер більш надійно фіксований у кістці. **Мета дослідження.** Визначити стан мінеральної щільності кісткової тканини проксимального епіфіза плечової кістки у хворих із частковим розривом сухожилка надостьового м'яза. **Матеріали і методи.** Проведено рентгенденситометричне обстеження 48 плечових суглобів (24 із частковим розривом сухожилка надостьового м'яза та 24 контрлатеральних – неушкоджених) у 24 хворих із частковими розривами сухожилка надостьового м'яза. На отриманих електронних фотовідбитках рентгенограм за допомогою зазначеного програмного забезпечення встановили по дві стандартних для всіх хворих зони визначення мінеральної щільності кісткової тканини – як на кінцівці з частковими розривами сухожилка надостьового м'яза, так і на аналогічних ділянках контрлатеральної кінцівки. Зони вимірювання щільності кісткової тканини (BMD) розміщували наступним чином: 1-ша зона – великий горбок плечової кістки; 2-га зона – середина голівки плечової кістки. Кожна зона мала квадратну форму і відповідала  $0,9 \pm 0,15$  см<sup>2</sup> площі стандартної рентгенограми. Також усім хворим виконувались стандартні рентгенденситометричні обстеження куль-

шових суглобів та поперекового відділу хребта. **Висновки.** У 1-й зоні (великий горбок плечової кістки) мінеральна щільність кісткової тканини кінцівки з частковим розривом сухожилка надостьового м'яза сягала  $0,167 \pm 0,155 \text{ г/см}^2$  і була децю меншою, ніж на здоровій кінцівці  $0,238 \pm 0,115 \text{ г/см}^2$  ( $p < 0,05$ ). Це вказує на вплив часткового розриву сухожилка надостьового м'яза на розвиток остеопоротичних процесів у ділянці великого горбка плечової кістки. У 2-й зоні (середина голівки плечової кістки) середні показники мінеральної щільності кісткової тканини кінцівки з частковим розривом сухожилка надостьового м'яза сягали  $0,193 \pm 0,109 \text{ г/см}^2$  і були теж меншими, ніж на контрлатеральній кінцівці  $0,245 \pm 0,159 \text{ г/см}^2$ . У 1-й зоні (великий горбок плечової кістки) виявлено залежність зміни мінеральної щільності кісткової тканини від загальних змін мінеральної щільності кісткової тканини ( $r=0,62$ ;  $p < 0,01$ ). У 2-й зоні ( $r=0,14$ ;  $p < 0,01$ ) мінеральна щільність кісткової тканини не залежала від загальних змін мінеральної щільності кісткової тканини.

**Ключові слова:** плечовий суглоб, сухожилок надостьового м'яза, рентгенденситометрія.

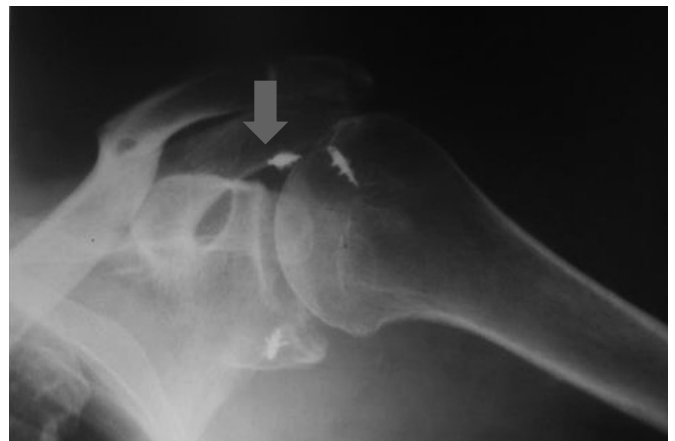## Вступ

**Актуальність.** Остеопороз є одним із найбільш поширених патологічних станів кісткової тканини й супроводжує багато захворювань різних органів та систем [1]. В останні роки збільшилась кількість публікацій із проблеми остеопорозу, яка, за даними ВООЗ, посідає 4-те місце серед неінфекційних захворювань [1]. Остеопороз є синдромом, що розвивається в результаті адаптивної перебудови формування кісткової тканини у відповідь на метаболічні зміни будь-якої етіології, що відбуваються в організмі. Остеопорозу передують розвиток остеопенії, для якої є характерним зниження мінеральної щільності кісткової тканини від 1 до 2,5 SD (стандартне відхилення) [2, 3].

Для діагностики остеопорозу використовують рентгенологічні методи, ультразвукову денситометрію, комп'ютерну томографію, біохімічний аналіз та ін. Кожен із цих методів має свої переваги та недоліки, однак "золотим стандартом" для діагностики остеопорозу є рентгенденситометрія DEXA (подвійно енергетична абсорбціометрія) [3]. Подвійно енергетична рентгенівська абсорбціометрія дозволяє визначити вміст солей кальцію, жиру та м'язів в усьому організмі. Таким чином, маємо можливість визначити щільність кісткової тканини в ділянці фіксації сухожилка надостьового м'яза.

Під час планування оперативного втручання цікавим є питання мінерального обміну кісткової тканини, оскільки цей показник відображає тяжкість ушкодження та якість лікування [4, 5]. Як інструмент вивчення структурного стану кісткової тканини остеоденситометрія використовується досить давно, однак раніше її застосовували для оцінки остеопорозу в аспекті всього організму. З появою рентгенденситометрії з'явилась можливість дослідження локальних змін щільності кісткової тканини (остеосклерозу – у місцях перенавантаження кістки, остеопорозу – у

ділянках зменшеного навантаження та порушеного кровопостачання). Щільність кісткової тканини є важливим фактором, який впливає на міцність шва сухожилків ротаторної манжети плеча (РМП) [1]. Чим вища щільність кісткової тканини, тим міцність фіксації сухожилка РМП до кістки більша, оскільки анкер більш надійно фіксований у кістці. При зниженні щільності кісткової тканини відповідно зменшується міцність фіксації сухожилка РМП до голівки плечової кістки, що може призвести до міграції фіксатора та необхідності повторної операції [3] (рис. 1).



**Рис. 1.** Рентгенографія правого плечового суглоба в прямій проекції. Міграція фіксатора після шва сухожилка надостьового м'яза (показано стрілкою)

В англійській літературі ми не знайшли робіт, присвячених змінам мінеральної щільності кісткової тканини у хворих із частковими розривами сухожилків ротаторної манжети плеча.

**Мета дослідження** – визначити стан мінеральної щільності кісткової тканини проксимального епіфіза плечової кістки у хворих із частковим розривом сухожилка надостьового м'яза.

## Матеріали і методи

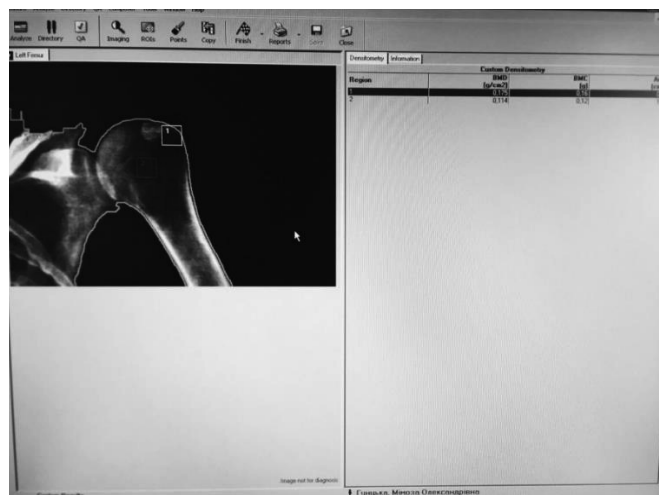
Обстеження хворих здійснено на рентгеноденситометрі Lunar iDXA ME+200082 фірми GE Healthcare, Singapore у стандартних передньо-задніх проєкціях у фізіологічному положенні для плечового суглоба та боковій проєкції для поперекового відділу хребта. Обробка даних проводилась за допомогою спеціалізованого ліцензійного програмного забезпечення, що постачається фірмою в комплекті з рентгеноденситометром. Обладнання та програмне забезпечення обслуговуються згідно з технічними нормативами фірми-виробника і метрологічної перевірки не потребують.

Метод дозволяє об'єктивно визначити проникність ділянки скелету для рентгеновського випромінювання й обчислити мінеральну щільність кістки на одиницю площі сканованої поверхні. Цей показник відображається в програмному забезпеченні як BMD і визначається у грамах на один сантиметр квадратний ( $\text{г}/\text{см}^2$ ).

Проведено рентгеноденситометричне обстеження 48 плечових суглобів (24 із частковим розривом сухожилка надостьового м'яза та 24 контрлатеральних – неушкоджених) у 24 хворих із частковими розривами сухожилка надостьового м'яза, які з січня 2015-го по січень 2020 року перебували на амбулаторному та стаціонарному лікуванні у відділі реконструктивно-відновної хірургії верхньої кінцівки Державної установи “Інститут травматології та ортопедії НАМН України” (м. Київ). Вік пацієнтів складав від 30 до 60 років (середній вік  $49,6 \pm 5,1$  років), чоловіків було 14 (58,3%), жінок – 10 (41,7%). Середній термін від травми до початку лікування –  $69 \pm 37,8$  дб.

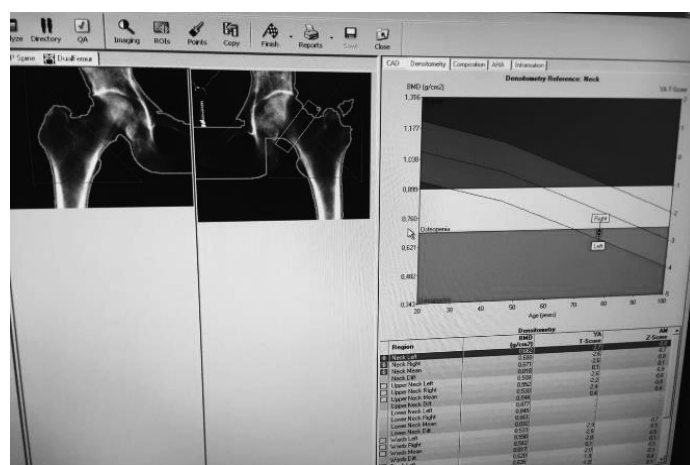
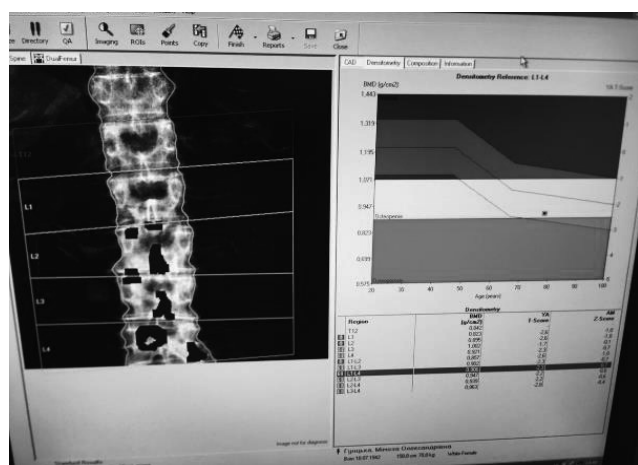
На отриманих електронних фотовідбитках рентгенограм за допомогою зазначеного програмного

забезпечення встановили по дві стандартні для всіх хворих зони визначення мінеральної щільності кісткової тканини – як на кінцівці з частковими розривами сухожилка надостьового м'яза, так і на аналогічних ділянках контрлатеральної кінцівки. Зони вимірювання BMD розміщували наступним чином: 1-ша зона – великий горбок плечової кістки; 2-га зона – середина голівки плечової кістки. Кожна зона мала квадратну форму і відповідала  $0,9 \pm 0,15 \text{ см}^2$  площі стандартної рентгенограми (рис. 2). Також усім хворим виконувались стандартні рентгеноденситометричні обстеження кульшових суглобів та поперекового відділу хребта (рис. 3).



**Рис. 2.** Відображення електронної рентгенограми з визначеними зонами та таблиця з отриманими показниками BMD у вікні програми остеорентгеноденситометра в процесі обробки

При аналізі отриманих показників мінеральної щільності в різних зонах вимірювання були отримані показники, що відрізнялись у різних пацієнтів.



а)

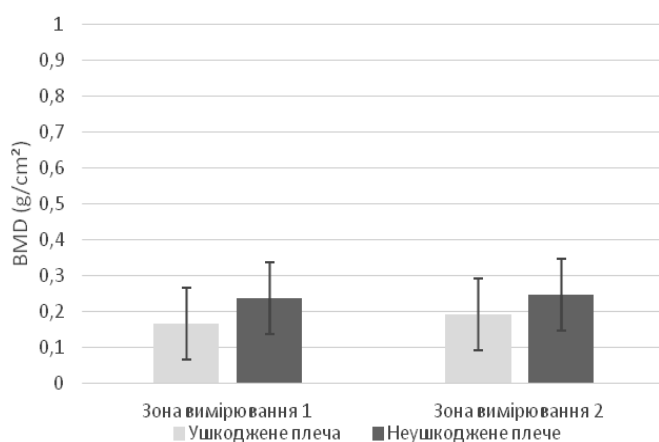
б)

**Рис. 3.** Відображення електронної рентгенограми з визначеними зонами та таблиця з отриманими показниками BMD у вікні програми остеорентгеноденситометра в процесі обробки: а) поперековий відділ хребта; б) кульшові суглоби

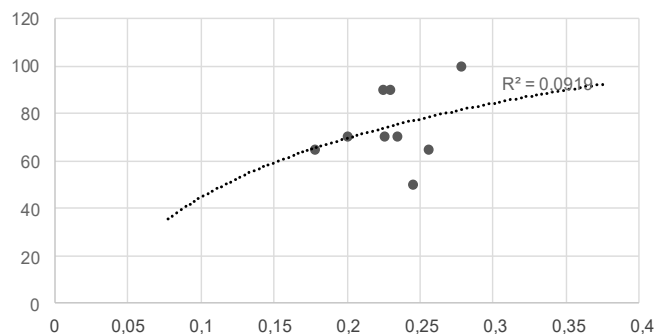
Тому при аналізі отриманих даних визначали особливості розподілу середніх показників BMD із урахуванням середніх стандартних відхилень.

## Результати та їх обговорення

На рис. 4 показано середні показники BMD у зонах вимірювання на здоровій кінцівці та кінцівці з частковим розривом сухожилка надостьового м'яза. У всіх без винятку зонах простежували певну відтворюваність показників, тобто розподіл за зонами виглядав пропорційно, що свідчить про адекватність методики та сталий розподіл мінеральної щільності плечової кістки.



**Рис. 4.** Розподіл за зонами вимірювання середніх показників мінеральної щільності кісткової тканини (BMD) здорових плечових суглобів та суглобів з частковим розривом сухожилка надостьового м'яза



**Рис. 5.** Вплив привідної контрактури плечового суглоба на остеопоротичні зміни голівки плечової кістки

Як бачимо з рис. 5, у 1-й зоні (великий горбок плечової кістки) мінеральна щільність кісткової тканини кінцівки з частковим розривом сухожилка надостьового м'яза сягала  $0,167 \pm 0,155$  г/см<sup>2</sup> і була дещо менша, ніж на здоровій кінцівці  $0,238 \pm 0,115$  г/см<sup>2</sup> ( $p < 0,05$ ). Це вказує на вплив часткового розриву сухожилка надостьового м'яза на розви-

ток остеопоротичних процесів у ділянці великого горбка плечової кістки. У 2-й зоні (середина голівки плечової кістки) середні показники мінеральної щільності кісткової тканини кінцівки з частковим розривом сухожилка надостьового м'яза сягали  $0,193 \pm 0,109$  г/см<sup>2</sup> і були теж меншими, ніж на контрлатеральній кінцівці  $0,245 \pm 0,159$  г/см<sup>2</sup>. Це, на нашу думку, може бути пов'язане з супутніми захворюваннями плечового суглоба, які можуть впливати на мінеральну щільність голівки плечової кістки (наприклад, вторинний адгезивний капсуліт із розвитком контрактури плечового суглоба та плямистого остеопорозу голівки плечової кістки характерного для даного захворювання).

У 10 хворих, яким виконано рентгенденситометричне обстеження, було виявлено вторинний адгезивний капсуліт плечового суглоба. Ми провели дослідження впливу привідної контрактури на остеопоротичні зміни голівки плечової кістки. На рис. 5 показано вплив привідної контрактури на остеопоротичні зміни голівки плечової кістки.

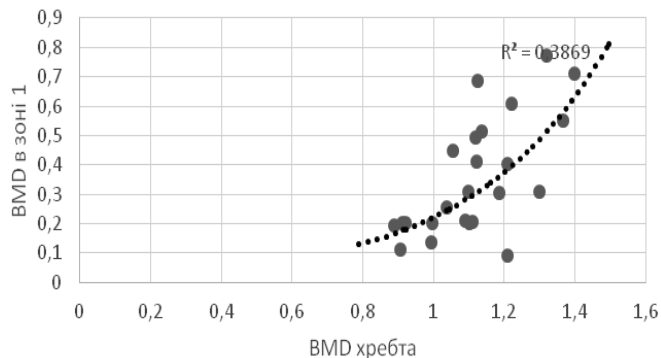
Як свідчать дані, наведені на рис. 5, існує слабка залежність наявності остеопоротичних процесів у голівці плечової кістки від кута відведення в плечовому суглобі, однак невелика кількість досліджень не дає нам можливості достовірно стверджувати цей факт ( $r=0,3$ ;  $p>0,01$ ).

У 12 хворих із частковим розривом сухожилка надостьового м'яза було виявлено кісти або кісту великого горбка голівки плечової кістки. При рентгенденситометричному дослідженні кульшових суглобів та поперекового відділу хребта у цих хворих було виявлено остеопенію або остеопороз зі зниженням BMD менше  $0,76$  г/см<sup>2</sup> для кульшових суглобів та  $0,95$  г/см<sup>2</sup> для поперекового відділу хребта. Цей факт дає нам можливість стверджувати, що за наявності остеопенії у хворих, яким планується шов часткового розриву сухожилка надостьового м'яза, хірургу необхідно мати весь набір фіксаторів та навички, які дадуть можливість шва ротаторної манжети за наявності кісти великого горбка плечової кістки.

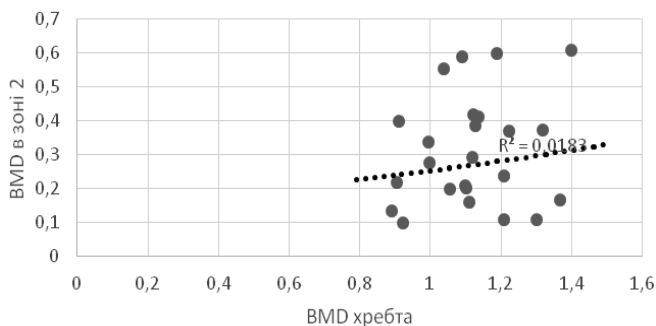
Провівши дослідження поперекового відділу хребта, виявили остеопенію у 14 хворих. Беручи до уваги молодий вік хворих, можна зробити висновок, що у цієї групи пацієнтів були певні загальні причини порушення мінерального обміну, що могло стати причиною його локального порушення.

Одне з питань, яке ми досліджували, це залежність локальних змін мінеральної щільності кісткової тканини в проксимальному епіфізі плечової кістки (дві зони вимірювання) від загальних змін мінеральної щільності кісткової тканини, які ми визначали під час рентгенденситометрії поперекового відділу хребта (рис. 6-7). На рис. 6 показано залежність мінеральної щільності в ділянці великого

горбка голівки плечової кістки кінцівки з частковим розривом сухожилка надостьового м'яза від загальних змін кісткової щільності, визначеної в ділянці поперекового відділу хребта.



**Рис. 6.** Залежність мінеральної щільності в ділянці великого горбка голівки плечової кістки кінцівки з частковим розривом сухожилка надостьового м'яза від загальних змін кісткової щільності, визначеної в ділянці поперекового відділу хребта



**Рис. 7.** Залежність мінеральної щільності в ділянці центральної зони голівки плечової кістки кінцівки з частковим розривом сухожилка надостьового м'яза від загальних змін кісткової щільності, визначеної в ділянці поперекового відділу хребта

Як бачимо з діаграм, у 1-й зоні (великий горбок голівки плечової кістки) виявлено сильну залежність зміни мінеральної щільності кісткової тканини від загальних змін мінеральної щільності кісткової тканини ( $r=0,62$ ;  $p<0,01$ ). Саме цим можна пояснити той факт, що при вираженій остеопенії або остеопорозі у хворих із частковими розривами сухожилка надостьового м'яза ми часто виявляємо кісти великого горбка плечової кістки. Цей факт обов'язково необхідно враховувати під час планування оперативного втручання. Можливо, відрив сухожилка надостьового м'яза веде до зменшення навантаження на кісткову тканину в зоні великого горбка, що в свою чергу стає причиною посилення її резорбції, і це особливо проявляється при остеопорозі або остеопенії. Таким чином, організм виконує перерозподіл кісткової тканини. У 2-й зоні

(центральної зони голівки плечової кістки кінцівки) мінеральна щільність кісткової тканини не залежала від загальних змін мінеральної щільності ( $r=0,14$ ;  $p<0,01$ ), і це дає нам можливість зробити висновок, що на локальні зміни мінеральної щільності голівки плечової кістки у даної групи хворих впливають інші фактори, такі як характер навантаження та кровопостачання кінцівки.

## Висновки

1. У 1-й зоні (великий горбок плечової кістки) мінеральна щільність кісткової тканини кінцівки з частковим розривом сухожилка надостьового м'яза сягала  $0,167 \pm 0,155$  г/см<sup>2</sup> і була дещо меншою, ніж на здоровій кінцівці  $0,238 \pm 0,115$  г/см<sup>2</sup> ( $p<0,05$ ). Це вказує на вплив часткового розриву сухожилка надостьового м'яза на розвиток остеопоротичних процесів у ділянці великого горбка плечової кістки.

2. У 2-й зоні (середина голівки плечової кістки) середні показники мінеральної щільності кісткової тканини кінцівки з частковим розривом сухожилка надостьового м'яза сягали  $0,193 \pm 0,109$  г/см<sup>2</sup> і були теж меншими, ніж на контрлатеральній кінцівці  $0,245 \pm 0,159$  г/см<sup>2</sup>.

3. У 1-й зоні (великий горбок плечової кістки) виявлено залежність зміни мінеральної щільності кісткової тканини від загальних змін мінеральної щільності кісткової тканини ( $r=0,62$ ;  $p<0,01$ ). У 2-й зоні ( $r=0,14$ ;  $p<0,01$ ) мінеральна щільність кісткової тканини не залежала від загальних змін мінеральної щільності кісткової тканини.

**Конфлікт інтересів.** Дана публікація не викликає будь-якого конфлікту між авторами, не була і не буде предметом комерційної зацікавленості чи винагороди в жодній формі.

## Література

1. *Dmitrenko O.P.* Assessment of the structural-functional state of bone tissue in people of all ages and genders: Dis. C.M.S.: 14.01.21 / *O.P. Dmitrenko*. – Kyiv, 2004. – 141 p.
2. *Kazimirenko V.K.* Involuntary osteoarthritis and osteoporosis / *V.K. Kazimirenko, V.N. Kovalenko, V.V. Flegontova*. – Donetsk, 2011. – 724 p.
3. *Franke Y.* Osteoporosis / *Y. Franke, G. Runge*. – Moscow: Medicine, 1995. – 304 p.
4. CT determination of bone mineral density and structural investigations on the axial skeleton for estimating the osteoporosis-related fracture risk by means of a risk score / *R. Andresen, M. A. Haidekker, S. Radmer* [et al.] // *Br. J. Radiol.* – 1999. – Vol. 72. – No. 858. – P. 569–578.
5. Racial/ethnic differences in bone mineral density among older women / *H.S. Nam, S.S. Kweon, J. M. Zmuda* [et al.] // *Journal of Bone and Mineral Metabolism*. – 2013. – Vol. 31. – No. 2. – P. 190–198.

## **Bone Densitometry Indices of Humerus Bone in Patients with Partial Rupture of the Supraspinatus Tendon**

*Strafun S.S., Bobdan S.V., Abbasov S.M.*

*SI "Institute of Traumatology and Orthopedics of NAMS of Ukraine", Kyiv*

**Summary.** Bone density is an important factor that affects the strength of the suture of the tendons of the rotator cuff. The higher the bone density is, the greater is the strength of fixation of the supraspinatus tendon to the bone, since the anchor is more securely fixed in the bone. **Objective:** to determine the bone mineral density of the proximal humeral epiphysis in patients with partial tear of the supraspinatus tendon. **Materials and Methods.** An X-ray examination of 48 shoulder joints (24 with partial tear of the supraspinatus tendon and 24 intact contralateral) was performed in 24 patients with partial tear of the supraspinatus tendon. On the electronic photographic prints of X-rays with the help of the specified software, 2 standard for all patients zones of determination of mineral density of bone tissue, both on the extremity with partial rupture of the supraspinatus tendon and on similar parts of the contralateral limb, were found. The bone mineral density (BMD) measurement zones were placed as follows: 1st zone – the greater tubercle of the humerus; 2nd zone – the middle of the humeral head. Each zone had a square shape and corresponded to  $0.9 \pm 0.15 \text{ cm}^2$  of the area of the standard radiograph. Also, all patients underwent standard radiographic examination of the hip joints and lumbar spine. **Conclusions:** In zone 1 (the greater tubercle of the humerus), the bone mineral density of the limb with partial tear of the supraspinatus tendon reached  $0.167 \pm 0.155 \text{ g/cm}^2$  and was slightly lower than that on the healthy limb  $0.238 \pm 0.115 \text{ g/cm}^2$  ( $p < 0.05$ ). This indicates the effect of partial rupture of the supraspinatus tendon on the development of osteoporotic processes in the area of the greater tubercle of the humerus. In the 2nd zone (the middle of the humeral head), the average bone mineral density of the limb with partial rupture of the supraspinatus tendon reached  $0.193 \pm 0.109 \text{ g/cm}^2$  and was also less than  $0.245 \pm 0.159 \text{ g/cm}^2$  on the contralateral limb. In the 1st zone (the greater tubercle of the humerus), the dependence of changes in bone mineral density on the total changes in bone mineral density ( $r = 0.62$ ;  $p < 0.01$ ) was revealed. In zone 2 ( $r = 0.14$ ;  $p < 0.01$ ), bone mineral density was independent of overall changes in bone mineral density.

**Key words:** shoulder joint, supraspinatus tendon, bone densitometry.

## **Рентгенденситометрические показатели плотности костной ткани головки плечевой кости у больных с частичным разрывом сухожилия надостной мышцы**

*Страфун С.С., Богдан С.В., Аббасов С.М.*

*ГУ "Институт травматологии и ортопедии НАМН Украины", г. Киев*

**Резюме.** Плотность костной ткани является важным фактором, влияющим на прочность шва сухожилий ротаторной манжеты плеча. Чем выше плотность костной ткани, тем прочнее фиксация сухожилия надостной мышцы к кости, поскольку анкер более надежно зафиксирован в кости. **Цель исследования.** Определить состояние минеральной плотности костной ткани проксимального эпифиза плечевой кости у больных с частичным разрывом сухожилия надостной мышцы. **Материалы и методы.** Проведено рентгенденситометрическое обследование 48 плечевых суставов (24 с частичным разрывом сухожилия надостной мышцы и 24 контралатеральных – неповрежденных) у 24 больных с частичными разрывами сухожилия надостной мышцы. На полученных электронных фотоотпечатках рентгенограмм с помощью указанного программного обеспечения установили по две стандартных для всех больных зоны определения минеральной плотности костной ткани – как на конечности с частичными разрывами сухожилия надостной мышцы, так и на аналогичных участках контралатеральной конечности. Зоны измерения плотности костной ткани (BMD) размещали следующим образом: 1-я зона – большой бугорок плечевой кости, 2-я зона – середина головки плечевой кости. Каждая зона должна иметь квадратную форму и соответствовать  $0,9 \pm 0,15 \text{ см}^2$  площади стандартной рентгенограммы. Также всем больным

выполнялись стандартное рентгенденситометрическое обследование тазобедренных суставов и поясничного отдела позвоночника. **Выводы.** В 1-й зоне (большой бугорок плечевой кости) минеральная плотность костной ткани конечности с частичным разрывом сухожилия надостной мышцы достигала  $0,167 \pm 0,155$  г/см<sup>2</sup> и была несколько меньше, чем на здоровой конечности  $0,238 \pm 0,115$  г/см<sup>2</sup> ( $p < 0,05$ ). Это указывает на влияние частичного разрыва сухожилия надостной мышцы на развитие остеопоротических процессов в области большого бугорка плечевой кости. Во 2-й зоне (середина головки плечевой кости) средние показатели минеральной плотности костной ткани конечности с частичным разрывом сухожилия надостной мышцы достигали  $0,193 \pm 0,109$  г/см<sup>2</sup> и были тоже меньше, чем на контралатеральной конечности  $0,245 \pm 0,159$  г/см<sup>2</sup>. В 1-й зоне (большой бугорок плечевой кости) выявлена зависимость изменения минеральной плотности костной ткани от общих изменений минеральной плотности костной ткани ( $r=0,62$ ;  $p < 0,01$ ). Во 2-й зоне ( $r=0,14$ ;  $p < 0,01$ ) минеральная плотность костной ткани не зависела от общих изменений минеральной плотности костной ткани.

**Ключевые слова:** плечевой сустав, сухожилие надостной мышцы, рентгенденситометрия.

**Для листування: Богдан Сергій Володимирович**, к.м.н., лікар ортопед-травматолог, відділ мікрохірургії та реконструктивної хірургії верхньої кінцівки, ДУ “Інститут травматології та ортопедії НАМН України”, Бульварно-Кудрявська вул., 27, Київ, 01601, Україна. Тел.: +38(067)9010406. E-mail: [www.sergey-mena@ukr.net](mailto:www.sergey-mena@ukr.net).

**For correspondence: Bohdan Serhii V.**, Ph.D. in Medicine, orthopedist, the Department of Microsurgery and Reconstructive Surgery of the Upper Extremity, SI “Institute of Traumatology and Orthopedics of NAMS of Ukraine”, 27 Bulvarno-Kudriavska St., Kyiv, 01601, Ukraine. Tel. +38(067)9010406. E-mail: [www.sergey-mena@ukr.net](mailto:www.sergey-mena@ukr.net).

УДК: 617.587-007.29:616-089.168(048.8)

DOI: 10.37647/0132-2486-2020-104-1-77-84

## Сучасний стан проблеми хірургічного лікування hallux valgus (Огляд)

Лябах А.П.<sup>1</sup>, Руденко Р.І.<sup>2</sup>

<sup>1</sup>ДУ “Інститут травматології та ортопедії НАМН України”, м. Київ

<sup>2</sup>Міська лікарня № 9, м. Запоріжжя

**Резюме.** Проблема хірургічного лікування hallux valgus (HV) на теперішній час залишається актуальною. Існують деякі невирішені питання соціального та медичного аспекту, зокрема: значний відсоток пацієнтів, незадоволених результатом втручання; недосконалість класифікації, невідповідність оцінки результату лікування пацієнтом та лікарем. Існує можливість застосування Manchester Grading Scale для встановлення ступеня тяжкості деформації, що дозволяє коректно обійти методологічну недосконалість класифікацій, які ґрунтуються на визначенні скіалогічних показників. Зроблено висновок про необхідність проведення порівняльних досліджень щодо ефективності методик хірургічного лікування.

**Ключові слова:** hallux valgus, остеотомія першої плеснової кістки, Manchester Grading Scale.