

лях гемограмми: 1) СРБ >40-50 мг/л; 2) СОЭ >30-50 мм/ч; 3) фибриноген >800 мг/мл; 4) уровень прокальцитонина в плазме крови >0,5 нг/мл; 5) лейкоцитоз и сдвиг лейкоцитарной формулы влево; при следующих показателях исследования синовиальной жидкости: а) СРБ >40-50 мг/л; б) лейкоцитоз с увеличением процента полиморфноядерных лейкоцитов >75%.

**Ключевые слова:** передняя крестообразная связка, синовит, септический артрит, реактивный артрит, дифференциальная диагностика.

**Для листування: Котюк Віктор Володимирович**, к.м.н., старший науковий співробітник відділу спортивної та балетної травми, ДУ “Інститут травматології та ортопедії НАМН України”, Бульварно-Кудрявська вул., 27, Київ, 01601, Україна. Тел. +38(068)3214287. E-mail: [kotyuk\\_v@ukr.net](mailto:kotyuk_v@ukr.net). ORCID: <https://orcid.org/0000-0001-8837-8603>.

**For correspondence: Kotiuk Viktor V.**, Ph.D. in Medicine, senior researcher, the Department of Sports and Ballet Trauma, SI “Institute of Traumatology and Orthopedics of NAMS of Ukraine”, 27 Bulvarno-Kudriavska St., Kyiv, 01601, Ukraine. Tel. +38(068)3214287. E-mail: [kotyuk\\_v@ukr.net](mailto:kotyuk_v@ukr.net). ORCID: <https://orcid.org/0000-0001-8837-8603>.

УДК: [616.728.2-007.2+616.711]:616-07/08:001.891  
DOI: 10.37647/0132-2486-2020-104-1-48-54

## Визначення залежності форми прогресування коксартрозу від варіанту вертикальної постави хворих із кульшово-поперековим синдромом

Гайко Г.В., Галузинський О.А., Нізалов Т.В., Козак Р.А., Заєць В.Б., Черняк П.С.  
ДУ “Інститут травматології та ортопедії НАМН України”, м. Київ

**Резюме. Мета.** Визначити залежність форми прогресування коксартрозу від варіанту вертикальної постави хворих із кульшово-поперековим синдромом (КПС). **Матеріали і методи.** Проведена вибірка та ретроспективний аналіз історій хвороб та рентгенограм 150 хворих з ідіопатичним коксартрозом III-IV стадії, яким було виконано ендопротезування кульшового суглоба в клініці ортопедії та травматології дорослих ДУ “ІТО НАМН України”. Усі хворі були обстежені клінічно та рентгенологічно з визначенням стадії коксартрозу за J.H. Kellgren, J.S. Lawrence та формою прогресування патологічного процесу. З метою обстеження стану поперекового відділу хребта та визначення варіанту вертикальної постави виконували стандартне рентгенографічне обстеження у прямій проекції. Бокову рентгенографію хребта виконували за методикою Jackson, Hales у положенні стоячи в природній позі на відстані 115 см із захопленням кульшових суглобів. **Результати.** Визначено, що у пацієнтів з одностороннім КПС найчастіше спостерігалася повільна та помірна швидкість прогресування КА – 46,6 та 31,0% відповідно; швидка форма спостерігалась у 22% випадків. При двосторонньому КПС частота повільної форми прогресування була найменшою (25%), тоді як швидка та помірна форми склали 33,7 та 41,3% відповідно. Таким чином, двосторонній КПС характеризується більшою швидким розвитком патологічного процесу в кульшовому суглобі, ніж односторонній КПС. **Висновки.** Варіант вертикальної постави, впливаючи на морфогенез коксартрозу, обумовлює швидкість його прогресування. Визначено, що за наявності КПС найчастіше зустрічається

*помірна форма прогресування КА незалежно від типу лордозу. Повільна швидкість прогресування коксартрозу характерна для гіпер- та нормолордозу. Гіполордоз статистично достовірно ( $p < 0,05$ ) характеризується більш швидким перебігом патологічного процесу, ніж інші типи лордозу. Результати проведених досліджень із визначення залежності форми прогресування коксартрозу від варіанту вертикальної постави сприятимуть надалі розробці клініко-діагностичного та лікувального алгоритму хворих із кульшово-поперековим синдромом.*

**Ключові слова:** кульшово-поперековий синдром, форми прогресування коксартрозу, варіант вертикальної постави, взаємозв'язок.

## Вступ

Захворювання суглобів серед уражень опорно-рухового апарату (ОРА) посідає друге місце після травм і складає 23% серед усіх хворих із патологією кістково-м'язової системи [3]. Важливим є той факт, що кожен десятий житель планети скаржитися на суглобовий біль і має порушення функції суглобів [2]. При цьому за лікарською допомогою з приводу різних симптомів, обумовлених ураженням суглобів, дедалі частіше звертаються не тільки пацієнти похилого і старечого віку, а й особи, які ведуть активний спосіб життя, для яких постійний біль і деформація суглобів означає обмеження працездатності, а різке зниження рухової активності призводить до вираженого зниження рівня якості життя, соціальної дезадаптації.

*Коксартроз (КА)* – це одне з найбільш поширених дегенеративно-дистрофічних захворювань суглобів людини, що супроводжується порушенням статико-динамічної функції ОРА та є однією з найактуальніших проблем сучасної ортопедії. КА в загальній структурі патології суглобів та за частотою захворюваності посідає друге місце після гонартрозу і перше за терміном тимчасової та стійкої непрацездатності. Частка інвалідів унаслідок КА різного генезу становить від 20 до 30% від числа непрацездатних внаслідок захворювань суглобів. За даними міжнародної статистики, кількість хворих на КА коливається серед населення світу від 10 до 12% від числа всіх захворювань ОРА [13]. При цьому вікові межі КА охоплюють усі категорії пацієнтів, за винятком раннього дитячого віку, що обумовлює не тільки медичну, але й соціальну значущість проблеми.

У більшості публікацій остеоартроз розподіляється на первинний та вторинний [10]. Первинна форма остеоартрозу розвивається в нормальних суглобах. Вторинний остеоартроз є наслідком дисплазії, запалення та внутрішньосуглобових переломів [5]. Найбільш часто зустрічаються післятравматичний та диспластичний остеоартроз [6]. Багато вчених, які вивчають патогенез остеоартрозу, є прихильниками механо-функціональної теорії розвитку артрозу великих суглобів нижніх кінцівок. Відповідно до цієї теорії, розвиток дегенеративно-дистрофічного процесу в суглобовому хрящі, субхондральній кіст-

ці та капсулі суглоба пов'язаний із функціональним переважанням хряща, що зумовлено дією великого навантаження [15]. Беручи до уваги механічну теорію розвитку КА, стало доцільним в останні десятиріччя досліджувати дегенеративно-дистрофічні захворювання кульшових суглобів у комплексі анатомо-фізіологічного трикутника “поперековий відділ хребта – таз – кульшові суглоби”. Відомо, що дистрофічні процеси в кульшових суглобах та вертеброгенна патологія є взаємообтяжливими, складними для своєчасної діагностики та лікування.

Такий симптомокомплекс відомий як кульшово-поперековий синдром (*hip-spine syndrome* в англомовній літературі), характеризується типовим больовим синдромом, анатомо-біомеханічними змінами взаємовідносин між стегном, тазом і поперековим відділом хребта. З точки зору біомеханіки організм людини належить до самоорганізованих систем, тобто таких, що здатні координувати зв'язки між великою кількістю структурних елементів. Клінічні прояви кульшово-поперекового синдрому – це наслідки компенсаторних змін, що виникли у біомеханічній системі через порушення функції однієї чи декількох складових (хребет та/або кульшовий суглоб). Біомеханічну рівновагу хребта можна оцінити через аналіз параметрів хребтово-тазового балансу [19]. Найбільш інформативними параметрами є величина глобального поперекового лордозу за Cobb від верхньої поверхні тіла L1 до верхньої поверхні S1, величина нахилу таза, нахил верхньої поверхні S1 до горизонталі, відхилення таза від вертикалі. Бароцентрометричні дослідження довели, що вісь ваги тіла в нормі проходить на відстані 35 мм позаду лінії, що з'єднує центри головок стегнових кісток. Ця величина постійна і є результатом суми мас сегментів тіла. Таким чином, усі біомеханічні зміни при *hip-spine syndrome* (посилення чи зменшення фізіологічних вигинів хребта, поява патологічних) відбуваються для мінімізації роботи постуральної мускулатури у вертикальному положенні тіла. Такі адаптаційні процеси викликають вторинні дегенеративні зміни в інших рухливих сегментах, причиною яких може бути переважаність. У літературі описаний зв'язок між параметрами хребтово-тазового балан-

су і локалізацією дегенеративно-дистрофічних уражень хребта (спонділолістез, дегенеративні зміни переднього та заднього опорного комплексу хребта) [14]. Проводяться дослідження змін сагітального балансу при краніальному зміщенні однієї з голів стегнових кісток [17].

Через недостатнє розуміння механізмів розвитку патологічного процесу в комплексі анатомо-фізіологічного трикутника “поперековий відділ хребта – таз – кульшові суглоби” лікування кульшово-поперекового синдрому є складним та до кінця не вирішеним питанням. На ранніх стадіях захворювання застосовують комплексне консервативне лікування: протизапальну, судинну, протинабрякову та фізіотерапію [12]. Тотальне ендопротезування кульшового суглоба (ТЕП КС) набуло широкого застосування в ортопедичній практиці як ефективний метод позбавлення хворого від болю та відновлення функції кінцівки. Через це збільшилась кількість ендопротезувань, що виконуються як в Україні, так і в світі, нині вона становить понад 100 млн на рік [9].

Водночас, незважаючи на постійне удосконалення конструкцій ендопротезів та техніки їх імплантації, частота розвитку ускладнень залишається високою [1]. У структурі ускладнень больовий синдром, що не пов'язаний з інфекцією чи нестабільністю компонентів ендопротеза, лишається серйозною проблемою через труднощі діагностики та лікування. За даними Шведського та Канадського реєстрів, у 17-20% хворих залишаються больові відчуття, а у 32-35% з'являється біль іншої локалізації або дискомфорт у ділянці кульшового суглоба протягом 10 років після ендопротезування. Основною причиною залишкового болю є корінцевий синдром при супутньому ураженні хребта [8]. Саме тому подальше вивчення кульшово-поперекового синдрому є важливим для покращення результатів лікування хворих з патологією кульшових суглобів. До цього часу не визначений взаємозв'язок варіанту вертикальної постави хворих із кульшово-поперековим синдромом від форми прогресування коксартрозу. Вивчення цієї проблеми має високу теоретичну та практичну значущість

**Мета роботи** – визначити залежність форми прогресування коксартрозу від варіанту вертикальної постави хворих із кульшово-поперековим синдромом.

## Матеріали та методи

Проведена вибірка та ретроспективний аналіз історій хвороб та рентгенограм 150 хворих з ідіопатичним коксартрозом III-IV стадії, яким було виконано ендопротезування кульшового суглоба в

клініці ортопедії та травматології дорослих ДУ “ІГО НАМН України”. Серед них у 138 (92%) хворих виявлено клінічні прояви остеохондрозу поперекового відділу хребта та було діагностовано кульшово-поперековий синдром. Серед них у 80 (53,3%) виявлено двосторонній коксартроз, у 58 (38,7%) – односторонній. У 12 (8%) хворих не виявлено скарг на больовий синдром чи порушення функції поперекового відділу хребта. Серед цих хворих у 8 (5,3%) діагностовано односторонній, у 4 (2,7%) – двосторонній коксартроз.

Усі хворі були обстежені клінічно та рентгенологічно з визначенням стадії коксартрозу за J.H. Kellgren, J.S. Lawrence [18] та формою прогресування патологічного процесу. При швидкій формі прогресування КА строк від початку до кінцевої стадії захворювання складає 5 років та менше. При помірно прогресуючій – від 5 до 10 років, при повільно прогресуючій – понад 10 років [4]. Усім хворим було виконано рентгенографію кульшових суглобів у передньо-задній проекції.

Для обстеження поперекового відділу хребта та визначення вертикальної постави виконували рентгенографічне обстеження у стандартній прямій проекції. Бокову рентгенографію хребта виконували за методикою Jackson, Hales у положенні стоячи в природній позі на відстані 115 см із захопленням кульшових суглобів [16]. Вимірювали чотири параметри: поперековий лордоз (GLL) за методом Cobb, кут нахилу крижів (SS), кут нахилу тазу (PI) та кут тазового відхилення (PT). Відзначалися наявні деформації хребта, ознаки дегенеративного ураження передньої та задньої колон поперекового відділу хребта. Використовували рентгенодіагностичну апаратуру Siemens Polymat 50.

Статистичну обробку результатів проводили за допомогою загальноприйнятих методів (критерій Крускала – Волліса, обчислення поліхоричного та тетрахоричного показника зв'язку, порівняння двох середніх) у програмних середовищах MS Excel 2010 та Statistica 12.6 (StatSoft). Перевірку гіпотези про нормальний розподіл проводили за допомогою моментів вищого порядку (асиметрії й ексцесу) [7, 11].

## Результати та їх обговорення

У табл. 1 та на рис. 1 представлена залежність розподілу форми прогресування від ступеня вираженості поперекового лордозу.

Під час аналізу даних табл. 1 та рис. 1 визначено, що за відсутності кульшово-поперекового синдрому (КПС) найчастіше зустрічається помірна швидкість прогресування КА (7 пацієнтів з 12-58%). У пацієнтів з одностороннім КПС найчастіше спостерігалася повільна та помірна швидкість про-

Таблиця 1

**Розподіл хворих за варіантом постави залежно від форми прогресування КА**

Група хворих	Варіант постави	Форми прогресування КА, кількість хворих (%)			Усього
		швидка	помірна	повільна	
Без КПС (n=12, 100%)	Гіперлордоз	—	2 (16,67%)	—	2 (16,67%)
	Нормалордоз	1 (8,3%)	5 (41,67%)	1 (8,3%)	7 (58,33%)
	Гіполордоз	1 (8,3%)	1 (8,3%)	1 (8,3%)	3 (25%)
Односторонній КПС (n=58, 100%)	Гіперлордоз	7 (12,07%)	12 (20,69%)	23 (39,66%)	42 (72,42%)
	Нормалордоз	2 (3,45%)	1 (1,73%)	3 (5,17%)	12 (20,68%)
	Гіполордоз	2 (3,45%)	—	2 (3,45%)	4 (6,90%)
Двосторонній КПС (n=80, 100%)	Гіперлордоз	19 (23,75%)	4 (5,00%)	—	23 (28,75%)
	Нормалордоз	12 (15,00%)	5 (6,25%)	2 (2,50%)	19 (23,75%)
	Гіполордоз	26 (32,50%)	5 (6,25%)	7 (8,75%)	38 (47,50%)

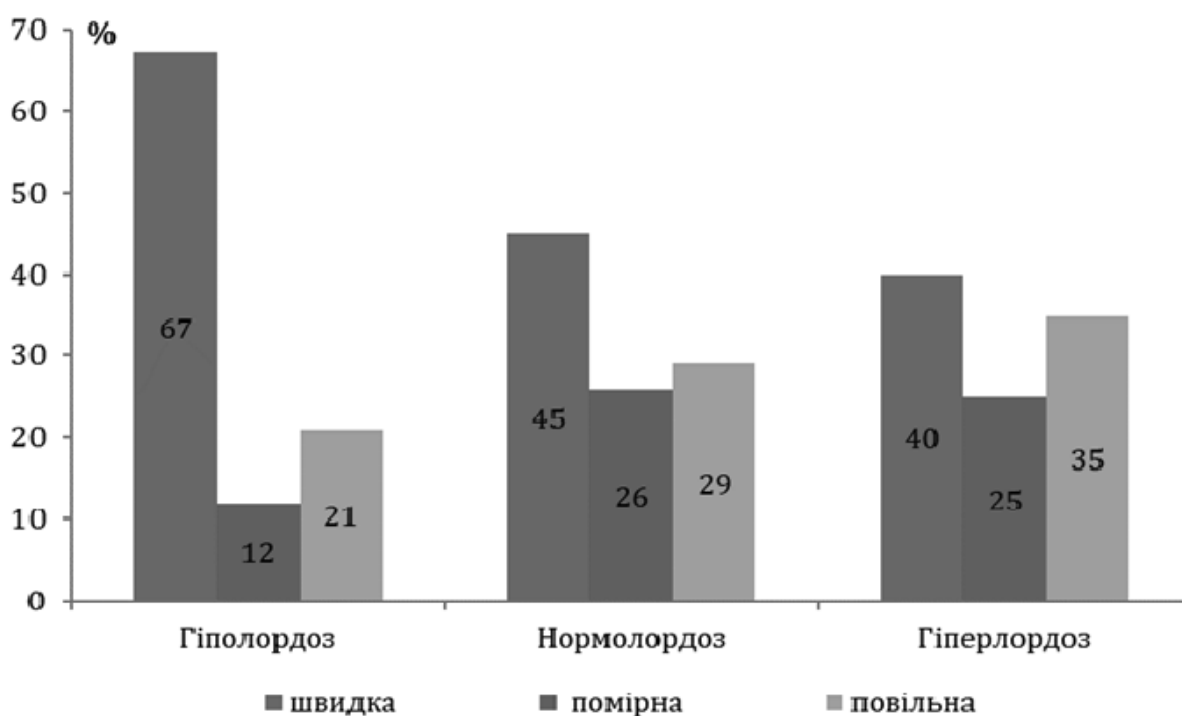
гресування КА – 46,6 та 31,0% відповідно (загалом 45 пацієнтів із 58); швидка форма спостерігалась у 22% випадків. При двосторонньому КПС частота повільної форми була найменшою (25% – 20 пацієнтів із 80), тоді як швидка та помірна форми прогресування склали 33,7 та 41,3% відповідно. Таким чином, двосторонній КПС характеризується більш швидким розвитком патологічного процесу в кульшовому суглобі, ніж односторонній КПС.

Наведені дані свідчать, що за наявності КПС найчастіше зустрічається помірна форма прогресування КА незалежно від типу лордозу. Повільна швидкість

прогресування коксартрозу характерна для гіпер- та нормалордозу, швидка форма – для гіполордозу.

Таким чином, проведені дослідження довели, що варіант вертикальної постави, впливаючи на морфогенез коксартрозу, обумовлює швидкість його прогресування. Так, гіполордоз статистично достовірно ( $p < 0,05$ ) характеризується більш швидким перебігом патологічного процесу, ніж інші типи лордозу.

Проведена статистична обробка отриманих даних із застосуванням поліхарічного показника зв'язку довела статистичну достовірність отриманих результатів [7, 11].



**Рис. 1.** Розподіл хворих за варіантом постави за наявності КПС залежно від форми прогресування КА

## Висновки

1. Проведений аналіз бази даних хворих на кульшово-поперековий синдром довів, що варіант вертикальної постави, впливаючи на морфогенез коксартрозу, обумовлює швидкість його прогресування. Визначено, що за наявності КПС найчастіше зустрічається помірна форма прогресування КА незалежно від типу лордозу. Повільна швидкість прогресування коксартрозу характерна для гіпер- та нормолордозу. Гіполордоз статистично достовірно ( $p < 0,05$ ) характеризується більш швидким перебігом патологічного процесу, ніж інші типи лордозу.

2. Проведені дослідження з визначення залежності форми прогресування коксартрозу від варіанту вертикальної постави сприятиме надалі розробці клініко-діагностичного та лікувального алгоритму хворих на кульшово-поперековий синдром.

**Конфлікт інтересів.** Автори заявляють про відсутність конфлікту інтересів під час підготовки статті.

## Література

1. Akhtyamov I.F. Errors and complications of hip replacement: hands. for doctors / I.F. Akhtyamov, I.I. Kuzmin. – Kazan: Center for operational press, 2006. – 328 p. (in Russian).
2. Vezikova N.N. The effect of chondroprotective therapy on the quality of life of patients with osteoarthritis / N.N. Vezikova // Scientific and practical rheumatology. – 2004. – No. 2. – P. 74. (in Russian).
3. Gaiko G.V. Such a way to prevent and treat osteoarthritis / G.V. Gaiko, A.T. Brusko // Literature traumatologist and orthopedics. – 2008. – No. 1-2. – P. 157–160. (in Ukrainian).
4. Gayko G.V. Form aggravation of osteoarthritis of culpar loam / G.V. Gaiko, O.V. Kalashnikov // News of orthopedics, traumatology and prosthetics. – 2012. – No. 4. – P. 10–14. (in Ukrainian).
5. Gerasimenko S.I. Osteoarthritis of culture and the number of loams in people of the past and that of the future / S.I. Gerasimenko, Ie.P. Pashkov, M.F. Frost // Literature traumatologist and orthopedics. – 2003. – No. 3–4. – P. 66–68. (in Ukrainian).
6. Herzen G.I. Deformivny arthrosis of the great loam / G.I. Herzen, N.P. Ostapchuk, A.M. Busbtruk // Ukrainian Medical Chronicle. – 2003. – No. 5 (37). – P. 55–60. (in Ukrainian).
7. Glanz S. Biomedical statistics / S. Glanz. – Moscow: Practice, 1998. – 459 p. (in Russian).

8. Denisov A.O. Coxo-vertebral syndrome and its significance in hip arthroplasty (literature review) / A.O. Denisov, V.A. Shbilnikov, S.A. Barnes // Traumatology and Orthopedics of Russia. – 2012. – No. 1 (63). – P. 121–127. (in Russian).
9. Zagorodni N.V. Total hip arthroplasty with a pair of friction from modern ceramics / N.V. Zagorodni, T.O. Skipenko, N.G. Zakbaryan et al. // Newsletter "UPDATE ORTHOPEDICS". – 2014. – No. 1. – P. 2–4. (in Russian).
10. Korzh A.A. Arthrosis: classification, epidemiology clinic, diagnosis and treatment / A.A. Korzh, V.A. Filippenko, N.V. Grandfather // International Medical Journal. – 2002. – Volume 8, No. 1/2. – P. 127–133. (in Russian).
11. Mintser O.P. Information technology in the field of health and practical medicine: An examination of the clinical and experimental data in medicine: Nav. pos. b. / O.P. Mintser, Yu.V. Voronenko, V.V. Vlasov. – Kyiv: High school, 2003. – 350 p. (in Ukrainian).
12. Popelyansky Y.Yu. Orthopedic neurology (vertebro-neurology): a guide for doctors / Y.Yu. Popelyansky. – 5th ed. – Moscow: MEDpress inform, 2011. – 672 p. (in Russian).
13. Popova L.A. Coxarthrosis in the structure of diseases of the musculoskeletal system: a modern view of the etiology, pathogenesis and treatment methods (analytical review) / L.A. Popova, N.V. Sazonova, E.A. Volokitina // Genius of Orthopedics. – 2006. – No. 4. – P. 91–98. (in Russian).
14. Prodan A.I. Correlation of sagittal spinal balance and degenerative changes in the lower lumbar vertebral segments / A.I. Prodan, A.N. Hvyssyuk // Spinal Surgery. – 2007. – No. 1. – P. 32–37. (in Russian).
15. Pustovoi B.A. Comprehensive rehabilitation of patients after surgical treatment of osteoarthritis of the knee / B.A. Pustovoi, E.P. Baburkina // Zbirnik naukovykh prats XVI from the orthopedic and traumatologist of Ukraine (Kharkiv, 3-5 July 2013). – Kharkiv: DU "IPKhs im. M. I. Sitenka NAMNU", 2013. – P. 559–561. (in Russian).
16. Kbvysyuk O.M. Hip-lumbar syndrome (pathogenesis, diagnosis, treatment principles): author. dis. on the health sciences. step d-ra honey. Sciences: special. 01/14/21 "Traumatology and orthopedics" / O.M. Kbvysyuk. – Kharkiv, 2002. – 28 p. (in Russian).
17. Shapovalov V.M. Sagittal vertebral-pelvic relationships in patients with relative cranial displacement of one of the femoral heads [Electronic resource] / V.M. Shapovalov, V.A. Averkiev, F.V. Miroevsky et al. // www.medline.ru. – 2012. – Vol. 13. – P. 446–455. (in Russian).
18. Kellgren J.H. Radiologic assessment of osteoarthritis / J.H. Kellgren, J.S. Lawrence // Ann. Rheum. Dis. – 1957. – No. 16. – P. 494–501.
19. Pelvic incidence: a fundamental pelvic parameter for three-dimensional regulation of spinal sagittal curves / J. Legaye, G. Duval-Beaupere, J. Hecquet [et al.] // Eur. Spine J. – 1998. – Vol. 7. – P. 99–103.

### Determination of the Dependence of the Form of Coxarthrosis Progression from the Variant of Vertical Posture in Patients with Hip-Lumbar Syndrome

Gayko G.V., Haluzynskiy O.A., Nyzalov T.V., Kozak R.A., Zaets V.B., Cherniak P.S.  
SI "Institute of Traumatology and Orthopedics of NAMS of Ukraine", Kyiv

**Summary. Objective:** to determine the dependence of the form of progression of coxarthrosis (CA) from the variant of vertical posture of patients with hip-lumbar syndrome (HLS). **Materials and Methods.** A sampling and retrospective analysis of case histories and radiographs of 150 patients with stage III-IV idiomatic CA who underwent hip joint replace-

ment in the Department of Adults Traumatology and Orthopedics of the SI "Institute of Traumatology and Orthopedics of NAMS of Ukraine" was performed. All patients were examined clinically and radiologically; the stage of CA according to J.H. Kellgren, J.S. Lawrence and a form of progression of the pathological process were determined. In order to examine the condition of the lumbar spine and determine the variant of vertical posture, a standard radiographic examination was performed in direct projection. Lateral radiography of the spine was performed according to the Jackson, Hales technique in a standing position at a distance of 115 cm with the capture of the hip joints. **Results.** It was determined that in patients with unilateral HLS, slow and moderate CA progression was observed more often (46.6 and 31.0%, respectively); rapid form was observed in 22% of cases. With bilateral HLS, the frequency of the slow form of progression was the smallest (25%), while the rapid and moderate forms were 33.7 and 41.3%, respectively. Thus, bilateral HLS is characterized by a more rapid development of the pathological process in the hip joint than unilateral HLS. **Conclusions.** The variant of vertical posture, influencing the morphogenesis of CA, determines the rate of its progression. It was determined that in the presence of HLS, a moderate form of progression of CA occurs most often, regardless of the type of lordosis. The slow rate of progression of CA is typical for hyper- and normolordosis. Hypolordosis statistically significantly ( $p < 0.05$ ) has a faster course of the pathological process than other types of lordosis. The results of the studies determining the dependence of the form of progression of CA from the vertical posture option will further develop the clinical diagnostic and therapeutic algorithm for patients with hip-lumbar syndrome.

**Key words:** hip-lumbar syndrome, forms of coxarthrosis progression, vertical posture variant, correlation.

### Определение зависимости формы прогрессирования коксартроза от варианта вертикальной осанки больных с тазобедренно-поясничным синдромом

Гайко Г.В., Галузинський О.А., Низалов Т.В., Козак Р.А., Заец В.Б., Черняк П.С.  
ГУ "Інститут травматології та ортопедії НАМН України", г. Київ

**Резюме. Цель.** Определить зависимость формы прогрессирования коксартроза от варианта вертикальной осанки больных с тазобедренно-поясничным синдромом (КПС). **Материалы и методы.** Проведена выборка и ретроспективный анализ историй болезней и рентгенограмм 150 больных с идиоматическим коксартрозом III-IV стадии, которым было выполнено эндопротезирование тазобедренного сустава в клинике ортопедии и травматологии взрослых ГУ "ІТО НАМН України". Все больные были обследованы клинически и рентгенологически с определением стадии коксартроза по J.H. Kellgren, J.S. Lawrence и формой прогрессирования патологического процесса. С целью обследования состояния поясничного отдела позвоночника и определения варианта вертикальной осанки выполняли стандартное рентгенографическое обследование в прямой проекции. Боковую рентгенографию позвоночника выполняли по методике Jackson, Hales в положении стоя в естественной позе на расстоянии 115 см с захватом тазобедренных суставов. **Результаты.** Определено, что у пациентов с односторонним КПС чаще наблюдалась медленная и умеренная скорость прогрессирования КА – 46,6 и 31,0% соответственно; быстрая форма наблюдалась в 22% случаев. При двустороннем КПС частота медленной формы прогрессирования была наименьшей (25%), тогда как быстрая и умеренная формы составили 33,7 и 41,3% соответственно. Таким образом, двусторонний КПС характеризуется более быстрым развитием патологического процесса в тазобедренном суставе, чем односторонний СПП. **Выводы.** Вариант вертикальной осанки, воздействуя на морфогенез коксартроза, обуславливает скорость его прогрессирования. Определено, что при наличии КПС чаще всего встречается умеренная форма прогрессирования КА независимо от типа лордоза. Медленная скорость прогрессирования коксартроза

характерна для гипер- и нормолордоза. Гиполордоз статистически достоверно ( $p < 0,05$ ) характеризуется более быстрым течением патологического процесса, чем другие типы лордоза. Результаты проведенных исследований по определению зависимости формы прогрессирования коксартроза от варианта вертикальной осанки будут способствовать дальнейшей разработке клинико-диагностического и лечебного алгоритма больных с тазобедренно-поясничным синдромом.

**Ключевые слова:** тазобедренно-поясничный синдром, формы прогрессирования коксартроза, вариант вертикальной осанки, взаимосвязь.

**Для листування:** Галузинський Олександр Анатолійович, науковий співробітник відділу ортопедії та травматології дорослих, ДУ “Інститут травматології та ортопедії НАМН України”, Бульварно-Кудрявська вул., 27, Київ, 01601, Україна. E-mail: [dr\\_alef@ukr.net](mailto:dr_alef@ukr.net).

**For correspondence:** Haluzynskiy Oleksandr A., researcher, the Department of Orthopedics and Traumatology of Adults, SI “Institute of Traumatology and Orthopedics of NAMS of Ukraine”, 27 Bulvarno-Kudriavska St., Kyiv, 01601, Ukraine. E-mail: [dr\\_alef@ukr.net](mailto:dr_alef@ukr.net).

УДК: 616.717.9:616.727:616.8-009.12:617.578-085-036.82

DOI: 10.37647/0132-2486-2020-104-1-54-64

## Хірургічне лікування стійких контрактур міжфалангових суглобів пальців кисті

Науменко Л.Ю.<sup>1</sup>, Костриця К.Ю.<sup>2</sup>, Мамет'єв А.О.<sup>1</sup>

<sup>1</sup>ДЗ “Дніпропетровська медична академія МОЗ України”, м. Дніпро

<sup>2</sup>КП “Новомосковська центральна регіональна лікарня інтенсивного лікування”, м. Новомосковськ

**Резюме. Актуальність.** Лікування наслідків внутрішньосуглобових пошкоджень пальців кисті до теперішнього часу залишається однією з проблем, яка потребує подальшого вирішення. **Мета роботи.** Покращити результати хірургічного лікування після травматичних стійких контрактур міжфалангових суглобів пальців кисті. **Матеріали і методи.** З метою оцінки ефективності запропонованого лікувального підходу було проаналізовано результати лікування 77 хворих із післятравматичними контрактурами суглобів пальців. Пацієнти лікувались згідно з запропонованою клініко-реабілітаційною програмою, проводився аналіз показників до початку лікування, через 3 місяці та 1 рік після лікування із застосуванням бальної системи оцінки функціонального стану кисті і шкали QuickDASH. **Результати та їх обговорення.** За результатами аналізу 77 пацієнтів із наслідками травм міжфалангових суглобів за 2 системами оцінки функції міжфалангових суглобів було виявлено, що хірургічне лікування тяжких і середньої тяжкості артрогенних контрактур із використанням способу дистракційної артропластики і коригуючих остеотомій забезпечує покращення функціональних результатів за рахунок досягнення конгруентних взаємовідносин у суглобах та мобілізації зв'язкового апарату. **Висновки.** Комплексне лікування згідно з запропонованою клініко-реабілітаційною програмою дозволяє збільшити кількість найближчих позитивних результатів в основних підгрупах обох груп до 22 (68,8%) проти 5 (11,1%) у підгрупах порівняння ( $p < 0,001$ ) згідно з бальною шкалою оцінки та відмінних і хороших результатів згідно зі шкалою QuickDASH, до 20 (62,5%)